

# بیماری‌های ناخن

## بد شکلی عاداتی، لکه‌های سفید و خطوط طولی ناخن

• دکتر محمد قهری

دکترای علوم آزمایشگاهی، PhD قارچ شناسی

استادیار دانشگاه امام حسین (ع)

[ghahri14@gmail.com](mailto:ghahri14@gmail.com)

### خلاصه

در این بخش چند حالت از ناهنجاری‌های ناخن شامل: تیک عاداتی، لکونیشیا و خطوط طولی روی ناخن مورد بحث قرار می‌گیرد. تیک عاداتی بر روی ناخن‌ها، یک عادت نه چندان شایع است و اغلب موجب یک بدشکلی مشخص می‌گردد. آسیب معمولاً بر یکی یا هر دو ناخن شست دست به واسطه انگشتان همان دست وارد می‌شود. انگشت در چین ناخنی دوسال قرار می‌گیرد و سپس به جلو در روی صفحه ناخن کشیده می‌شود و این عمل مکرراً تکرار می‌گردد.

لکونیشیا، به صورت لکه‌ها و یا خطوط سفید رنگ در صفحه ناخن دیده می‌شوند. این عارضه که نسبتاً شایع است، در اثر آسیب‌های خفیف به ماتریکس ناخن پدید می‌آید. این لکه‌ها اهمیت بالینی ندارند و با رشد ناخن به بیرون رانده شده و نیازمند درمان نمی‌باشند.

خطوط طولی روی ناخن، یک پدیده طبیعی می‌باشد و به طور خفیف در اکثر ناخن‌ها دیده می‌شود. با توجه به تفاوت جنس ناخن در افراد مختلف، میزان و شدت این خطوط در افراد متغیر است. اما بعضی عوامل مانند افزایش سن و بیماری‌های مزمن موجب تشدید این خطوط می‌شوند. این خطوط به خودی خود یک بیماری نیستند بلکه صرفاً از نظر زیبایی ظاهر مناسبی به ناخن نمی‌دهند. اونیکورکسی به حالتی گفته می‌شود که خطوط طولی به همراه شکنندگی در صفحه ناخن مشاهده شده باشد.

**کلید واژه‌ها:** اختلالات ناخن، ناهنجاری‌های ناخن، بیماری‌های ناخن، دیستروفی ناخن، اونیکودیستروفی

### مقدمه

هدف از ارائه این مطالب که به صورت پی در پی در مجله آزمایشگاه و تشخیص درج می‌گردند آشنایی با بیماری‌های قارچی ناخن و سایر بیماری‌های آن و روش‌های تشخیص صحیح آزمایشگاهی می‌باشد. در ادامه مطالب قبل در این شماره بد شکلی عاداتی، لکه‌های سفید روی ناخن و پیدایش خطوط طولی روی ناخن مورد بحث قرار می‌گیرد.

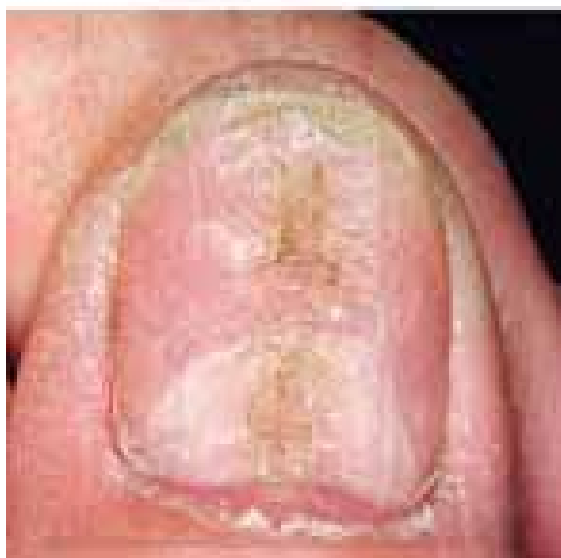### بدشکلی عاداتی - تیک

جویدن یا کندن بخشی از قسمت پروگزیمال چین ناخن انگشت شست به وسیله ناخن انگشت اشاره که عادت شایعی است.

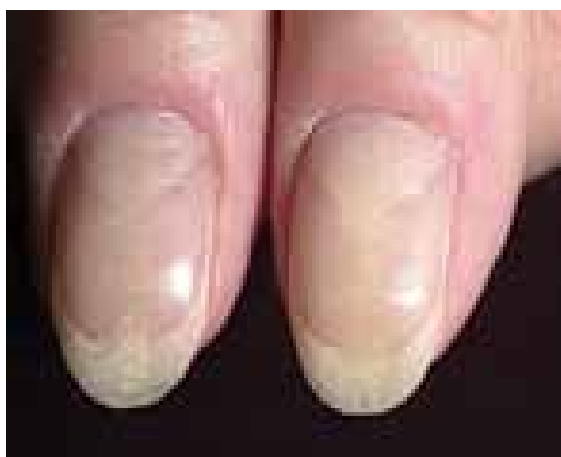دسته‌های خطی از شیارهای افقی در سطح ناخن امتداد یافته‌اند. موج دار شدن ناخن به دلیل آگزمای مزمن در چین ناخنی پروگزیمال نمای مشابهی ایجاد می‌کند. در مورد مشابه در اونیکومایکوزیس، ضخیم شدن ناخن و اونیکولیز هم دیده می‌شود در صورتی که در این حالت فقط شیارهای افقی و بدون حالت هیپرتروفی مشاهده می‌گردند.

### تیک عاداتی بر روی ناخن‌ها

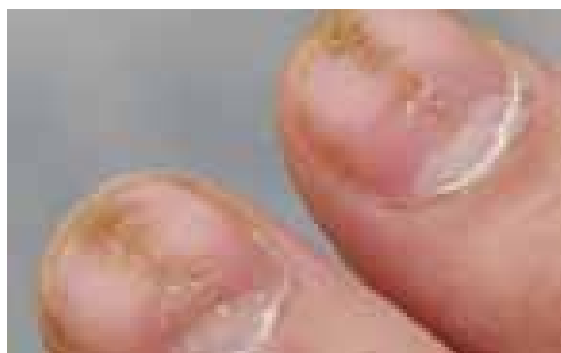یک عادت نه چندان شایع است و اغلب موجب یک



تصویر شماره ۱

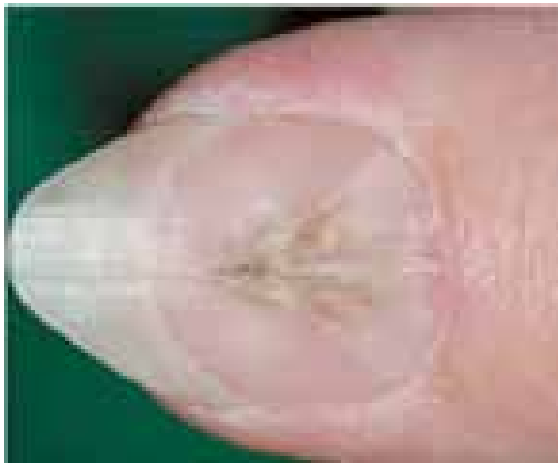

تصویر شماره ۲

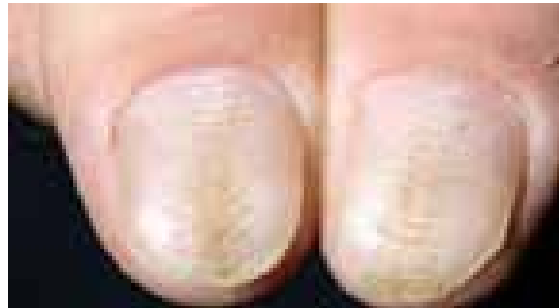

تصویر شماره ۳

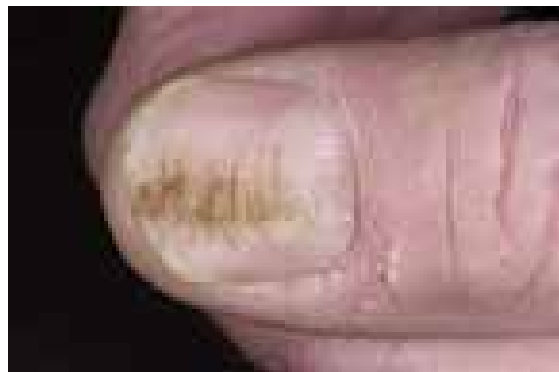بدشکلی مشخص می‌گردد. آسیب معمولاً بر یکی یا هر دو ناخن شست دست به واسطه انگشتان همان دست وارد می‌شود. انگشت در چین ناخنی دورسال قرار می‌گیرد و سپس به جلو در روی صفحه ناخن کشیده می‌شود و این عمل مکرراً تکرار می‌گردد. آسیب وارده در قسمتی مربوط به این عمل است و در قسمتی نیز به واسطه چیدن کوتیکول می‌باشد. جدا شدن کوتیکول از ناخن قابل توجه است. با شیوع کمتر، انگشت دست دیگر برای چیدن کوتیکول به کار می‌رود. آسیب حاصله معمولاً شکل یک فرو رفتگی به پهنای تقریبی ۲ میلی‌متر در قسمت مرکزی ناخن و از کوتیکول تا نوک ناخن را فرا می‌گیرد و از آن تعدادی ستیغ‌های عرضی تقریباً تا کناره‌های ناخن امتداد می‌یابند. این فرو رفتگی همیشه وجود نداشته و ممکن است در ناخن شست دست موجود باشد و در دیگری دیده نشود. وقتی فرورفتگی وجود ندارد، ستیغ عرضی تنها نشانه مشهود است. وجود یا نبود یک فرورفتگی احتمالاً به نیروی وارده آن انگشتی که آسیب می‌رساند بستگی دارد. در موارد کمی انگشتی به غیر از انگشت شست دست متحمل بد شکلی می‌گردد و در این موارد شست دست، انگشت آسیب رسان می‌باشد. مشابه ناخن جویدن، این رفتار به سختی قابل ترک است. تنها مواردی که احتمالاً با این بد شکلی اشتباه می‌شوند عبارت‌اند از دیستروفی قسمت میانی (دیستروفیا مدیانا کانالیفورمیس هلر)، درماتیت گرفتار کننده ناخن و ترومای وارده به علل مختلف. در درماتیت، ستیغ‌های عرضی نظم کمتری از تیک عادی داشته و احتمالاً مدرکی از درماتیت در آن انگشت یا تاریخچه تازه ای از درماتیت وجود دارد. در دیستروفی میانی، یک شکاف حقیقی تا پائین ناخن وجود دارد و برجستگی‌های طرفی نمای پر دارند. گاه گاهی ستیغ عرضی نتیجه به عقب رانده شدن شدید کوتیکول در طی مانیکور کردن است، یا آن که ممکن است در اثر فشار شدید مکرر در نوک ناخن باشد. این مورد در صورت قطع عادت یا در صورت پانسمان بسته انگشت گرفتار برای مدتی کافی قابل درمان است. تصاویر شماره ۱ تا ۷ بدشکلی عادی ناخن را نشان می‌دهند.



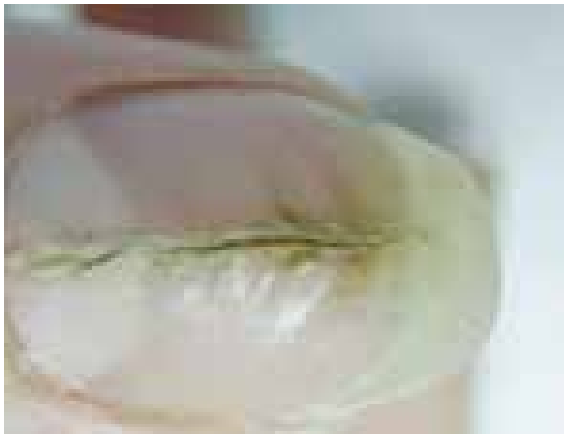تصویر شماره ۸- اونیکودیستروفی میانی ناخن و منظره  
پر مانند اطراف کانال



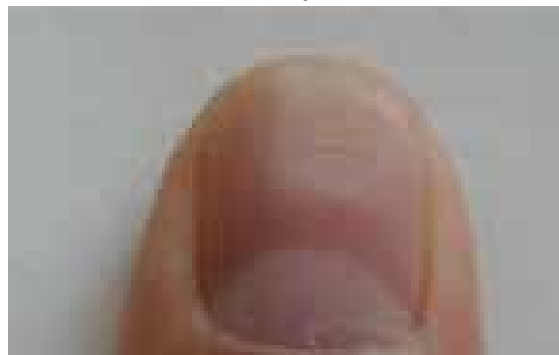
تصویر شماره ۴



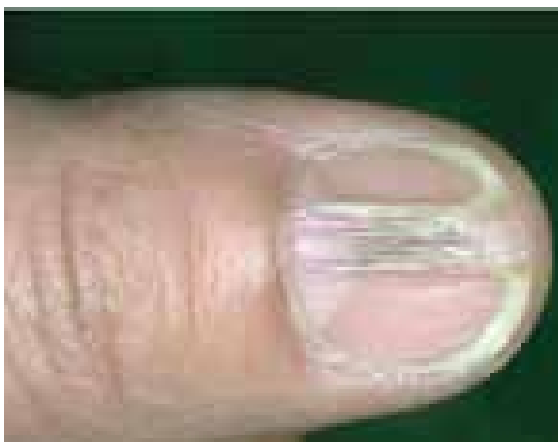
تصویر شماره ۵



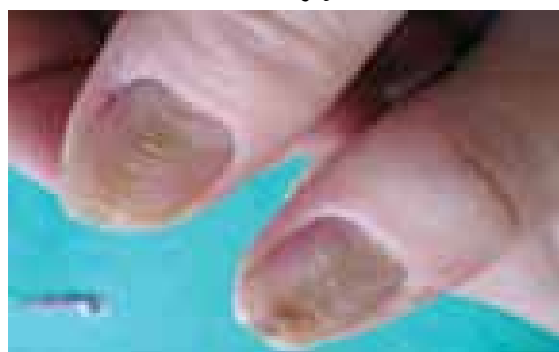
تصویر شماره ۹- اونیکودیستروفی میانی کانالی شکل



تصویر شماره ۶



تصویر شماره ۱۰- اونیکودیستروفی میانی کانالی شکل




تصویر شماره ۷



دیدگی جزئی است. این لکه‌ها نشانه کمبود ویتامین نیستند. نوارهای سفید رنگی ممکن است بعد از مواجهه با آرسنیک که به پروتئین‌های ناخن متصل می‌شود بروز کنند. ناخن‌ها ممکن است به علت بیماری‌های کبدی، سفید و کدر شوند. نقاط کوچک سفیدی که بر روی ناخن‌هایی با حالات و رنگ کاملاً سالم پدید می‌آیند، معمولاً نشانه مشکلی جدی نیستند. در اکثر اوقات آن‌ها علامت آسیب‌های وارد شده به ناخن هستند. اگر پایه ناخن - جایی که سلول‌های جدید ناخن تولید می‌شود - صدمه ببیند، نشانه‌های این ضربه به صورت نقاط سفیدی بر روی ناخن جدید دیده می‌شود. اما با توجه به این که رشد ناخن بسیار کند است، زمانی که این نشانه بر روی ناخن پدید می‌آید و قابل مشاهده می‌شوند، مدت‌ها از زمان ضربه وارده گذشته است.

اما اگر مطمئن هستید که به ناخن شما آسیبی وارد نشده و این نقاط سفید دائماً بر روی ناخن وجود دارند، ممکن است به مشکلاتی چون اگزما یا داء‌الصدف (پسوریازیس) دچار بوده یا کمبود روی در رژیم غذایی وجود داشته باشد. لکونیشیای سهمی (پارشیل) بسیار شایع است و ممکن است منقوط یا مخطط باشد. ممکن است گاه‌گاه نتیجه ناخوشی باشد، مثلاً خطوط Mee در مسمومیت مزمن آرسنیک و در ارتباط با بسیاری از بیماری‌های دیگر توصیف شده است. به هر حال در اکثریت موارد منقوط که فوق‌العاده شایع هستند، هیچ علتی را نمی‌توان یافت. Mitchell یک مطالعه جالب روی ناخن‌های خود در عرض دوره ای یک ساله انجام داد و نشان داد که تعدادی لکه‌های سفید نزدیک کوتیکول ظاهر می‌شوند اما تعدادی دیگر نیز در سایر قسمت‌های ناخن پدید می‌آیند. برخی قبل از رسیدن به لبه آزاد محو می‌گردند و تعدادی بعد از تشکیل شدن افزایش اندازه می‌یابند.

در لکونیشیای مخطط، یک عنصر تروماتیک در برخی موارد و بخصوص با شدت به عقب راندن کوتیکول در حین مانیکور کردن وجود دارد. این مورد در صورت انجام مانیکور با ملایمت التیام خواهد یافت. توضیح خیلی رضایت بخشی برای سفید شدن وجود ندارد اما ممکن است مربوط به شاخی شدن ناکامل باشد به طوری که هسته‌ها یا بقایای هسته ای در صفحه ناخن باقی بمانند.



**تصویر شماره ۱۱- اونیکودیستروفی میانی که از قسمت پروکسیمال شروع شده و همراه با رشد ناخن به سمت خارج متمایل می‌شود**

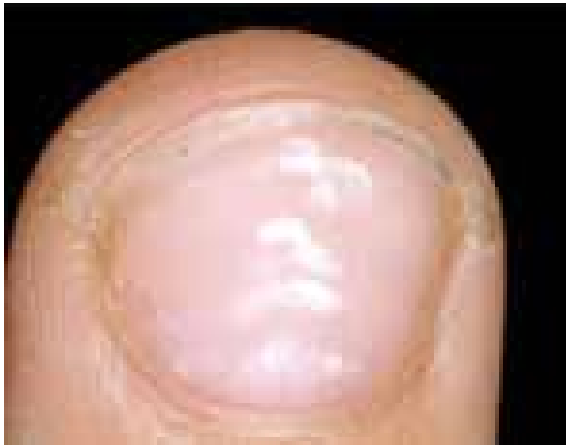دیستروفی میانی کانالی شکل ایجاد شکاف طولی یا تشکیل کانال در قسمت وسط (میانی) صفحه ناخن است، یک شکاف اغلب شبیه یک درخت صنوبر در کوتیکول ایجاد می‌شود و سپس همانطور که ناخن رشد می‌کند این شکاف به سمت خارج حرکت می‌کند. ناخن‌های انگشت شست بیش از سایر ناخن‌ها مبتلا می‌شوند و معمولاً یک لائولای بزرگ شده دارند که احتمالاً در اثر فشار مکرر بر روی قاعده ناخن است (تصاویر شماره ۸ تا ۱۱).

### **لکه‌های سفید (Leuconychia)**

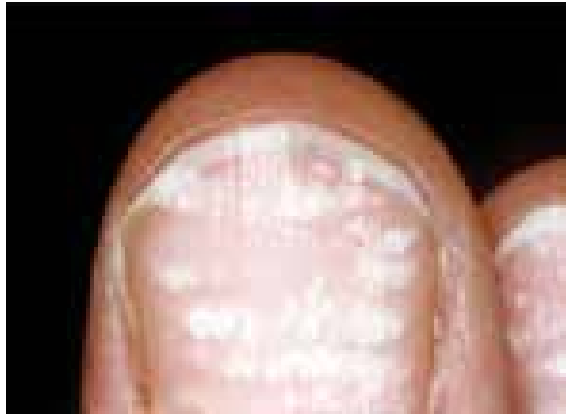به صورت لکه‌ها و یا خطوط سفید رنگ در صفحه ناخن دیده می‌شوند. این عارضه که نسبتاً شایع است، در اثر آسیب‌های خفیف به ماتریکس ناخن پدید می‌آید. این لکه‌ها اهمیت بالینی ندارند و با رشد ناخن به بیرون رانده شده و نیازمند درمان نمی‌باشند.

### **سفید شدن ناخن**

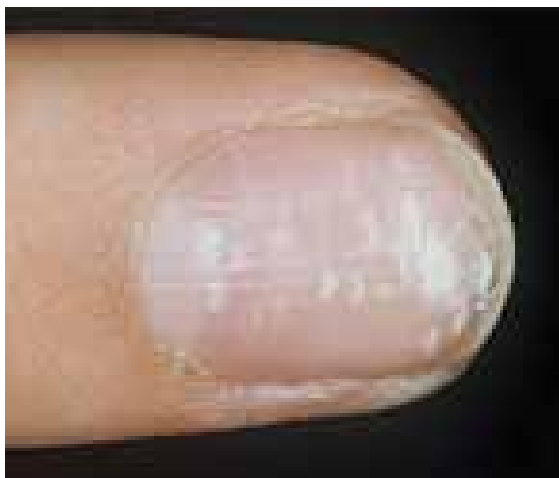سفید شدن ناخن شایع‌ترین تغییر رنگ ناخن است که ممکن است مادرزادی یا اکتسابی، کامل، نسبی یا خطی باشد. فرم ارثی اتوزوم غالب و ناشایع است. فرم اکتسابی گاهی نشانه یک بیماری حاد است مثل خطوط (mee'line) در مسمومیت با آرسنیک ولی اکثراً بیماری شدید همراه آن نیست. رنگ سفید به علت شاخی شدن ناکامل است طوری که هسته یا بقایای هسته در صفحه ناخن باقی می‌ماند. به علت ضعیف بودن کراتین، ناخن تمایل به شکستن دارد. لکونیشیا باید از سفید شدن ناخن در اثر عفونت‌هایی مثل قارچ‌ها و یا تغییر رنگ ناشی از هیپوآلبومینمی افتراق داده شود. خطوط سفید ناخن در بیماری داریر نیز دیده می‌شود. لکه‌های سفید در ناخن‌ها معمولاً نشانگر آسیب



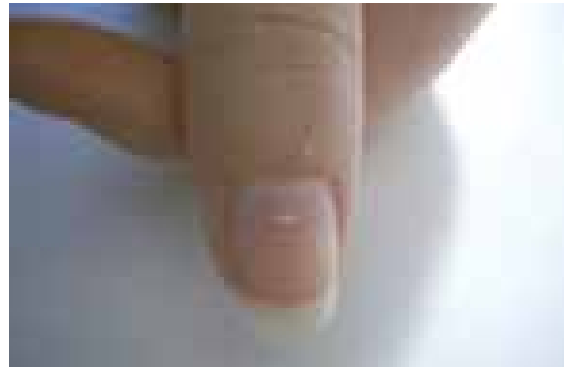
تصویر شماره ۱۵- لکونیشیای مخطط  
(Leukonychia striata)



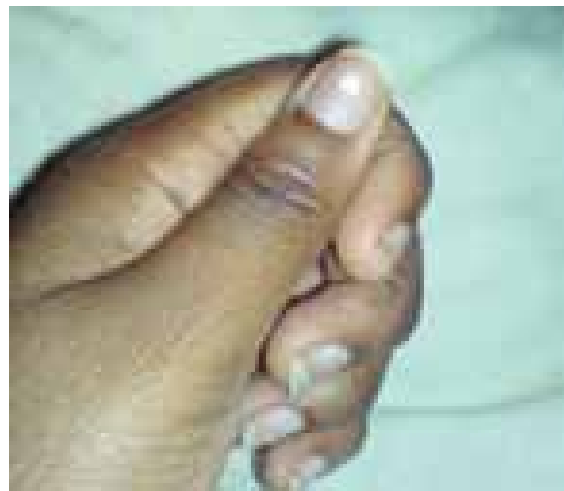تصویر شماره ۱۶- لکونیشیای مخطط



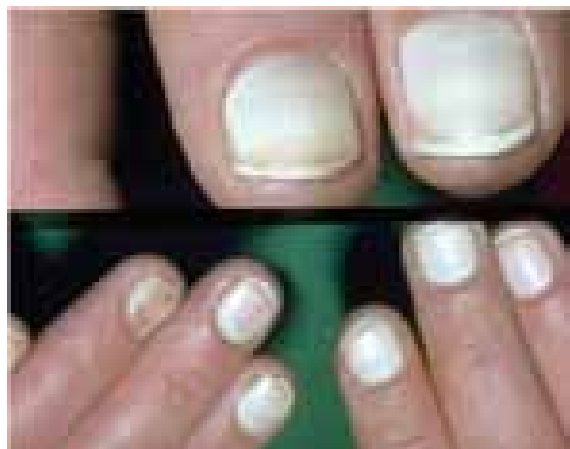تصویر شماره ۱۷- لکونیشیای مخطط



تصویر شماره ۱۲- لکه سفید ناخن  
(Leukonychia punctata)

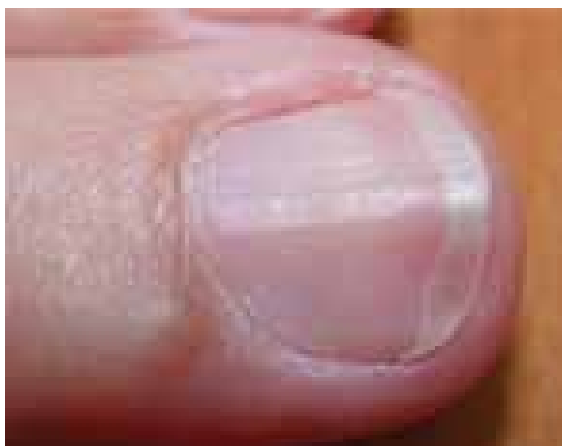


تصویر شماره ۱۳- لکه سفید ناخن  
(leukonychia partialis)

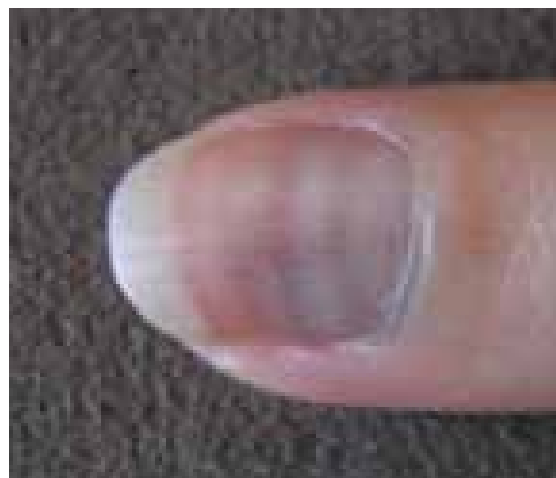

تصویر شماره ۱۴- سفید شدن ناخن  
(Leukonychia totalis)

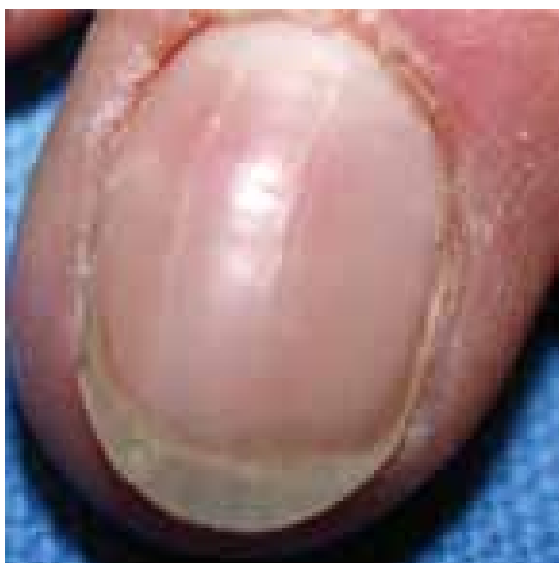



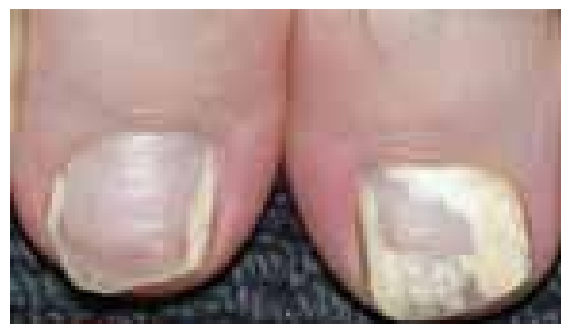تصویر شماره ۲۰- خطوط طولی روی ناخن



تصویر شماره ۱۸- لکه سفید ناخن  
(leukonychia striata)



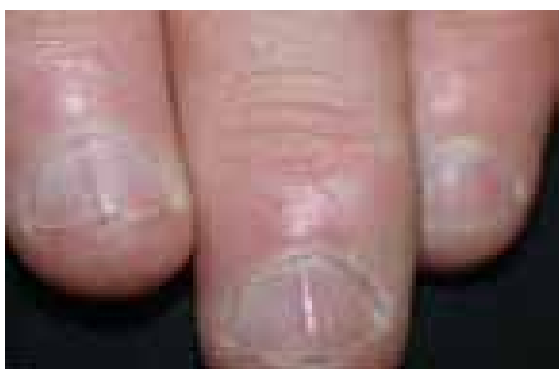تصویر شماره ۲۱- خطوط طولی روی صفحه ناخن



تصویر شماره ۱۹- لکونیشیا  
(Leukonychia partialis)

### خطوط طولی Vertical Ridges

اگر یک ناخن را از نزدیک مشاهده کنیم خطوطی را در طول آن می بینیم. این حالت یک پدیده طبیعی می باشد و به طور خفیف در اکثر ناخن ها دیده می شود. با توجه به تفاوت جنس ناخن در افراد مختلف، میزان و شدت این خطوط در افراد متغیر است. اما بعضی عوامل مانند افزایش سن و بیماری های مزمن موجب تشدید این خطوط می شوند. این خطوط به خودی خود یک بیماری نیستند بلکه صرفاً از نظر زیبایی ظاهر مناسبی به ناخن نمی دهند (تصاویر شماره ۲۰ تا ۲۲). اونیکورکسی به حالتی گفته می شود که خطوط طولی به همراه شکنندگی در صفحه ناخن مشاهده شده باشد.



تصویر شماره ۲۲- خطوط طولی روی ناخن ها

## References

- 1- [www.nailsmag.com/article/97480/onychatrophia](http://www.nailsmag.com/article/97480/onychatrophia)
  - 2- [www.thailabonline.com/nail.htm](http://www.thailabonline.com/nail.htm)
  - 3- [en.wikipedia.org/wiki/Onycholysis](http://en.wikipedia.org/wiki/Onycholysis)
  - 4- [www.nailsmag.com/article/81928/what-is-onycholysis?Page=2](http://www.nailsmag.com/article/81928/what-is-onycholysis?Page=2)
  - 5- [www.internationaleczema-psoriasisfoundation.org/nail\\_psoriasis.php4](http://www.internationaleczema-psoriasisfoundation.org/nail_psoriasis.php4)
- ۶- بیماری‌های ناخن تألیف پیتر. د. سمن، مترجم شهریار بقائی. انتشارات جهاد دانشگاهی دانشگاه علوم پزشکی ایران. چاپ اول. ۱۳۶۷.

