

بیماری‌های ناخن

پارونیشیای حاد و مزمن و برخی از اختلالات ارثی ناخن

• دکتر محمد قهری

دکترای علوم آزمایشگاهی، PhD قارچ شناسی

استادیار دانشگاه امام حسین (ع)

ghahri14@gmail.com

خلاصه

است که می‌تواند با تشکیل چرک نیز همراه باشد. پارونیشیا عفونت باکتریال و یا قارچی پوست اطراف ناخن‌های دست یا پا می‌باشد و ممکن است به صورت حاد یا مزمن بروز نماید. پارونیشیای حاد معمولاً توسط باکتری‌ها و نوع مزمن آن غالباً توسط قارچ‌های مخمری ایجاد می‌شود. پارونیشیای حاد توسط آنتی بیوتیک و نوع مزمن قارچی به وسیله عوامل ضد قارچی درمان می‌شوند. شستن مکرر دست‌ها و ضربه از عوامل خطر ساز برای ابتلا به این بیماری می‌باشد.

کلمات کلیدی: پارونیشیا، اونیشیا، اونیکوکرپیتوزیس، دیستروفی ناخن، ناخنک، اونیکومدزیس، اونیکوز

مقدمه


هدف از ارائه این مطالب که به صورت پی در پی در مجله آزمایشگاه و تشخیص درج می‌گردند آشنایی با بیماری‌ها و اختلالات ناخن در افتراق با عفونت‌های قارچی و روش‌های تشخیص صحیح آزمایشگاهی آن است. در این شماره برخی دیگر از اختلالات ناخن و به دنبال آن تعدادی از دیستروفی‌های ارثی ناخن مورد بررسی قرار می‌گیرند.

افتادن ناخن‌های پا یا onychomadesis

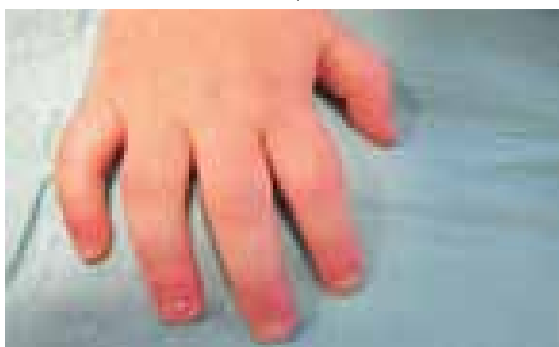
وضعیتی است که در آن ناخن‌ها از انتهای پروکسیمال شروع به افتادن می‌کنند. انواع کامل یا پریودیک آن ممکن است ایدیوپاتیک باشد. عفونت‌های قارچی که عمدتاً توسط تریکوفیتون‌ها (تریکوفیتون روبروم و تریکوفیتون

اونیکومادزیس وضعیتی است که در آن ناخن‌ها از انتهای پروکسیمال شروع به افتادن می‌کنند. انواع کامل یا پریودیک آن ممکن است ایدیوپاتیک باشد. گاهی اوقات پارونیشیای باکتریال یا قارچی نیز موجب این حالت می‌شوند. عوارض جانبی برخی داروها مانند داروهای ضد صرع، بیماری‌هایی مثل کاواساکی، برخی بیماری‌های سیستمیک، یا ترومای فیزیکی نیز می‌توانند به دلیل متوقف کردن عملکرد ماتریکس باعث بروز این حالت شوند. همچنین مشکلات مربوط به سیستم ایمنی و صدمه به عروق خونی نیز عملکرد نرمال ماتریکس ناخن را متوقف می‌کند. ناخنک نیز یک عارضه پیشرونده است که معمولاً در یک ناخن شروع و به سایر ناخن‌ها کشیده می‌شود. کوتیکول ظاهراً به سمت جلو در روی صفحه ناخن رشد نموده و شکافی در ناخن پدید می‌آورد به طوری که ناخن را به دو بخش تقسیم می‌کند که این دو تدریجاً با پهن شدن ناخنک کوچک تر می‌شوند. ناخن فرورفته در گوشت یا اونیکوکرپیتوزیس بیشتر در ناخن‌های پا مشاهده می‌گردد و علت آن کوتاه کردن نامناسب ناخن‌ها و استفاده از کفش‌های تنگ می‌باشد که باعث می‌گردد گوشه ناخن به درون گوشت فرو رود. این حالت در اثر رشد و نفوذ ناخن به گوشت و بافت نرم زیرین آن ایجاد می‌شود و در شست پا بیشتر دیده می‌شود. کفش تنگ و اصلاح نامناسب ناخن از علل آن هستند. این وضعیت دردناک است و احتمال عفونت در آن بالا است. اونیشیا التهاب چین‌های اطراف ناخن


و موجب افتادن یا از هم گسیختگی ناخن می‌شوند که یک پروسه طولانی دارد، البته عارضه بی ضرری است و ناخن‌ها مجدداً رشد خواهند کرد.



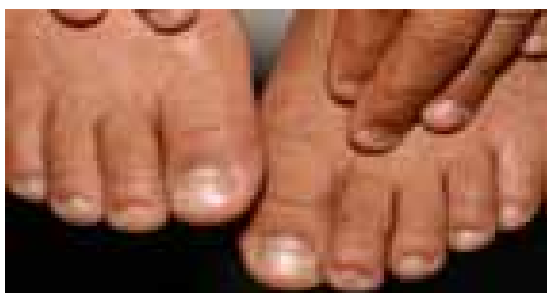تصویر شماره ۱: افتادن ناخن‌های شست دست از قسمت پروگسیمال



تصویر شماره ۲: افتادن ناخن از قسمت پروگسیمال



تصویر شماره ۳: افتادن ناخن از قسمت پروگسیمال

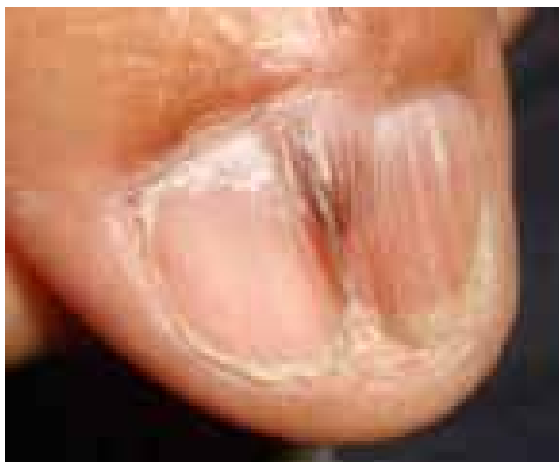

تصویر شماره ۴: افتادن ناخن از قسمت پروگسیمال


تونسورنس) ایجاد می‌شوند ماتریکس ناخن را تحت تأثیر قرار می‌دهند، همچنین گاهی اوقات پارونیشیای باکتریال یا قارچی نیز موجب این حالت می‌شود. عوارض جانبی برخی داروها مانند داروهای ضد صرع، بیماری‌هایی مثل کاواساکی، برخی بیماری‌های سیستمیک، یا ترومای فیزیکی نیز می‌توانند به دلیل متوقف کردن عملکرد ماتریکس باعث بروز این حالت شوند. مشکلات مربوط به سیستم ایمنی، صدمه به عروق خونی نیز عملکرد نرمال ماتریکس ناخن را متوقف می‌کند. کاهش سطح استروژن در زنان علت دیگری است و به این دلیل است که زنان مسن‌تر نسبت به این اختلال مستعدتر می‌باشند. حتی آزار کاملاً خفیف نظیر باقی ماندن پا در داخل کفش به مدت چند ساعت ممکن است منجر به تشکیل هماتوم زیر ناخن گردد و این امر ممکن است به افتادن ناخن در طی چند هفته بعد منجر شود، البته گاهی توسط ناخن جدید جایگزین می‌شود. ناخن‌های شست پا ممکن است به طور دوره‌ای در برخی اشخاص، نظیر فوتبالیست‌ها بیافتد که علت آن آزارهای خفیف تکراری حتی در نبود یک هماتوم است. گاهی خصوصیات تشریحی نظیر یک شست پای خیلی بلند در ایجاد آن کمک می‌نماید. موارد فراوانی از هماتوم‌های زیر ناخن یک یا هر دو ناخن شست پا با یا بدون افتادن واقعی ناخن نزد بیمارانی که کفش‌های Platform می‌پوشند مشاهده شده است. کفش Platform بسیار سفت است و هنگام راه رفتن باعث ترومای خفیف و مکرر به ناخن می‌گردد، البته کفش Platform نوع جلو باز مانع پیدایش این تغییر خواهد شد. پدیکور، مانیکور، استخر رفتن و اختلالات نورولوژیک خاص نیز می‌توانند موجب بروز این اختلال شوند. هر چند که افتادن ناخن در بزرگسالان بیشتر دیده می‌شود اما بچه‌ها نیز از این حالت مستثنا نیستند. یک علت مهم در بچه‌ها بیماری دهان و پا است (foot and mouth disease) که یک بیماری ویروسی است که با تب و ظهور جوش و تاول بر روی دست و پا و دهان و گاهی در کیل‌ها و کشاله ران مشخص می‌شود و در اثر مواجهه با ویروس به تدریج در طول ۳ یا ۴ روز بیماری شدیدتر شده و عفونت از بخش‌های فوقانی به سمت تحتانی و به سوی ناخن‌های انگشت پا سیر کرده



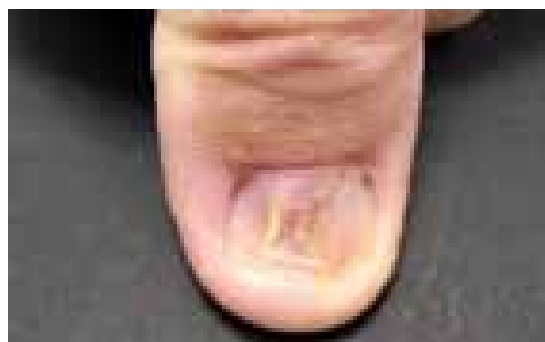
چین ناخنی پروگسیمال به ماتریکس و بستر ناخن است. چنانچه بستر ماتریکس به طور کامل درگیر شود، ناخن از بین می‌رود. ناخنک مشخصه منحصر به فرد لیکن پلان و با شیوع کمتر ایسکمی عروق محیطی است. ناخنک شکمی یا *pterygium inversum* گسترش دیستال بافت هیپونیشیا است. این حالت در اسکرودرمی بافتومن رینود، لوپوس اریتروماتوز سیستمیک و *causalgia* (درد سوزشی ناشی از صدمات اعصاب محیطی) دیده می‌شود. تروما را هم باید به عنوان علل آن در نظر گرفت.



تصویر شماره ۵: پترژیوم ناخنی دورسال



تصویر شماره ۶: پترژیوم وسیع ناخن



تصویر شماره ۷: پترژیوم در لیکن پلان ناخن

افتادن دوره ای (periodic shedding)

یک ناهنجاری تکاملی نادر است که به صورت صفت غالب اتوزومی به ارث می‌رسد. یک یا چند ناخن مکرراً می‌افتند و توسط ناخن جدید جایگزین می‌شوند. ناخن جدید ممکن است ناقص باشد و این منجر به بد شکلی‌های قابل ملاحظه ای می‌گردد. ناخن‌ها در انگشتان مختلف به طور مستقل می‌افتند به طوری که به ندرت بیش از یک ناخن در یک زمان افتاده است. این مورد مادر زادی حقیقی می‌بایستی از افتادن ناشی از سایر علل و به ویژه از ترومای حاصل از کفش‌های نامناسب تمیز داده شود. یک مورد بسیار نادر از افتادن ناخن توسط *Sanford* و *Frank* توصیف شده است که در آن کل اپیدرم از جمله تمام ناخن هر سال در یک روز می‌افتاد و این مسئله به مدت ۴۵ سال در بیمار ادامه داشت.

بلند نشدن ناخن‌های پای

گاه بیماران شکایت می‌کنند که برخی از ناخن‌های پای آن‌ها رشد نمی‌کند و بدیهی است که به خاطر سائیدن مداوم توسط کفش، ناخن‌ها بلند نمی‌گردند.

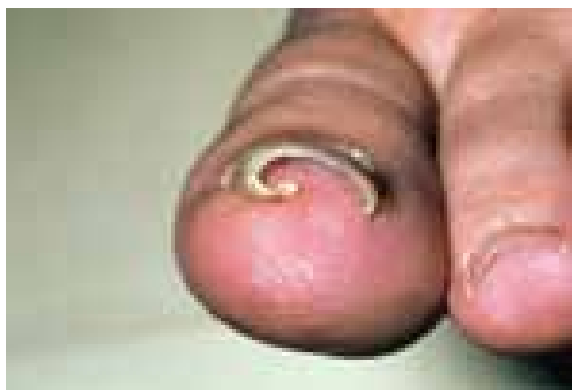تشکیل ناخنک (Pterygium Formation)

یک عارضه پیشرونده است که معمولاً در یک ناخن شروع و به سایر ناخن‌ها کشیده می‌شود. کوتیکول ظاهراً به سمت جلو در روی صفحه ناخن رشد نموده و شکافی در ناخن پدید آمده به طوری که ناخن را به دو بخش تقسیم می‌کند که این دو تدریجاً با پهن شدن ناخنک کوچک تر می‌شوند. ناخنک ممکن است امتداد یافته تا آن که کاملاً ناخن را از بین ببرد یا آن که بقایای کوچکی از آن باقی بماند. از نظر بافت شناسی ناخنک می‌تواند نتیجه یکی شدن اپیدرم چین ناخنی خلفی با بستر ناخن از جمله ماتریکس باشد. به عنوان نتیجه اختلال جریان خون محیطی و نیز در لیکن پلان شدید دیده می‌شود. به هر حال در موارد کمی هیچ علتی پیدا نمی‌شود. از جمله این موارد ناخنک‌هایی است که در آتروفی ایدیوپاتییک ناخن مشاهده می‌گردند. ناخنک خلفی کوتاه شدن تدریجی کلدوساک زیر ناخن پروگسیمال همراه با نازک شدن ناخن و به تدریج چسبیدن

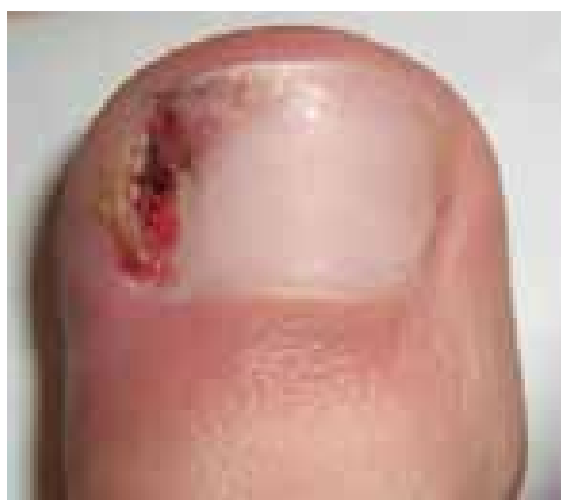فرورفتن ناخن در گوشت (Ingrown Nail)

اصطلاح پزشکی معادل این حالت *unguis incarnates* و یا *onychocryptosis* است، این مشکل بیشتر در ناخن‌های پا مشاهده می‌گردد و علت آن کوتاه کردن نامناسب ناخن‌ها و استفاده از کفش‌های تنگ می‌باشد که باعث می‌گردد گوشه ناخن به درون گوشت فرو رود. این حالت در اثر رشد و نفوذ ناخن به گوشت و بافت نرم زیرین آن ایجاد می‌شود، که در شست پا بیشتر دیده می‌شود. کفش تنگ و اصلاح نامناسب ناخن از علل آن هستند. این وضعیت دردناک است و احتمال عفونت در آن بالا است. در این بیماری کناره ناخن در نسج نرم چین جانبی (*lateral*) ناخن فرورفته منجر به درد و عفونت و سرانجام ایجاد نسج گرانولاسیون می‌گردد. زمینه فردی و ارثی، عدم تناسب بین صفحه و بستر ناخن یا افزایش تحدب صفحه ناخن، چرخش انگشت شست پا به سمت داخل، تعریق، گرفتن ناخن‌ها به شکل محدب، چین‌های ناخنی برجسته و پوشیدن کفش‌های پاشنه بلند عوامل مختلفی هستند که در ایجاد آن دخالت دارند. ضعف سیستم ایمنی و دیابت نیز می‌توانند موجب پیدایش این حالت گردند، همچنین در برخی موارد به علت عفونت‌های باکتریال و یا قارچی ناخن که منجر به رشد آبنرمال ناخن می‌شوند این اختلال دیده می‌شود. در این مورد استفاده از کفش‌های پهن و گرفتن ناخن‌ها به شکل صاف و بدون انحنا توصیه می‌شود، عفونت نیز باید درمان شود. نسج گرانولاسیون برداشته شده، در موارد سرکش و مقاوم کشیدن ناخن یا برداشتن قسمتی از ناخن و انهدام ماتریکس توصیه می‌شود. فرورفتن ناخن به درون گوشت و پوست اطراف بسیار درد آور و آزار دهنده است. آسیب‌هایی مانند قرار گرفتن ناخن زیر اجسام سنگین می‌تواند با ایجاد فشار بر روی آن، موجب فرورفتن ناخن در گوشت شود. در این حالت، یک بریدگی بین کنار ناخن و پوست به وجود می‌آید که می‌تواند عفونی و تحریک پذیر شود. کوتاه کردن ناخن‌ها به صورت نامناسب نیز می‌تواند ناخن فرو رفته را ایجاد نماید. بسیاری از موارد مربوط به این نوع اختلال در نوجوانان مشاهده می‌شوند. به نظر می‌رسد که نوجوانان که وارد یک دوره رشد سریع شده‌اند، ناخن‌هایشان نیز

سریع تر رشد کرده و گاهی باعث ایجاد ناخن در پوست فرو رفته می‌شود. دلایل فرورفتن ناخن‌های پا در گوشت انگشتان عبارت است از فشار جانبی ناشی از کفش‌هایی که اندازه آن‌ها متناسب با اندازه پا نیست، کوتاه کردن نامناسب یا بیش از حد قسمت‌های طرفی صفحه ناخن، یا تروما از عوامل دیگر آن هستند. این حالت اکثراً در شست پا رخ می‌دهد و اولین نشانه‌های آن درد و تورم است. ناخن در چین ناخنی طرفی نفوذ می‌کند و وارد درم می‌شود و در آنجا مانند یک جسم خارجی عمل می‌کند. بتدریج که بافت گرانولاسیون در امتداد مسیر نفوذ ناخن رشد می‌کند، ناحیه نفوذ چرکی و ادم دار می‌شود.



تصویر شماره ۸: فرورفتن ناخن در گوشت به علت استفاده از کفش‌های خیلی تنگ



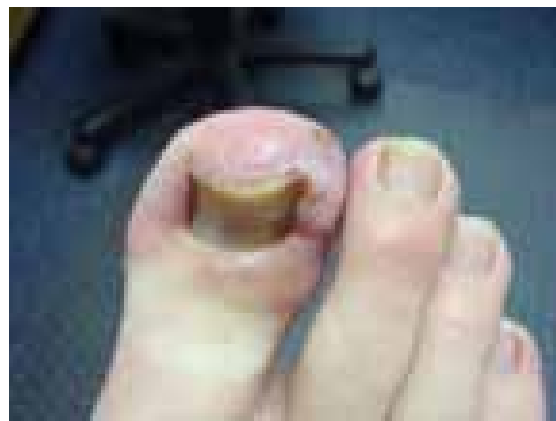
تصویر شماره ۹: شروع حالت فرو رفتن گوشه ناخن در پوست

پیشگیری از فرو رفتن ناخن در گوشت

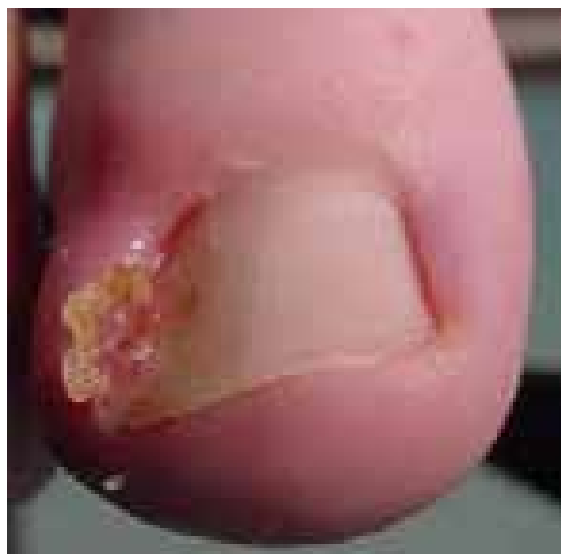باید سعی شود که ناخن‌ها به طور مناسبی کوتاه شوند، توصیه می‌شود که این کار به صورت یک خط مستقیم انجام گیرد ولی اگر ترجیح داده می‌شود که ناخن‌ها در گوشه‌ها شکل منحنی داشته باشند، باید گوشه‌های ناخن در فواصل زمانی نزدیک به هم کوتاه شوند تا ناخن به درون پوست رشد نکند. باید مراقب بود که پوست‌های ضخیم که در گوشه‌های ناخن رشد کرده‌اند جدا نشود، بلکه آن‌ها را کوتاه نمایند. اگر در هنگام آراستن ناخن‌ها، بریدگی در کنار ناخن به وجود آمد، ضد عفونی کردن آن ناحیه حائز اهمیت است. با استعمال یک پماد آنتی بیوتیک روی آن کمک شود محل ضایعه مرطوب بماند و به آن شانس بهبود دهد و در صورت عفونی شدن مراجعه به متخصص پوست ضرورت دارد.

پارونیشیا Paronychia

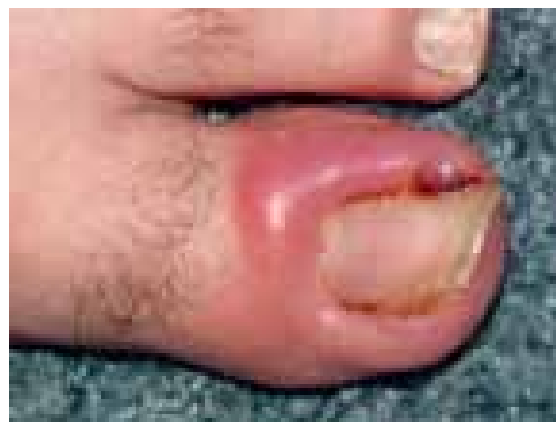پارونیشیا به معنی التهاب چین‌های ناخن می‌باشد که ممکن است به صورت حاد یا مزمن بروز کند. این بیماری در اثر ورود میکرو ارگانیسم‌ها به بافت نرم اطراف ناخن پدید می‌آید. پوستی که قسمت قاعده و طرفین ناخن را می‌پوشاند نقش محافظتی در برابر نفوذ باکتری‌ها، قارچ‌ها و سایر اجرام بیماری‌زا دارد. هر عاملی که به این پوست آسیب بزند از قبیل ضربه‌ها، جویدن ناخن و یا برداشتن کوتیکول می‌تواند منجر به نفوذ باکتری‌ها یا قارچ‌ها و ایجاد عفونت در بافت آن محل شود. در صورت بروز عفونت، قرمزی، درد، تورم و گرما در بافت دور ناخنی دیده می‌شود. عفونت‌های کنار ناخن به وسیله عوامل میکروبی متعدد ایجاد می‌شوند. افراد شاغل در آشپزخانه، باغبان‌ها و کشاورزان و نوازندگان پیانو مستعد ابتلا به این حالت هستند. این حالت به شکل حاد در قصاب‌ها نیز دیده می‌شود. مانیکور شدید و عقب راندن کوتیکول ناخن و نظافت کنار ناخن با وسایل آلوده، ممکن است باعث عفونت حاد یا مزمن انساج کنار ناخن شوند. فرم حاد آن اغلب در اثر عفونت استافیلوکوکی است و خراش‌های جزئی نسج اطراف ناخن ممکن است زمینه را مستعد کند. فرم مزمن آن بیشتر در کسانی که دست‌هایشان اکثر اوقات



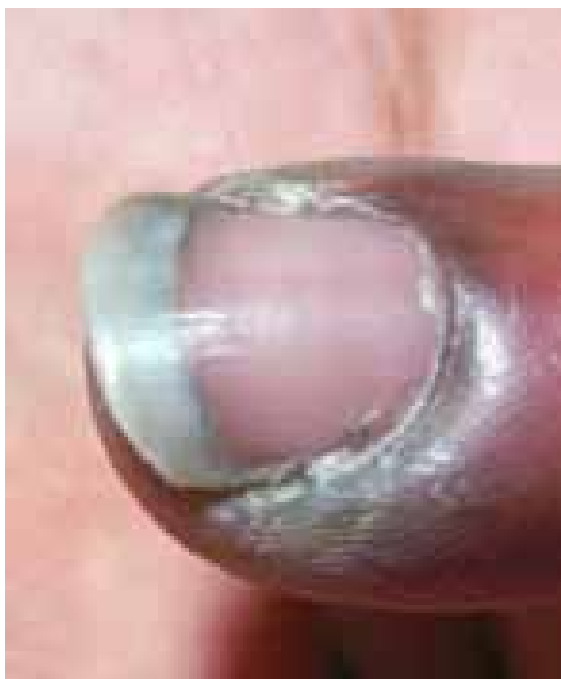تصویر شماره ۱۰: التهاب و عفونت در ناحیه مبتلا



تصویر شماره ۱۱: ناخنک عفونی شده



تصویر شماره ۱۲: ناخنک عفونی شده



تصویر شماره ۱۴: پارونیشیای حاد

مشخصات و علائم پارونیشیای حاد

عفونت باکتریایی چین‌های ناخنی پروگسیمال و طرفی سبب شروع سریع درد و تورم می‌شود. تروما و دستکاری علت این ضایعه است و یا ممکن است خود به خود رخ دهد. در زیر کوتیکول یا در قسمت‌های عمقی تر در چین‌های ناخنی طرفی، چرک جمع می‌شود.

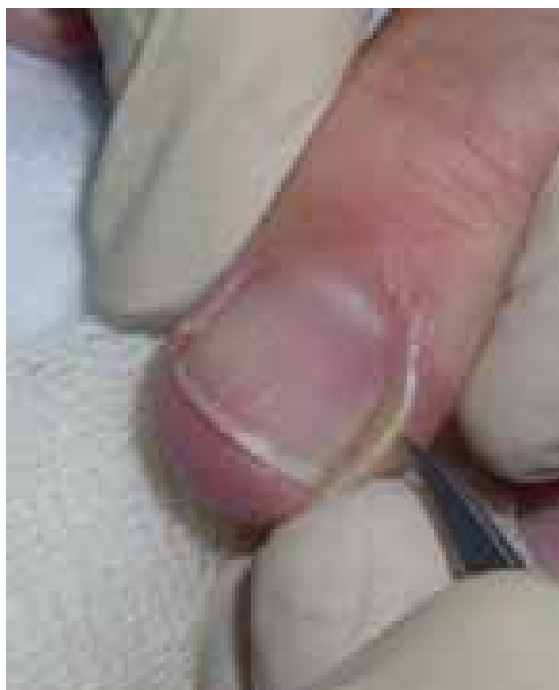پارونیشیای حاد استافیلوکوکی

عفونت استافیلوکوکی معمولاً چین‌های جانبی یا خلفی ناخن را درگیر می‌کند. در اتیولوژی آن تروما اهمیت دارد و بیمار غالباً عادت به جویدن ناخن دارد. دارای یک شروع حاد است و به صورت تورم قرمز رنگ دردناک چین ناخن خود را نشان می‌دهد. ممکن است چرک هم وجود داشته باشد و درناژ جراحی ضرورت یابد اما آنتی بیوتیک‌های وسیع الطیف می‌توانند در مراحل اولیه موفقیت آمیز باشند. گاهی اوقات یک پارونیشیای حاد بر روی یک عفونت مزمن فارچی که از قبل وجود داشته سوار می‌شود.

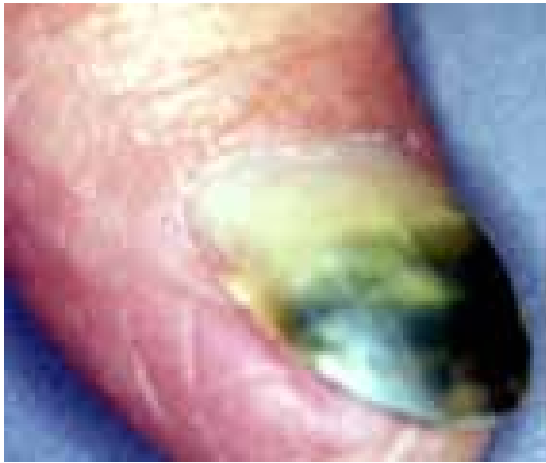
مرطوب است و از جمله در بانوان شایع تر است. عفونت کاندیدا آلبیکنس نیز در ایجاد آن نقش دارد. این فرم منجر به از بین رفتن کوتیکول می‌شود. در فرم حاد، درمان با آنتی بیوتیک و گاه اقدامات جراحی ضرورت دارد و در فرم مزمن از بین بردن زمینه مستعد کننده و درمان‌های ضد فارچ و آنتی بیوتیک موضعی و گاه اقدامات جراحی ضرورت می‌یابد.

پارونیشیای حاد

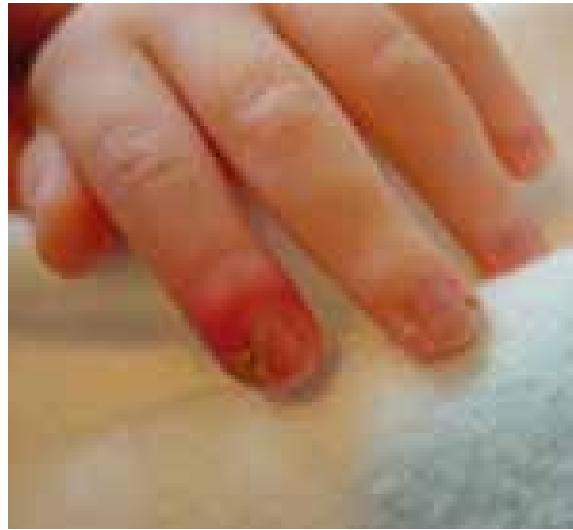پارونیشیای حاد ممکن است به علت سابقه ضربه یا ترومای مرتبط با شغل و یا در اثر زیاده روی در مانیکور کردن ناخن پدید آید. استافیلوکوک اورئوس، گونه‌های استرپتوکوک گروه A و سودوموناس آئروژینوزا ارگانیسم‌های باکتریال شایع مسبب هستند. معمولاً چین‌های خلفی یا طرفی ناخن گرفتار می‌شوند. هنگامی که یک عفونت حاد اولیه در ناحیه اطراف ناخن (periungual) واقع شد، این ناحیه مستعد پارونیشیای مزمن می‌شود مگر آن که قبلاً فاکتورهای مستعد کننده حذف یا برطرف شده باشند.



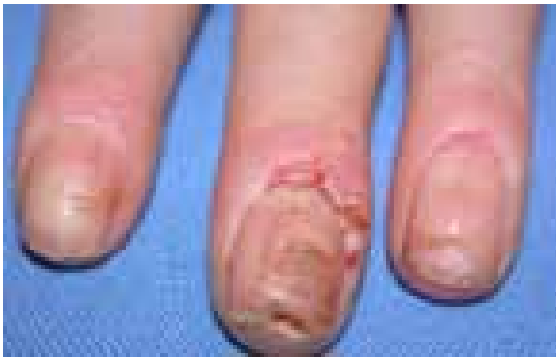تصویر شماره ۱۳: پارونیشیای حاد



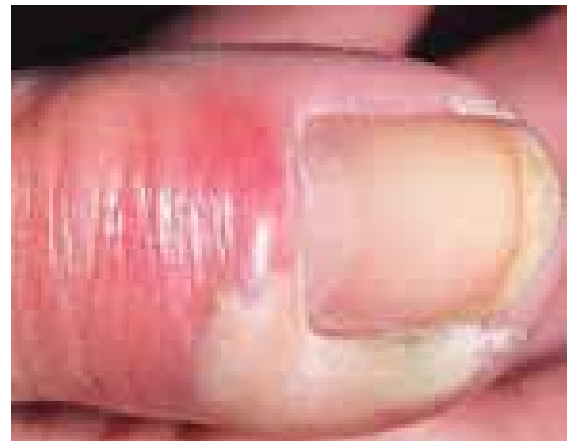تصویر شماره ۱۸: اونیشیا و پارونیشیای سودومونائی



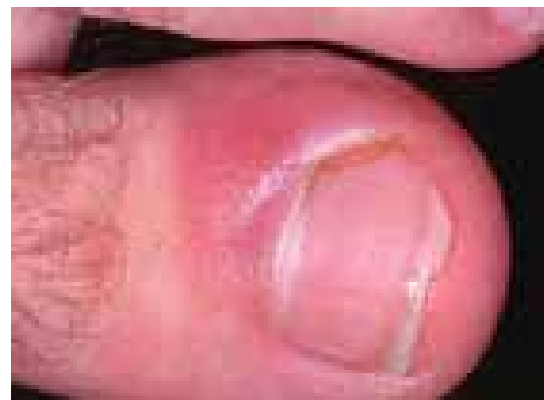تصویر شماره ۱۵: پارونیشیای حاد استافیلوکوکی



تصویر شماره ۱۹: پارونیشیای کاندیدائی



تصویر شماره ۱۶: پارونیشیای حاد با علت باکتریال

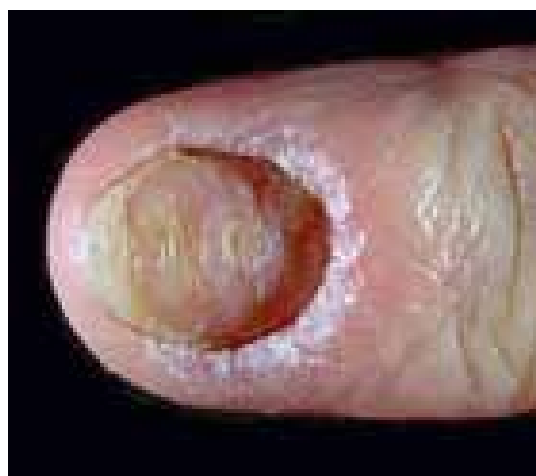

تصویر شماره ۱۷: پارونیشیای حاد

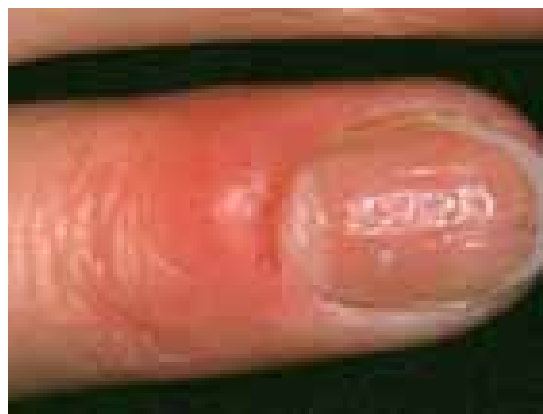پارونیشیای مزمن

یک وضعیت بسیار شایع است که بیشتر از آنچه به درستی تشخیص داده شود، به صورت اشتباه تحت مدیریت درمانی قرار می‌گیرد. کاندیدا آلبیکنس شایع‌ترین ارگانیسم درگیر کننده است. یک بیماری شغلی است و تقریباً بدون استثنا یک اختلال شایع در زنان است. تنها در آن دسته از مردان دیده می‌شود که اقتضای شغلی آن‌ها می‌طلبد که دست‌هایشان دائماً در آب قرار گیرد. بنابراین بیماری به صورت بیشتر شایع در پرستاران، آرایشگرها، آشپزها، پیشخدمت‌های قهوه‌خانه و خانم‌های خانه‌دار دیده می‌شود. آب به ویژه اگر قلیایی باشد موجب نرم کردن و در نهایت تخریب کوتیکول ناخن می‌شود. این مسئله موجب باز شدن فضای بین چین خلفی و صفحه ناخن

می‌گردد و متعاقب آن رطوبت و محیط مسدود زیر چین ناخن برای کلونیزاسیون کاندیدا آلبیکنس شرایط مطلوبی را فراهم می‌کند. کاندیدا یک عضو کومنسال پوست و یک ارگانیسم فرصت طلب است، گاهی بیمار مبتلا به برفک واژن بوده که ممکن است منبع عفونت در این دسته از افراد واقع شود.



تصویر شماره ۲۰: نمائی از پارونیشیای مزمن

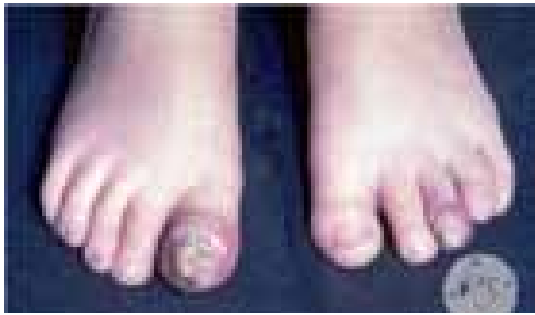

تصویر شماره ۲۱: پارونیشیای مزمن

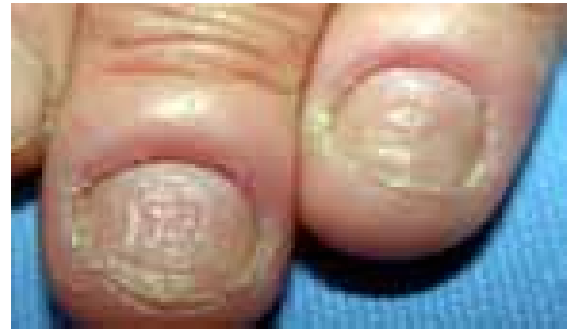انگشت ضمیمه و انگشتان میانی بیشتر مبتلا می‌شوند و بیمار معمولاً با گرفتاری ناخن یک انگشت مراجعه می‌کند اما در موارد مورد غفلت واقع شده بقیه یا همه ناخن‌ها مبتلا شده‌اند. علائم فیزیکی شامل یک تورم قرمز چین‌های جانبی و خلفی ناخن است. تورم به ویژه دردناک نیست اگر چه ممکن است پارونیشیای حاد اضافه شده باشد و

این مربوط به عفونت ثانوی با استافیلوکوک، استرپتوکوک، اشرشیا کلی، یا سودوموناس آئروژینوزا می‌باشد. کوتیکول از بین رفته است، چین خلفی باز شده و این امکان وجود دارد که در آن قطره ای چرک جمع شده باشد. گاهی بیمار تاریخچه ای از ترشح چرکی به صورت گاه و بیگاه شرح می‌دهد. نسج ناخن در مراحل بعد آلوده می‌شود که این ابتلاء معمولاً در نتیجه مداخله با رشد ناخن از طریق گرفتار شدن ماتریکس ناخن در زیر چین خلفی است. این مسئله موجب تولید شیارهای عرضی در صفحه ناخن می‌شود. صفحه ناخن نیز ممکن است توسط ارگانیسم مورد تهاجم قرار گیرد. کنترل موفقیت آمیز این آزردهگی تا اندازه زیادی به همکاری بیمار در اجتناب از تماس دست‌ها با آب دارد. به طور جدی باید دست‌ها را دور از آب نگاه داشت و یا بلافاصله خشک کرد. لازم است از دستکش‌های نخی در زیر دستکش پلاستیکی استفاده کرد و حتی این کار هم برای مدت کوتاه استفاده شود. درمان با پماد ایمیدازول یا نیستاتین برای حذف کاندیدا آلبیکنس مهم است. با این حال گاهی چند ماه طول می‌کشد تا درمان صورت گیرد. اگر درمان فقط شامل حذف ارگانیسم مسبب باشد و زمینه‌های مستعد کننده مغفول بمانند، مشکل بیمار ممکن است به خوبی اداره نشود (mismanaged).

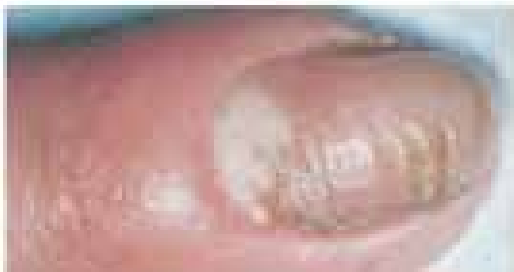پارونیشیای مزمن در اثر عفونت، تماس ممتد با آب یا عوامل مستعد کننده، پسوریازیس، درماتیت یا ترکیبی از موارد فوق و یا به وسیله فاکتورهای متعدد و متنوع دیگری می‌تواند ایجاد شود. غالب اوقات در انگشت سبابه و انگشتان میانه مشاهده می‌شود و بیمار معمولاً با گرفتار شدن یک انگشت مراجعه می‌کند مگر آن که در اثر غفلت در درمان و اهمال کاری تعداد دیگری از انگشتان و یا همه آن‌ها درگیر شده باشند. علائم فیزیکی عبارت‌اند از ادم قرمز رنگ چین‌های خلفی و طرفی ناخن و این تورم الزاماً دردناک نیست مگر آن که فرم حاد به آن افزوده شده باشد. اکثر ارگانیسم‌های مسبب عوامل ثانوی و یا عوامل ساپروفیتیک هستند که ممکن است به بافت اطراف ناخن آسیب برسانند. ارگانیسم‌هایی که معمولاً وجود دارند مخلوطی از مخمر و باکتری‌های ساپروفیتیک هستند.



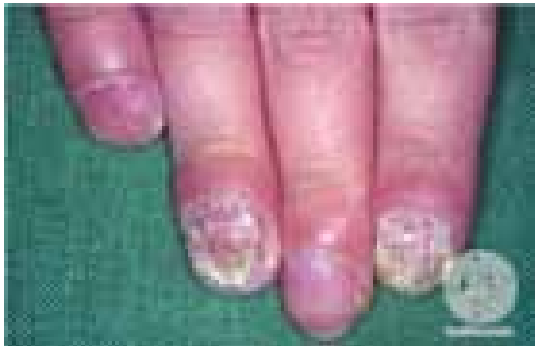تصویر شماره ۲۳: اونیکومایکوز و پارونیشیای کاندیدائی



تصویر شماره ۲۲: پارونیشیای مزمن



تصویر شماره ۲۴: پارونیشیای کاندیدائی



تصویر شماره ۲۵: اونیکومایکوز و پارونیشیای ناشی از کاندیدا در بیمار مبتلا به کاندیدیازیس موکوکوتائوس مزمن

نکات مهم در ارتباط با پارونیشیای مزمن

- مواجهه با مواد تحریک کننده تماسی مهم ترین علت این عارضه است.
- ناخواه، ظرف شوها، جراحان و دندانپزشکان در معرض ابتلا هستند.
- اکثر انگشتان یا تمام آن‌ها درگیر می‌شوند.
- حساسیت در لمس، اریتم و تورم خفیف در اطراف چین‌های ناخن پروگسیمال و طرفی وجود دارد.
- کوتیکول از بین می‌رود و فضای میان چین ناخن پروگسیمال و صفحه ناخن را در معرض عفونت قرار می‌دهد. دستکاری کوتیکول سبب تسریع این روند می‌شود.
- هم باکتری‌ها و هم مخمرها در فضای مرطوب و گرم زیر چین ناخن پروگسیمال رشد می‌کنند. از زیر چین ناخن پروگسیمال می‌توان اندکی چرک را با فشار خارج کرد.
- التهاب مزمن سبب ناصاف شدن و بروز چین خوردگی در صفحه ناخن می‌شود ولی صفحه ناخن دچار عفونت نمی‌شود.
- پسوریازیس نیز می‌تواند نمای کاملاً مشابهی ایجاد کند.

References

- ۱- بیماری‌های ناخن تألیف پیتیر. د. سمن، مترجم شهریار بقائی. انتشارات جهاد دانشگاهی دانشگاه علوم پزشکی ایران. چاپ اول. ۱۳۶۷
- 2- <http://www.medfriendly.com/onychomadesis.html>
- 3- <http://www.wisegeekhealth.com/what-is-onychomadesis.htm>
- 4- <https://en.wikipedia.org/wiki/Onychomadesis>