

بیماری‌های ناخن

برخی از اختلالات ارثی ناخن

• دکتر محمد قهری

دکترای علوم آزمایشگاهی، PhD قارچ شناسی

استادیار دانشگاه امام حسین (ع)

ghahri14@gmail.com



چکیده

پکیونیشیای مادرزادی یک آنومالی فامیلی است که پوست، ناخن‌ها و مخاط دهانی را درگیر می‌کند. در سال اول حیات ناخن‌های دست و پا دچار هایپرکراتوز و اونیکولیز می‌شوند که با عفونت‌های مکرر پارونیشیا نیز همراه می‌شوند. ناخن‌ها به رنگ زرد مایل به قهوه‌ای درمی‌آیند. آرنج‌ها و زانوها کراتوزهای فولیکولار متعدد نشان می‌دهند و هایپرکراتوز پالموپلانتار وجود دارد. علاوه بر این ممکن است هایپرهیدروز کف دست و پا نیز دیده شود. گاهی تاول‌های پاره شده در کف دست و پا دیده می‌شوند، لکوکراتوز زبان و مخاط دهان نیز ممکن است مشاهده شود. این سندروم به صورت یک صفت اتوزومی غالب به ارث می‌رسد. این بیماری در اثر موتاسیون در ژن‌های کد کننده کراتین به وجود می‌آید. موتاسیون‌های اختصاصی در ژن کراتین‌های ۶ یا ۱۶ منجر به بروز تیپ یک این سندروم می‌شود، موتاسیون در ژن کراتین ۱۷ منجر به بروز تیپ ۲ می‌شود که به لحاظ کلینیکی شبیه نوع یک است که یافته‌های دیگری مثل رویش زودرس دندان دوره نوزادی و *steatocytoma multiplex* به آن اضافه شده‌اند. چهار سندروم مختلف در این رابطه مطرح می‌باشند.

سندرم ناخن کشکک یک بیماری ارثی غیرشایع است که در اثر موتاسیون‌هایی که منجر به از دست دادن عملکرد

فاکتور نسخه برداری *LMX1B* می‌شود ایجاد می‌گردد. شیوع آن در نوزادان تازه متولد شده به نسبت ۱ به ۵۰۰۰۰ می‌باشد و به صورت اتوزومال غالب به ارث می‌رسد. هم ساختمان‌های مزودرمی و هم اکتودرمی را گرفتار می‌سازد. ناهنجاری‌های اصلی شامل تغییرات ناخن، کشکک کوچک یا فقدان آن، ناهنجاری‌های مفاصل آرنج‌ها، شاخ‌های ایلپاک و در تعداد اندکی از موارد تغییرات کلیوی می‌باشند. ژن پلپوتروفیک *LMX1B* در پیکربندی و طرز قرار گیری نرمال محور پشتی-شکمی و غشاء پایه گلو مروزلار در طول دوره نمو جنینی سهیم است. شدت فنوتیپیک کلینیکال به طور وسیعی متنوع است. به طور اساسی یک بیماری است که ناخن‌ها، سیستم اسکلتی، کلیه‌ها، و چشم‌ها را تحت تأثیر قرار می‌دهد. تظاهرات بالینی معرف بیماری در یک تتراد کلینیکال گروه بندی می‌شود: دیسپلازی ناخن، هایپوپلازی و آپلازی کشکک، محدودیت عملکرد آرنج دست و حضور شاخ‌های ایلپاک، علامت آخری که پاتوگنومیک است به وسیله اسکن اولتراسوند در سه ماهه سوم حاملگی قابل مشاهده است. در حدود ۴۰٪ بیماران ابتلای کلیوی را نشان می‌دهند که شامل هماچوری و پروتئینوری است. ۵ تا ۱۰ درصد بیماران در دوران طفولیت و بلوغ پروتئینوری در دامنه نفروتیک دارند که به سمت نارسایی کلیه سیر می‌کند. ستیج دار شدن بیش از حد ظاهراً نقص اولیه می‌باشد و این مورد ناشی از گوده‌های متعدد که به دنبال همدیگر

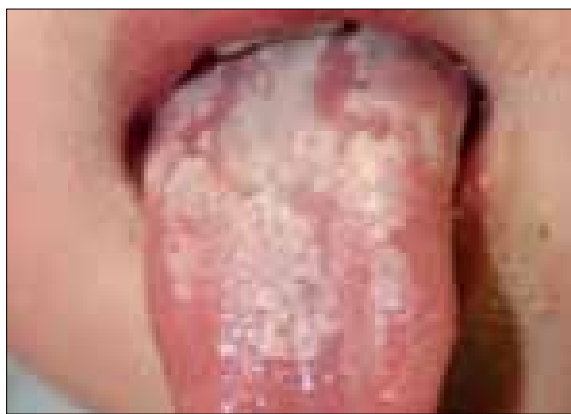
می‌باشند نیست. کودک با ناخن‌های طبیعی دنیا می‌آید اما بعد از چند ماه یا چند سال تمام ناخن‌هایش به صورتی بیش از حد ستیغ دار می‌شوند. ستیغ دار شدن در کوتیکول آغاز شده و به سمت نوک آن پیش می‌رود. خطوط فراوانی نزدیک یکدیگر وجود دارند و موجب از دست رفتن شفافیت ناخن و کدر شدن آن می‌شوند و در نهایت یک ناخن بدریخت پدید می‌آید. هیچ‌گونه ناهنجاری پوستی یا ناهنجاری در مو دیده نمی‌شود. در اکثریت موارد هیچ‌گونه سابقه خانوادگی مربوط به اختلال مشابهی وجود ندارد. دیستروفی در مراحل اولیه زندگی بدترین حالت را داشته و با پیشرفت سن بتدریج کاهش می‌یابد. با توجه به عدم مشاهده این حالت در بالغین، این امکان که نهایتاً به طور کامل پاک می‌گردد وجود دارد.

کلمات کلیدی: پکیونیشیا، دیستروفی ناخن، بیماری‌های ناخن پاکیونیشیای مادرزادی (Pachyonychia Congenita)

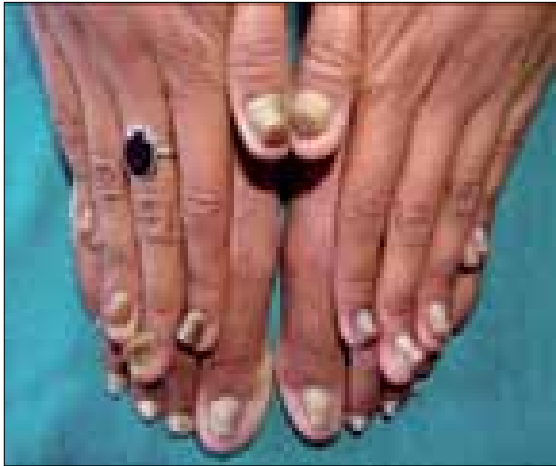
یک آنومالی فامیلی است که پوست، ناخن‌ها و مخاط دهانی را درگیر می‌کند. در طول سال اول حیات ناخن‌های دست و پا هایپرکراتوتیک (هایپرکراتوز زیر ناخن) به همراه اونیکولیز (بالا زدن صفحه ناخن از بستر آن در قسمت دیستال) می‌شوند که با عفونت‌های مکرر پارونیشیا نیز مشاهده می‌شوند. ناخن‌ها به رنگ زرد مایل به قهوه‌ای در می‌آیند. آرنج‌ها و زانو‌ها کراتوزهای فولیکولار متعدد نشان می‌دهند و هایپرکراتوز پالموپلانتار وجود دارد. علاوه بر این ممکن است هایپرهیدروز کف دست و پا نیز دیده شود. گاهی تاول‌های پاره شده در کف دست و پا دیده می‌شوند، لکوکراتوز زبان و مخاط دهان که گاهی به علت درگیری حنجره ممکن است موجب خشونت صدا هم شود گاهی مشاهده می‌شود. این واژه نخستین بار توسط Lewandowski و Jadassohn به کار برده شد. بیمار تحت مطالعه آن‌ها دچار ناخن‌های دیستروفیک، هایپرکراتوز کف دست و پا، تعریق زیاد و تاول پاها در طی ماه‌های تابستان، تعریق بیش از حد بینی و لکوکراتوز زبان بود. گزارش‌های فراوانی برای توصیف موارد انفرادی خانواده‌هایی که چند خصوصیت بیماری را نشان می‌دادند در مقالات وجود دارد. این احتمال که علائم متفاوت فراوانی شرکت داشته باشد وجود دارد.

این سندروم به صورت یک صفت اتوزومی غالب به ارث می‌رسد. این بیماری در اثر موتاسیون در ژن‌های کد کننده کراتین به وجود می‌آید. موتاسیون‌های اختصاصی در ژن کراتین‌های ۶ یا ۱۶ منجر به بروز تیپ یک این سندروم می‌شود، موتاسیون در ژن کراتین ۱۷ منجر به بروز تیپ ۲ می‌شود که به لحاظ کلینیکی شبیه نوع یک است که یافته‌های دیگری مثل رویش زودرس دندان دوره نوزادی و *steatocytoma multiplex* به آن اضافه شده‌اند. چهار سندروم مختلف در این رابطه مطرح می‌باشند که به قرار زیر توصیف شده‌اند:

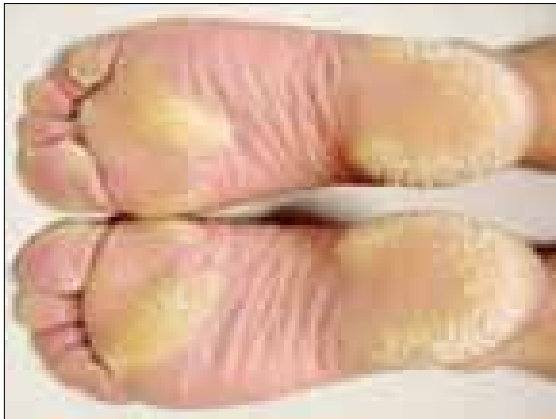نوع ۱: احتمالاً شایع‌ترین و قابل تطبیق‌ترین نوع با نمونه اولیه یاداسون و لواندوسکی می‌باشد. ناخن‌ها معمولاً در بدو تولد سالم هستند اما در طول سال نخست زندگی و اغلب در عرض چند روز تغییر رنگ داده و به طور فزاینده‌ای از قاعده به سمت نوک ضخیم می‌گردد، به طوری که به شکل گوده‌ای ظاهر می‌شود. این تغییر در ناخن‌های دست بهتر از ناخن‌های پا دیده می‌شود و در آن بیشتر به صورت یکنواخت ضخیم می‌شود. علاوه بر تغییرات ناخنی، هایپرکراتوز مشخص کف دست و پا و ضایعات زگیلی در زانو‌ها و آرنج‌ها، کیل‌ها، پاها، مچ پاها و در ناحیه پوپلیته وجود دارد. همراه با افزایش تعریق در پاها تاول ظاهر می‌شود و ممکن است اذیت کننده باشد. در دهان به خصوص روی زبان ممکن است دیسکراتوز موجود باشد. در برخی موارد دیسکراتوز قرنیه توصیف شده است.



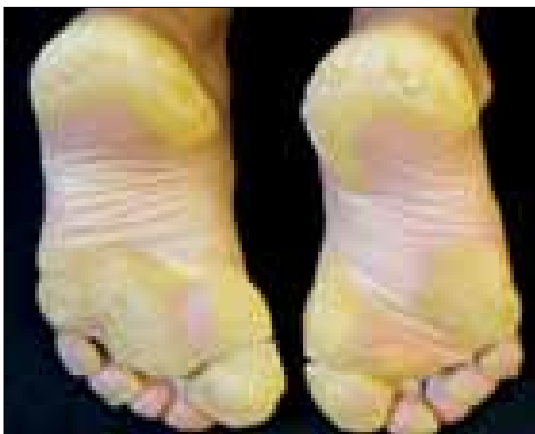تصویر شماره ۲۶: لکوپلاکی در پاکیونیشیای مادرزادی



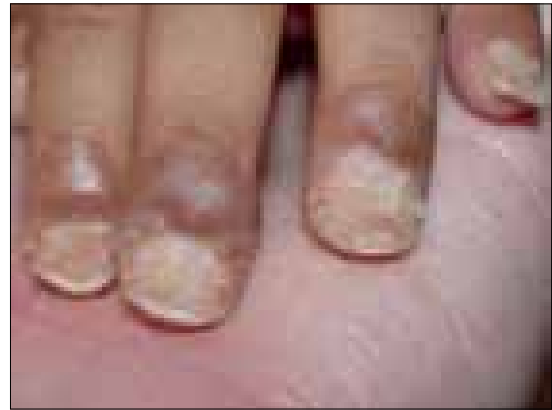تصویر شماره ۳۰: هایپرکراتوز دیستال و افزایش تحدب در ناخن‌های دست و پا



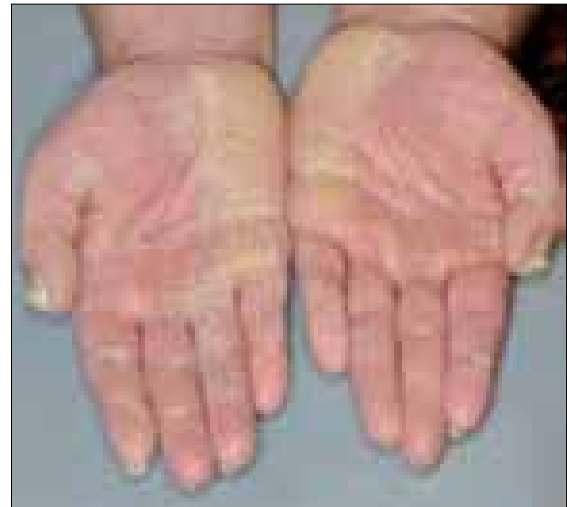تصویر شماره ۳۱: پاکوینیشیای مادرزادی: کراتودرمای کف پاها



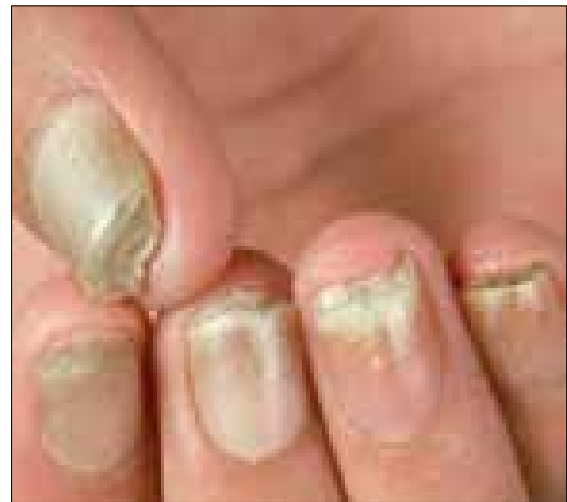تصویر شماره ۳۲: هایپرکراتوز کف پاها



تصویر شماره ۲۷: پاکوینیشیای مادرزادی

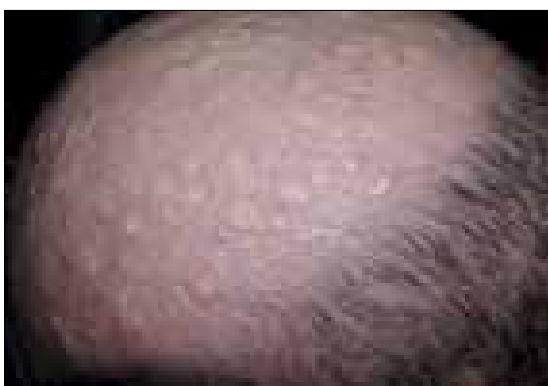

تصویر شماره ۲۸: کراتودرمای کف دست‌ها



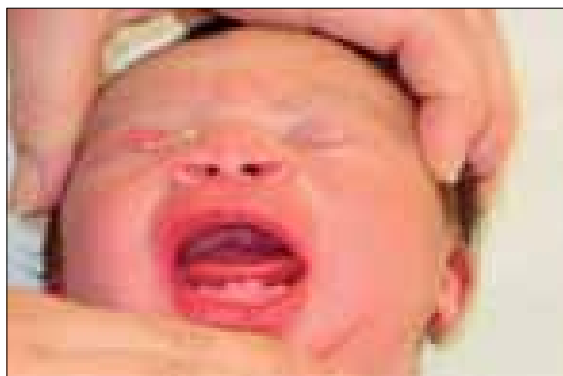تصویر شماره ۲۹: هایپرکراتوز دیستال زیر بستر ناخن






تصویر شماره ۳۵: سبوسیستوماتوزیس در پوست سر

نوع ۳: این نوع شاید جالب‌ترین حالت و از سایرین بسیار متفاوت است. به سندروم Schafer-Branauer نیز موسوم است، شامل تمام یافته‌های نوع یک و مرتبط با لکوکراتوز قرنیه است. کودکان مبتلا در موقع تولد دندان دارند. Soderquist و Reed یک چنین خانواده‌ای را توصیف نمودند. تمام اعضای گرفتار در بدو تولد ۴ تا ۶ دندان داشتند. دندان‌های زودرس معمولاً نرم بوده و سریعاً می‌افتادند و بنابراین با افتادن آن‌ها، کودکان تا زمان پیدایش دندان‌های دائمی بدون دندان باقی می‌ماندند. در این نوع، هیپرکراتوز نسبتاً غیر قابل توجه بوده و ضخیم‌شدگی ناخن نسبت به انواع ۱ و ۲ بسیار شدت کمتری دارد. همانطور که توسط Reed، Shrank، Soderquist و اشاره شد، بالغین در این خانواده‌ها ممکن است دچار کیست‌های اپیدرمال متعدد باشند و ممکن است سایر آنومالی‌های مادرزادی نیز موجود باشند. Scott و Vineyard و همراهی سبوسیستوماتوزیس و پاکیونیشیای مادرزادی را توصیف نمودند.




تصویر شماره ۳۶: رویش زودرس دندان‌ها در پاکیونیشیای مادرزادی

نوع ۲: در این نوع ضخیم‌شدگی ناخن یکنواخت‌تر است و تعدادی از ناخن‌ها ممکن است دچار عفونت کاندیدائی شوند. همچنین کاندیدیاز مزمن دهان وجود دارد و در این حالت تا اندازه‌ای وجود نقص ایمنی را مطرح می‌نماید. کراتودرمای کف دست و پا نسبت به نوع ۱ از شدت کمتری برخوردار است. بیماران با کاندیدیاز مزمن دهان و پاکیونیشیای مزمن توسط Higgs و Forman و Wells نشان داده شده‌اند. در این نوع از بیماری کیست‌های متعدد بر روی بدن بیمار مشاهده می‌شود، این حالت را epidermal polycystic disease یا سبوسیستوماتوزیس (sebocystomatosis و یا steatocytoma multiplex) می‌نامند که یک حالت خوش‌خیم است و همانطور که گفته شد با موتاسیون در ژن کراتین ۱۷ ارتباط دارد. سبوسیستوماتوزیس شامل لژیون‌های سیستیک به قطر ۲ تا ۳ سانتی متر، سفت و سخت، آسمپتوماتیک، با رشد آهسته است و رنگ آن‌ها از زرد تا رنگ پوست می‌تواند متفاوت باشد، به طور عمده بر روی بازوها، گردن، زیر بغل یا روی سینه و کمتر در سایر نواحی بدن پدید می‌آیند. محتویات کیست‌ها ممکن است مایع روغنی شفاف یا ماده پنیری یا کرمی شکل سفید یا زرد رنگ باشد.



تصویر شماره ۳۳: سبوسیستوماتوزیس در ناحیه ساعد و مچ دست



تصویر شماره ۳۴: سبوسیستوماتوزیس در ناحیه تنه

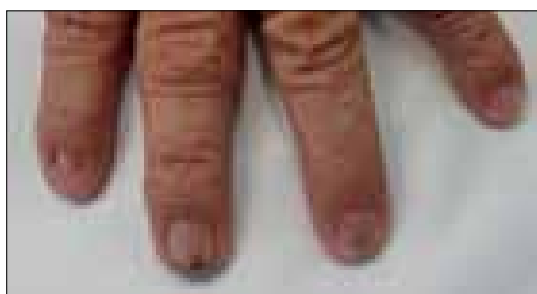

نوع ۴: به نام *pachyonychia congenital tarda* موسوم است. خصوصیت مشخصه در این گروه یک پیگمانتاسیون گسترده ماکولر است که به ویژه گردن و زیر بغل را گرفتار می‌سازد. تغییرات ناخنی و کراتوز شدتی متوسط دارند. شروع علائم آن دیرتر است و علائم آن در طول دهه دوم یا سوم زندگی بروز می‌کند. علاوه بر این گروه‌های خانوادگی، موارد جداگانه‌ای مشاهده شده‌اند که در آن‌ها ناهنجاری‌ها محدود به ناخن‌ها بودند. نباید واژه پاکیونیشیای مادرزادی را در غیاب سایر آزرده‌گی‌ها (*Stigmata*) یا عدم یک تاریخچه خانوادگی به کار برد. درمان کل گروه بسیار رضایت بخش تر است. ناخن‌ها می‌بایستی کاملاً کوتاه باشند. گاهی برداشت ناخن و ماتریکس (ماتریسکتومی) ضرورت می‌یابد. تا اندازه‌ای رشد به داخل از بستر ناخن را می‌باید انتظار داشت. تشکیلات هیپرکراتوتیک ممکن است با مصرف اسیدسالسیلیک یا پمادهای اوره تخفیف یابند. ویتامین A با مقدار زیاد در برخی بیماران، موجب تخفیف کراتوز و لکوکراتوز شده است.

سندرم ناخن کشکک (The Nail Patella Syndrome)

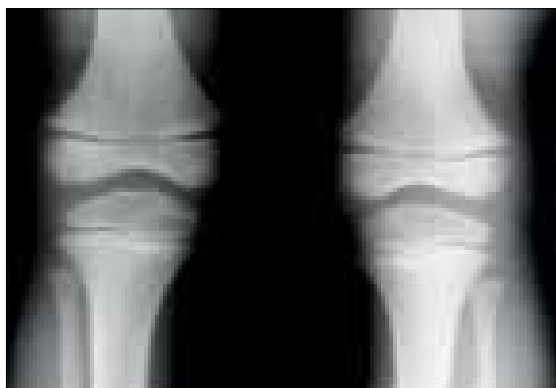یک بیماری ارثی غیرشایع است که در اثر موتاسیون‌هایی که منجر به از دست دادن عملکرد فاکتور نسخ‌برداری *LMX1B* می‌شود ایجاد می‌گردد. شیوع آن در نوزادان تازه متولد شده به نسبت ۱ به ۵۰۰۰۰ می‌باشد و به صورت اتوزومال غالب به ارث می‌رسد. هم ساختمان‌های مزودرمی و هم اکتودرمی را گرفتار می‌سازد. ناهنجاری‌های اصلی شامل تغییرات ناخن، کشکک کوچک (هایپوپلاستیک) یا فقدان آن، ناهنجاری‌های مفاصل آرنج‌ها، شاخ‌های ایلیاک و در تعداد اندکی از موارد تغییرات کلیوی می‌باشند. ژن پلپوتروفیک *LMX1B* در پیکربندی و طرز قرارگیری نرمال محور پشتی - شکمی و غشاء پایه گلو مروزلار در طول دوره نمو جنینی سهیم است. شدت فنوتیپیک کلینیکال به طور وسیعی متنوع است. به طور اساسی یک بیماری است که ناخن‌ها، سیستم اسکلتی، کلیه‌ها و چشم‌ها را تحت تأثیر قرار می‌دهد. تظاهرات بالینی معرف بیماری در یک تتراد کلینیکال گروه بندی می‌شود: دیسپلازی ناخن

(۹۸٪)، هایپوپلازی و آپلازی کشکک (۷۴٪)، محدودیت عملکرد آرنج دست (۷۰٪) و حضور شاخ‌های ایلیاک (۷۰٪)، علامت آخری که پاتوگنومیک است بوسیله اسکن اولتراسوند در سه ماهه سوم حاملگی قابل مشاهده است. در حدود ۴۰٪ بیماران ابتلای کلیوی را نشان می‌دهند که شامل هماچوری و پروتئینوری است. ۵ تا ۱۰ درصد بیماران در دوران طفولیت و بلوغ پروتئینوری در دامنه نفروتیک دارند که به سمت نارسایی کلیه سیر می‌کند. یک مورد تیپیک ناخن‌هایی را نشان داد که نقص ماکروسکوپی، اندازه‌ای در حد ۱/۳ تا ۱/۲ اندازه طبیعی داشت و هرگز به نوک انگشت نرسید و لذا کار کردن با اشیا کوچک بسیار مشکل بود. این تغییر در زنان بیش از مردان مشاهده می‌شود. در برخی موارد تمام ناخن شست دست وجود ندارد یا آن که ممکن است به صورت یک کناره کراتینی سخت در چین ناخن جلوه گر شود. ناخن‌های شست دست بیشترین ابتلا را داشته و در صورت وجود تغییراتی در سایر ناخن‌ها به طور پیشرونده از سبابه تا انگشت کوچک تقلیل می‌یابند. تغییری که اغلب در ناخن‌های با کمترین گرفتاری دیده می‌شود عبارت از یک شکاف در وسط ناخن است که آن را به دو نیمه تقسیم می‌نماید و هر یک از این نیمه‌ها قاشقی شکل هستند. ماهک V شکل نیز مشخصه خوبی است و در برخی ناخن‌ها تنها ناهنجاری مشهود است.



تصویر شماره ۳۷: دیستروفی ناخن، ناخن‌های دیسپلاستیک که به راحتی شکسته می‌شوند، نازک و هایپوپلاستیک هستند

آلبومینوری مداوم وسیلندرهایی از تمامی انواع و گاه گلبول‌های قرمز در آزمایش رسوب ادرار می‌باشد. عملکرد کلیه ممکن است کاهش یافته باشد. گرچه سایر تغییرات معمولاً در اشخاص مبتلا وجود دارند، لیکن تغییرات کلیوی ثابت بوده و تنها خصوصیت و خیم این سندرم می‌باشند. **Goodman** و **Cuppige** و **Ben Bassat** با استفاده از میکروسکوپ الکترونی نشان دادند که این تغییرات شامل ضخیم‌شدگی و چروکیدگی غشاء پایه گلومرولی است.



تصویر شماره ۳۸: فقدان استخوان کشکک

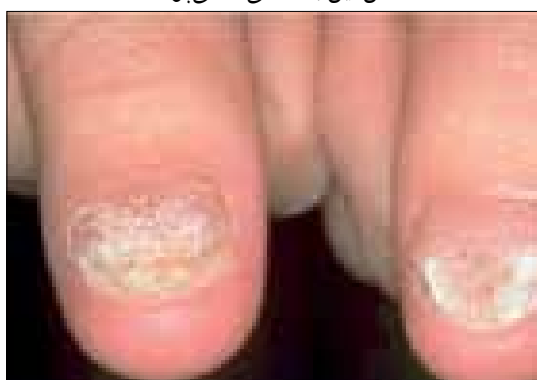
ستیغ دار شدن بیش از حد یا دیستروفی ۲۰ ناخن دوران کودکی

ستیغ دار شدن بیش از حد ظاهراً نقص اولیه می‌باشد و این مورد ناشی از گوده‌های متعدد که به دنبال همدیگر می‌باشند، نیست. کودک با ناخن‌های طبیعی به دنیا می‌آید اما بعد از چند ماه یا چند سال تمام ناخن‌هایش به صورتی بیش از حد ستیغ دار می‌شوند. ستیغ دار شدن در کوتیکول آغاز شده و به سمت نوک آن پیش می‌رود. خطوط فراوانی نزدیک یکدیگر وجود دارند و موجب از دست رفتن شفافیت ناخن و کدر شدن آن می‌شوند. در نهایت یک ناخن بد ریخت پدید می‌آید. هیچ‌گونه ناهنجاری پوستی یا ناهنجاری در مو دیده نمی‌شود. در اکثریت موارد هیچ‌گونه سابقه خانوادگی مربوط به اختلال مشابهی وجود ندارد. دیستروفی در مراحل اولیه زندگی بدترین حالت را داشته و با پیشرفت سن بتدریج کاهش می‌یابد. با توجه به عدم مشاهده این حالت در بالغین، این امکان که نهایتاً به طور کامل پاک می‌گردد وجود دارد. درمان اثر اندکی در پیشرفت این حالت داشته و استفاده از لاک ناخن این بدشکلی را می‌پوشاند.



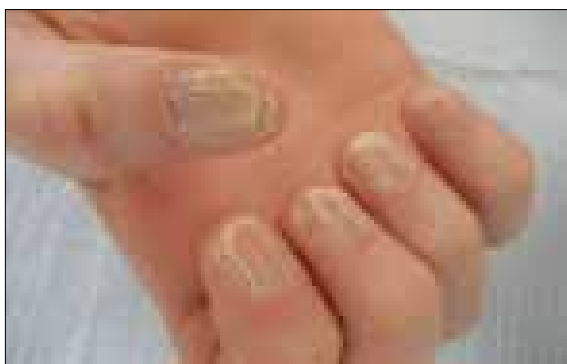
تصویر شماره ۳۹: هایپوپلازی و دیستروفی ناخن

ناهنجاری کشکک شامل کاهش اندازه یا فقدان واقعی است. گرچه زانو ناپایدار به نظر می‌رسد لیکن این ناهنجاری در واقع موجب ناراحتی بسیار خفیفی می‌شود. مفاصل آرنج معمولاً یک بدشکلی واضح را نشان می‌دهند. زاویه بین ساعد و بازو کاهش می‌یابد و محدودیت چرخش به خارج (سوپیناسیون) و باز کردن ناکامل آرنج وجود دارد. در برخی موارد ناهنجاری فقط در رادیوگرافی قابل مشاهده است و یک مفصل بد جای گرفته را نشان می‌دهد که در آن سر رادیوس به طور ناقص تشکیل شده و نیمه در رفتگی دارد و توسط یک سر کوچک ناقص رشد کرده مفصل می‌شود. این تغییرات همچنین سبب مزاحمت اندکی می‌شوند. شاخ‌های ایلپاک در صورت بزرگ بودن ممکن است لمس شوند اما معمولاً فقط در رادیوگرافی قابل مشاهده هستند. این خارها از مرکز سمت خارجی استخوان ایلپوم بر می‌خیزند و در جهت خلفی طرفی برجستگی می‌کنند. تغییرات کلیوی از نظر بالینی شامل گلومرولونفریت مزمن با

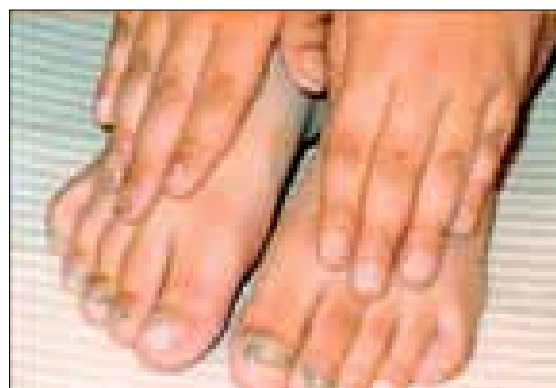

تصویر شماره ۴۰: دیستروفی همه ناخن‌ها

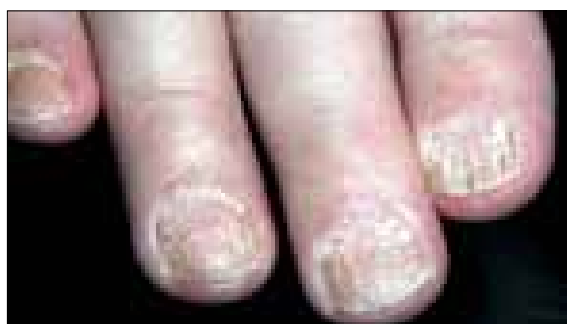



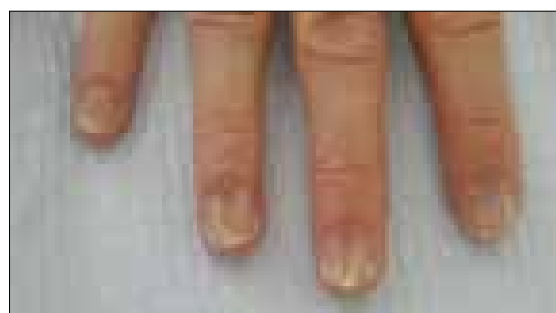
تصویر شماره ۴۳: دیستروفی همه ناخن‌ها با شیارهای بسیار واضح طولی



تصویر شماره ۴۱: دیستروفی همه ناخن‌ها



تصویر شماره ۴۴: دیستروفی همه ناخن‌ها همراه با ستیغ‌های طولی



تصویر شماره ۴۲: دیستروفی همه ناخن‌ها با شیارهای طولی

References

- ۱- بیماری‌های ناخن تألیف پیتر. د. سمن، مترجم شهریار بقایی. انتشارات جهاد دانشگاهی دانشگاه علوم پزشکی ایران. چاپ اول. ۱۳۶۷
- 2- <http://www.medfriendly.com/onychomadesis.html>
- 3- <http://www.wisegeekhealth.com/what-is-onychomadesis.htm>
- 4- <https://en.wikipedia.org/wiki/Onychomadesis>