

بیماری‌های ناخن: تینا اونگیوم

بخش هفتم

• دکتر محمد قهری

دکترای علوم آزمایشگاهی، PhD فارغ‌شناسی

استادیار دانشگاه امام حسین (ع)

ghahri14@gmail.com



□ خلاصه

تهاجم به صفحه ناخن توسط قارچ‌های درماتوفیت تحت عنوان *tinea unguium* شناخته می‌شود. عفونت زیر صفحه ناخن در قسمت انتهایی (لبه آزاد ناخن) یکی از شایع‌ترین فرم‌های تهاجم قارچی ناخن است و عموماً بستر ناخن و زیر لبه ناخن را درگیر می‌کند. عفونت درماتوفیتی معمولاً در جهت *distal-to-proximal* است. در اینجا یک التهاب ملایم باعث تولید هایپرکراتوز و پاراکراتوز فوکال می‌شود. هایپرکراتوز زیر ناخن موجب جدا شدن صفحه ناخن از بستر آن می‌شود. تریکوفیتون روبروم، تریکوفیتون منتاگروفیتس و اپیدرموفیتون فلوکوزوم سه عامل اصلی کچلی ناخن می‌باشند. به استثنای اونیکومایکوز سفید سطحی، تینا اونگیوم یا عفونت‌های درماتوفیتی ناخن‌ها به خصوص ناخن‌های شصت پا درمان بسیار مشکلی دارند. در حقیقت تا قبل از این که داروهای ضد قارچی سیستمیک عرضه شوند، تینا اونگیوم به عنوان یک بیماری علاج ناپذیر در نظر گرفته می‌شده است. درمان‌های قبلی شامل درآوردن ناخن به طریقه شیمیایی یا مکانیکی بود که به دنبال آن درمان موضعی انجام می‌شد، هر چند که عود عفونت شایع بوده است. برای تشخیص تینا اونگیوم از قسمت‌های هایپرکراتینه‌زیر صفحه ناخن و نیز از مرز نسج سالم از غیر سالم نمونه برداری انجام شده و با روش‌های مستقیم میکروسکوپی و کشت آزمایش انجام می‌شود.

کلمات کلیدی: اونیکومایکوز، کچلی ناخن، تینا اونگیوم، درماتوفیت

تهاجم به صفحه ناخن توسط قارچ‌های درماتوفیت تحت عنوان *tinea unguium* شناخته می‌شود. عفونت زیر صفحه ناخن در قسمت انتهایی (لبه آزاد ناخن) یعنی نوع *distal subungual* یکی از شایع‌ترین فرم‌های تهاجم قارچی ناخن است و عموماً بستر ناخن و زیر لبه ناخن را درگیر می‌کند. عفونت درماتوفیتی معمولاً در جهت *distal-to-proximal* است.

در اینجا یک التهاب ملایم باعث تولید هایپرکراتوز و پاراکراتوز فوکال می‌شود. هایپرکراتوز زیر ناخن موجب جدا شدن صفحه ناخن از بستر آن می‌شود. تریکوفیتون روبروم، تریکوفیتون منتاگروفیتس و اپیدرموفیتون فلوکوزوم سه عامل اصلی کچلی ناخن می‌باشند.

□ اشکال بالینی مختلف اونیکومایکوزیس ناشی از درماتوفیت‌ها

خصوصیات بالینی اونیکومایکوزیس ناشی از درماتوفیت‌ها بستگی به محلی که ناخن مبتلا می‌شود متفاوت است. اشکال کلینیکی شامل موارد زیر است:

- ۱- اونیکومایکوز زیرناخنی انتهایی
(Distal subungual onychomycosis)
- ۲- اونیکومایکوز سفید سطحی یا لکونیشیای تریکوفیتیک
(White superficial onychomycosis)
- ۳- اونیکومایکوز زیرناخنی ابتدایی
(Proximal subungual onychomycosis)

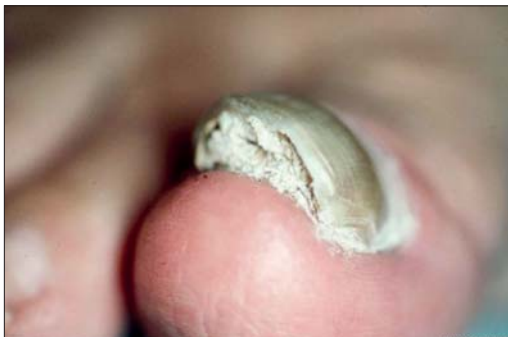

□ ویژگی‌های اونیکومایکوزیس ابتدایی

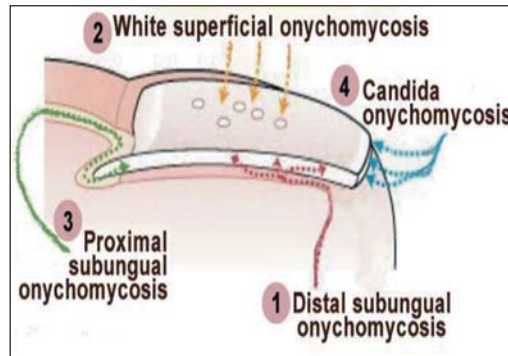
این شکل از کچلی ناخن برخلاف اشکال قبلی نادر است. ضایعات از قسمت eponychium (بسط لایه شاخی پوست در روی ناخن) و بخش انتهایی صفحه ناخن به صورت لکه‌های سفید مایل به زرد شروع شده سپس به آهستگی صفحه ناخن و lunula (هلالی کوچک، ناحیه سفید قاعده ناخن) را گرفتار کرده و با رشد ناخن این لکه‌ها نیز جابجا می‌شوند.

□ اونیکومایکوزیس سفید سطحی یا لکونیشیای ترایکوفیتیک

این فرم که به لکونیشیای قارچی نیز موسوم است نیز نادر بوده و غالباً ناخن‌های بزرگ پا را مبتلا می‌سازد. در صفحه ناخن لکه سفید رنگ کدری ظاهر می‌شود. این لکه در ابتدا نقطه‌ای بوده اما با گسترش عفونت تمامی سطح ناخن را در برمی‌گیرد. در این شکل از کچلی ناخن، برعکس فرم زیر ناخن، میسلیم به بالاترین قسمت صفحه ناخن محدود گشته و به‌ندرت قارچ به لایه‌های عمقی‌تر تهاجم دارد. میسلیم‌های قارچی در این شکل از ضایعه پهن‌تر و بزرگ‌تر از میسلیم‌هایی دیده می‌شود که در شکل کچلی زیر ناخن وجود دارد و در اینجا میسلیم‌ها به اشکالی شبیه استخوان‌های مچ دست مشاهده می‌شوند. این شکل از میسلیم‌ها در قارچ‌های خاکری و در درماتوفیت‌ها هنگام استفاده ساپروفیتی از کراتین دیده می‌شوند. توده‌های هایفی کج و معوج و آرتروکونیدی‌های با اشکال نامنظم اغلب در حالات ساپروفیتیک قارچ دیده می‌شوند و همانطور که گفته شد این اشکال برخلاف شکل آن‌ها در کچلی زیر ناخن می‌باشد.



کچلی ناخن همراه با هایپرکراتوز قابل توجه



□ مشخصات اونیکومایکوز زیر ناخنی انتهایی

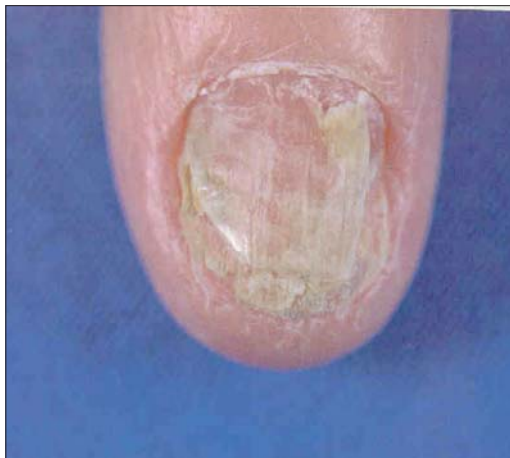این فرم بیشترین درصد کچلی‌های ناخن را تشکیل می‌دهد. در این شکل از بیماری کراتین زیر ناخن مبتلا شده و با پیشرفت عفونت، بستر ناخن و صفحه آن نیز گرفتار می‌شوند. ممکن است یک یا بیش از یک ناخن و یا همه ناخن‌ها مبتلا شوند. عفونت ابتدا به صورت هیپرکراتوز زیر ناخنی شروع شده و یک توده زرد مایل به خاکستری در زیر ناخن ایجاد می‌شود که موجب جدا شدن لبه آزاد ناخن می‌گردد و در نهایت به ماتریکس ناخن رسیده و دو شکل کلینیکی خاص ایجاد می‌کند: ۱- ضخیم شدن ناحیه زیر ناخن که در این حالت صفحه ناخن از جا بلند می‌شود (pachonychia). این فرم را باید از pachonychia congenital که یک اختلال ارثی اتوزومال غالب و نادر است تمیز داد، در این اختلال مادرزادی هیپرتروفی بستر ناخن و کراتینیزاسیون غیر طبیعی پوست و غشاءهای مخاطی دیده می‌شود. ۲- جدا شدن صفحه ناخن از بستر خود و خرد شدن آن (onycholysis). بر حسب نوع عامل بیماریزا عفونت ممکن است توسعه یابد. حاشیه ناخن خرد و نامنظم شده و ممکن است به رنگ زرد تا قهوه‌ای تیره درآید.

□ خصوصیات اونیکومایکوز جانبی

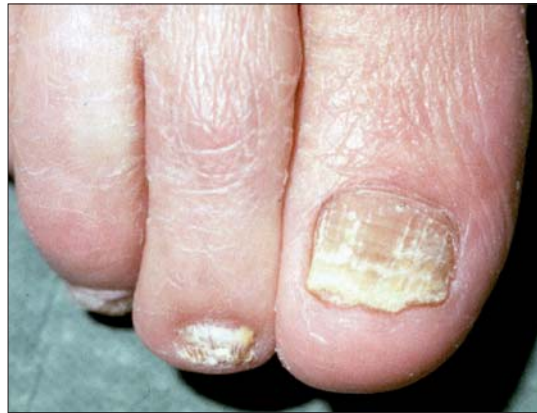این فرم از کچلی ناخن نیز شایع می‌باشد. ضایعات این فرم بیماری از قسمت جانبی ناخن شروع شده و به بستر و صفحه ناخن گسترش می‌یابد. تغییر رنگ ناخن و زرد شدن نواحی جانبی نشان دهنده شروع اونیکومایکوزیس جانبی است. این ضایعات به نواحی انتهایی و ابتدایی ناخن گسترش یافته و بالاخره به اونیکولیز پیشرونده و تهاجم به صفحه ناخن می‌انجامد.

در فرم تهاجمی کچلی ناخن (tinea unguium) قارچ‌ها به آسانی در مقاطع عفونی شده با کمک رنگ‌آمیزی PAS مشاهده می‌شوند. هایفی‌های رشته‌ای و آرتروکونیدی‌ها عموماً در راستای یکدیگر (aligned) قرار گرفته و به صورت افقی بین لایه‌ها یا تیغه‌های (lamellae) ناخن در پایین‌ترین قسمت ناخن دیده می‌شوند. در بافت زیرین التهاب کمی وجود دارد و یا اینکه التهاب دیده نمی‌شود. عوامل اتیولوژیک معمولاً اپیدرموفیتون فلوکوزوم، تریکوفیتون مگنینی و تریکوفیتون روبروم می‌باشند. بر عکس در نوع سفید سطحی (SWO) عفونت محدود به سطح ناخن است و به وسیله هایفی‌های نامنظم که با انشعابات برگ مانند یا پرمانند (frond-like) مسطح شده و گسترش یافته‌اند، مشخص می‌شود. عوامل اتیولوژیک در اینجا عموماً گونه‌های فوزاریوم، تریکوفیتون منتاگروفیتس یا گونه‌های اسکوپولاریوپسیس است.

از بین گونه‌های اسکوپولاریوپسیس گونه برویکالیس (*Scopulariopsis brevicaulis*) عامل دیستروپی ناخن است. این قارچ ناخن‌های سالم را نیز مورد هدف قرار می‌دهد. بعد از این گونه، از نظر فراوانی گونه‌های آسپرگیلوس، آکرومونیوم، و فوزاریوم به ناخن حمله می‌کنند هرچند که آسپرگیلوس و رسیکالر (شامل *A. sydowii*)، گروه آسپرگیلوس گلوکوس و آسپرگیلوس کاندیدوس احتمالاً بیشتر شایع هستند.

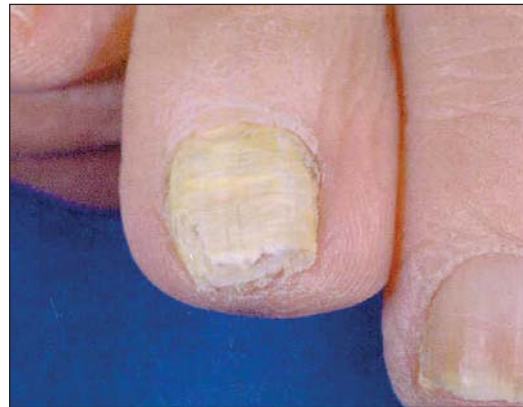

تینا اونگیوم، تشخیص افتراقی با اگزمای مزمن



کچلی ناخن

به استثنای اونیکومایکوز سفید سطحی (superficial white onychomycosis)، تینا اونگیوم یا عفونت‌های درماتوفیتی ناخن‌ها به خصوص ناخن‌های شصت پا درمان بسیار مشکلی دارند. در حقیقت تا قبل از این که داروهای ضد قارچی سیستمیک عرضه شوند، تینا اونگیوم به عنوان یک بیماری علاج ناپذیر در نظر گرفته می‌شده است. درمان‌های قبلی شامل درآوردن ناخن (evulsion) به طریقه شیمیایی یا مکانیکی بود که به دنبال آن درمان موضعی انجام می‌شد، هرچند که عود عفونت شایع بوده است.



درماتوفیت‌ها به تمام ضخامت صفحه ناخن حمله می‌کنند. در این شکل عامل مسبب تریکوفیتون روبروم است اگرچه اغلب اوقات عامل این نوع تهاجم تریکوفیتون سودانسیس می‌باشد.



ناخن‌های دست اثرات درمانی بهتری دارند و این اثر برای گریزوفولوین حدود ۸۰ درصد می‌باشد.

داروهای سیستمیک خوراکی و موثرتر جدید در دوره‌های زمانی کوتاه‌تر (تا ۳ ماه) مورد استفاده قرار می‌گیرند و همچنین از این داروها به صورت متناوب می‌توان استفاده کرد. این داروها از طریق الحاق و اتصال به داخل ماتریکس و نیز به وسیله انتشار به داخل بستر ناخن خود را به این بافت می‌رسانند. تری آزول‌هایی مانند فلوکونازول و ایتراکونازول جزو این دسته از داروها هستند. از دسته آلیلامین‌ها داروی تربینافین با نسبت پاسخ‌دهی تا ۹۰٪ برای ناخن‌های دست و تربینافین و ایتراکونازول تا ۷۰ تا ۸۰ درصد برای ناخن‌های پا و با میزان عود پایین مؤثر هستند. تربینافین دارای جذب خوراکی خوبی است و با مهار کردن آنزیم اسکوالن اپوکسیداز در سنتز ارگوسترول موجود در غشاء پلاسمایی قارچ اختلال ایجاد می‌کند. این داروها اثرات درمانی بهتر و نیز عوارض جانبی کمتری دارند و موجب امیدواری در درمان عفونت‌های قارچی ناخن شده‌اند.

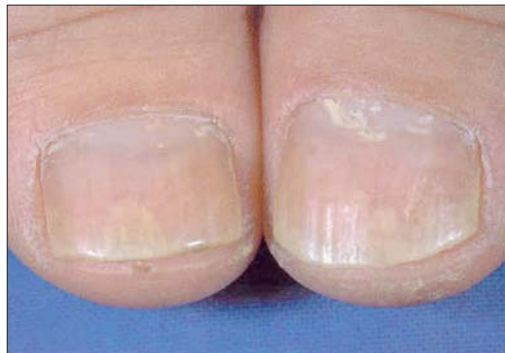برداشتن ناخن نقش محدودی در درمان اونیکومایکوز دارد و می‌تواند به وسیله جراحی و استفاده از داروهای سیستمیک ضد قارچی قبل از برداشتن جراحی باشد یا به صورت شیمیایی که بهترین نوع شناخته شده استفاده از فرمولاسیون مرهم اوره ۴۰٪ به صورت پانسمان بسته و گاهی اوقات با ترکیب ۱۵٪ بیفونازول به داخل این مرهم است.

❑ تشخیص آزمایشگاهی

نمونه برداری از ناخن

به طور کلی توسط گاز آغشته به الکل ۷۰٪ سطح موضع را تمیز کرده و پس از کوتاه کردن ناخن اضافی، از حد فاصل بین قسمت سالم و آلوده با یک اسکاپل استریل ناخن را تراشیده، از نسج‌های پیرکراتینیزه زیر صفحه ناخن نیز برداشت گردیده و در داخل پلیت استریل و یا پاکت کاغذی تمیز جمع‌آوری کنید.

در اونیکومایکوز سفید سطحی که ضایعات بر روی صفحه ناخن و در مجاورت ماهک ناخن حضور دارند نمونه برداری به وسیله تراشیدن سطح لکه‌ها توسط تیغ بیستوری صورت



تینا اونگیوم در تشخیص افتراقی با ناخن پسوریاتیک

داروهای جدیدتر ضد قارچی موضعی مانند تیوکونازول ۲۸٪ (tioconazole)، آمورولفین (amorolfine) و سیکلوپیروکس ۸٪ (ciclopirox) منجر به میزان‌های بالاتری از بهبودی نسبت به انواع قدیمی شده‌اند. استفاده از این داروها به صورت همراه با داروی ضدقارچی خوراکی گریزوفولوین میزان بهبودی را به طور قابل توجهی بهتر کرده است.

گریزوفولوین اولین داروی خوراکی ضد قارچی سیستمیک و مؤثر برای درمان اونیکومایکوزیس بوده است. اما استفاده از آن محدود به درماتوفیت‌ها بود و نیاز به درمان طولانی مدت معادل ۶ تا ۹ ماه برای انگشتان دست و ۱۲ تا ۱۸ ماه برای ناخن‌های پا داشته است و این به آن علت بوده است که دارو به بستر ناخن انتشار نمی‌یابد و تنها از طریق جذب کراتین ناخن تازه تشکیل شده خود را به محل عفونت می‌رساند. علاوه بر این میزان درمان کلی عفونت‌های ناخن شصت و پنج درصد تا حدود ۳۰ تا ۵۰ درصد بوده است و عود و برگشت عفونت امر معمول و شایعی بوده است.

کتوکونازول که یک ایمیدازول خوراکی است و نسبت به گریزوفولوین دارای طیف اثر گسترده‌تری است نیز به درمان طولانی مدت نیاز دارد و برای ناخن شصت و پنج درصد در بهترین حالت احتمال درمان تا ۵۰٪ وجود دارد. به علت لزوم پایش عملکرد کبد (سمیت کبدی دارو) و واکنش دارو با داروهای دیگر، از کتوکونازول برای درمان عفونت‌های درماتوفیتی کمتر استفاده می‌شود. گریزوفولوین و کتوکونازول در درمان



مناظر شبه میسلومی و تغییرات مقطع یا بریده بریده در پهنا و حضور زوایای خاص در ساختمان‌های کریستالین مسطح شده و فقدان ارگانل‌های داخلی است.

□ تهیه نمونه با کالکوفلور وایت

کالکوفلور سفید یک ماده شیمیایی سفید کننده است که در صنعت کاغذ و منسوجات کاربرد دارد. این ماده با کراتین و سلولز موجود در دیواره سلولی قارچی باند می‌شود و خاصیت فلئورسانسی دارد که در اثر تحریک به وسیله اشعه ماوراء بنفش با طول موج بلند و یا نور مرئی با امواج کوتاه برانگیخته شده و خواص فلئورسانسی خود را آشکار می‌کند. استفاده از این تکنیک به میکروسکوپ ایمنوفلورسانس با منبع نور UV مناسب نیاز دارد. با این روش آشکارسازی قارچ آسان‌تر و سریع‌تر صورت می‌گیرد و زمان جستجو بسیار کمتر می‌شود. کالکوفلور سفید را می‌توان با پتاس ترکیب کرد تا شفاف‌سازی سریع‌تر انجام گیرد. باید توجه داشت که فیبرهای منسوجات نیز دارای خاصیت فلئورسانسی است و بنابراین لازم است که بتوان عناصر قارچی را به خوبی تشخیص داد. کالکوفلور سفید به بتا-۱ و بتا-۴ پلی ساکاریدها (مانند سلولز و کیتین) متصل گشته و همانطور که گفته شد در صورتی که در مقابل اشعه ماوراء بنفش با طول موج کوتاه قرار گیرد، ایجاد فلورسانس نموده و بنابراین مشاهده عناصر قارچی با میکروسکوپ فلورسانس را امکان پذیر می‌سازد. برای تهیه نمونه لازم است:

- ۱- ابتدا محلول ۱٪ کالکو فلور وایت را از حل کردن ۰/۱ گرم پودر کالکو فلور وایت M2R در ۱۰ میلی لیتر آب مقطر و با کمک اندکی حرارت تهیه نمود.
- ۲- یک قطره پتاس ۱۰ درصد را با یک قطره از محلول ۰/۱ درصد کالکو فلور وایت (یک دهم رقیق شده محلول فوق الذکر)، در مرکز یک لام تمیز مخلوط کرد.
- ۳- نمونه مورد آزمایش به محلول اضافه شده و بر روی آن لامل قرار داده می‌شود.
- ۴- لام را به آرامی حرارت داده و در زیر میکروسکوپ فلورسانس مورد بررسی قرار می‌دهند. عناصر قارچی بر حسب فیلتر مورد استفاده فلورسانس سفید گچی و یا زرد

می‌گیرد و چنانچه نتایج آزمایش‌های مستقیم و کشت منفی شود لازم است نمونه برداری به وسیله انجام بیوپسی (با کمک تیغ بیستوری و یا پانچ بیوپسی) تکرار گردد.

در مورد اونیکومایکوزی که سطوح جانبی و یا دیستال را مبتلا کرده باشد از نواحی مرزی نسج سالم و غیرسالم و نیز از نسوج هایپرکراتوز زیر صفحه ناخن با کمک اسکالپل اقدام به جمع آوری نمونه می‌گردد.

□ آزمایش‌های میکروسکوپی

آزمایش میکروسکوپی با پتاس موجب نرم شدن و شفاف شدن نمونه برای بهتر نشان دادن هایفی های قارچ می‌گردد. پتاس عمل خود را با هضم مواد پروتئینی و انهدام لایه‌های سلولی کراتین دار انجام می‌دهد و قارچ که مقاومت بیشتری دارد به راحتی به صورت عناصر هایفال، شفاف و منعکس کننده نور قابل مشاهده خواهد بود. در ماتوفیت‌ها در تراشه‌های ناخن به صورت هایفی های منشعب یا غیرمنشعب و شفاف، دارای دیواره عرضی و گاهی آرتروکونیدی دیده می‌شوند.

برای آشکارسازی سریع‌تر با کمک پتاس ۱۰٪ اقدامات اصلاحی متفاوتی را می‌توان انجام داد:

- ۱- استفاده از جوهر پارکر آبی- مشکلی با اضافه کردن آن به محلول پتاس ۱۰٪ برای رنگ آمیزی انتخابی قارچ و مشاهده آسانتر عناصر قارچی
- ۲- افزودن دی متیل سولفوکساید ۳۶٪ به پتاس ۱۰ یا ۲۰٪ که به آماده سازی و شفاف کردن نمونه ناخن بدون استفاده از حرارت کمک می‌کند.
- ۳- افزودن ۵ تا ۱۰ درصد گلیسرین به پتاس (برای ناخن‌ها معمولاً بین ۱۰ تا ۲۵ درصد) جهت به تأخیر انداختن روند کریستالیزه شدن پتاس و نیز به تأخیر افتادن تجزیه عناصر قارچی و جلوگیری از دهیدراتاسیون سریع. باید بتوان هایفی ها و عناصر قارچی را از آرتیفکت‌های شبه قارچ نظیر الباف پنبه و پشم یا فیبرهای سنتتیک و نیز از موزائیک فونگوس که تشخیص افتراقی آن سخت‌تر است تمیز داد. موزائیک فونگوس از کریستال‌های کلسترول تشکیل شده است که در اطراف محیط سلول‌های اپیتلیالی رسوب کرده است. مشخصه آن نظم و ترتیب قرار گرفتن

۸- لام درون گزیل و به مدت ۲ دقیقه قرار داده شده و سپس مونته گردد. رنگ آمیزی PAS با توجه به مدت استفاده از رنگ زمینه Counterstain، ۲۵-۲۰ دقیقه طول می کشد. متداول ترین رنگ زمینه، لایت گرین (lightgreen) است زیرا قارچ توسط آن به رنگ ارغوانی تیره و در زمینه سبز رنگی مشاهده می شود. برای مصرف رنگ زمینه لازم است که لام به مدت ۵ ثانیه درون لایت گرین قرار گرفته و سپس به مدت ۱۰-۵ ثانیه با آب شسته شود. این عمل بین مراحل ۵ و ۶ باید انجام گیرد. با روش PAS پلی ساکارید دیواره سلولی اکثر قارچها کاملاً رنگ پذیرفته و بر اساس میزان پلی ساکارید دیواره خود، از پوست پیازی تا قرمز رنگ مشاهده می شوند. برای به دست آوردن نتایج بهتر لازم است که محلول پرئودیک اسید و متابی سولفیت سدیم تازه تهیه شده و در ظروفی قرار داده شوند که در مقابل نور محافظت گردند. البته باید توجه داشت که در آزمایشگاههای مجهز به میکروسکوپ فلورسنت استفاده از کالکو فلور سفید به روش رنگ آمیزی PAS برتری دارد. اساس رنگ آمیزی PAS بر پایه واکنش Feulgen می باشد که آن نیز وابسته به تشکیل گروههای آلدئیدی، در یک رشته زنجیره پلی ساکاریدی و رنگ پذیری این گروهها توسط رنگ شیف (لوکو فوشین) است. توسط عمل اسید Sulforous بر روی رنگ فوشین، شیف قلبایی ایجاد می شود. یعنی در اثر اضافه شدن دی اکسید گوگرد به دو گروه آمینی ماده پاراروزالین، فوشین بازیکی بی رنگ می شود. جدار سلولی قارچها حاوی کیتین و سایر ترکیبات پلی ساکاریدی است که در اثر اسید پرئودیک و یا اسید کرومیک، اتصال کربن به کربن زنجیره آنها شکسته شده و آلدئید آزاد می گردد. اگر آلدئید با شیف بازی مجاور گردد، طی واکنشی فوشین بی رنگ اکسیده شده و آلدئید احیاء می گردد. رنگ ایجاد شده به مولکول پلی ساکارید و در محل واکنش متصل می گردد. رنگ ایجاد شده ارغوانی بوده و غلظت آن به تعداد آلدئیدهای ایجاد شده توسط عمل هیدرولیز بستگی دارد. عیب این روش آن است که اغلب ترکیبات پلی ساکاریدی و کربوهیدراتی بافتها مانند گلیکوژن، نشاسته، سلولز، گلیکوپپتید، موسین، رشتههای فیبرین و رشتههای الاستین، با این روش رنگ می پذیرند ولی باکتریهایی مثل نوکاردیایها و اکتینومایستها توسط PAS رنگ نمی گیرند.

مایل به سبز را نشان می دهند، نیاز به داشتن میکروسکوپ فلورسنت و عدم قابلیت رنگ در نشان دادن اندوسپورهای کوکسیدیوئیدس ایمیتیس از معایب و محدودیت های این روش به شمار می روند.

□ تهیه نمونه با رنگ آمیزی پرئودیک اسید شیف (PAS)

رنگ آمیزی PAS یکی از روش های متداول در مطالعات هیستوپاتولوژی بیماری های قارچی است. در آزمایش مستقیمی که عناصر قارچی با KOH مشاهده نشده باشند می توان از رنگ آمیزی PAS کمک گرفت. نحوه استفاده از این رنگ آمیزی در نمونه های تازه اندکی با روش استفاده آن در برش های آسیب شناسی فرق دارد که در زیر شرح داده می شود:

۱- تراشه ها و خرده های ناخن را درون یک لوله آزمایش ریخته و بر روی آن حدود ۳ تا ۴ میلی لیتر پتاس ۱۰ درصد یا ۲۰ درصد اضافه کرده و اجازه دهید حداقل یک الی دو ساعت بماند. سپس لوله را خوب تکان داده تا تراشه های حل شده ناخن به صورت سوسپانسیون در آید. در مرحله بعد لوله را به مدت ۵ دقیقه با دور ۳۰۰۰ سانتریفیوژ نموده محلول رویی را دور ریخته و از رسوب آن یک یا چند لام تهیه نمایید.

۲- گسترش نازک تهیه شده در معرض هوا خشک گردد.
۳- لام درون الکل اتیلیک مطلق به مدت یک دقیقه قرار داده شود.

۴- لام از درون الکل خارج و بلافاصله داخل پرئودیک اسید ۵٪ به مدت ۵ دقیقه قرار گیرد.

۵- در زیر شیر آب به مدت ۲ دقیقه شسته شده و درون فوشین بازیکی به مدت ۲ دقیقه قرار گیرد.

۶- لام در زیر شیر آب به مدت ۲ دقیقه شسته شده، درون محلول متابی سولفیت سدیم به مدت ۵-۳ دقیقه قرار گرفته و سپس مجدداً به مدت ۵ دقیقه در زیر شیر آب شسته شود.

۷- عمل آبگیری (Dehydration) توسط قرار دادن لام به ترتیب در داخل ظروف حاوی اتانل ۸۵٪ و ۹۵٪ به مدت ۲ دقیقه جهت هر کدام انجام گیرد.





توضیح

هایپرکراتوزیس به پدیده ضخیم شدن لایه خارجی پوست که حاوی کراتین (پروتئین حفاظتی) است گفته می‌شود. این حالت اغلب بخشی از واکنش حفاظتی نرمال علیه فشار، سایش و سایر اشکال تحریک موضعی است. هایپرکراتوزیس معمولاً با حضور مقادیر آبنرمال از کراتین همراه است و نیز معمولاً همراه با افزایش لایه گرانولار می‌باشد. با توجه به این که لایه شاخی (کورنئوم) در نواحی مختلف پوست به طور نرمال از نظر

ضخامت فرق می‌کند، برای ارزیابی درجات خفیف و ضعیف از هایپرکراتوزیس مقداری تجربه لازم است. هایپرکراتوز در اثر کمبود ویتامین A و یا در اثر مواجهه مزمن با آرسنیک نیز ایجاد می‌شود. هایپرکراتوز را می‌توان با گرم‌های حاوی اوره درمان کرد که باعث حل کردن ماتریکس داخل سلولی سلول‌های طبقه شاخی شده، پوست انداختن (desquamation) پوست زبر و ناهموار (scaly) را تحریک می‌کند و در نهایت موجب نرم شدن نواحی هایپرکراتوتیک می‌گردد.

References

- 1- بیماری‌های ناخن تألیف پیتر. د. سمن، مترجم شهریار بقائی. انتشارات جهاد دانشگاهی دانشگاه علوم پزشکی ایران. چاپ اول. ۱۳۶۷
- 2- تشخیص و درمان بیماری‌های پوست. تألیف توماس پی. هبیف. چاپ اول. سال ۱۳۸۶. انتشارات ارجمند
- 3- Types of onychomycosis. *Cutis*. 2001 Aug; 68(2 suppl): 4-7.
- 4- www.thailabonline.com/nail.htm

