

# شرح حال بالینی و آزمایشگاهی چهار بیمار با انکلوزیون‌های غیر شایع در گستره خون محیطی

● دکتر حبیب‌الله گل افشان

دکترای علوم آزمایشگاهی، هیئت علمی دانشگاه علوم پزشکی شیراز، مرکز تحقیقات علوم و فناوری تشخیص آزمایشگاهی دانشکده پیراپزشکی شیراز

[golafshanh@sums.ac.ir](mailto:golafshanh@sums.ac.ir)

● سارا کهن مظفری

کارشناس ارشد ژنتیک پزشکی، مرکز تحقیقات علوم و فناوری تشخیص آزمایشگاهی، دانشکده پیراپزشکی شیراز

● محمد اسماعیل خدمتی

کارشناس ارشد بیوشیمی، مرکز تحقیقات علوم و فناوری تشخیص آزمایشگاهی، دانشکده پیراپزشکی شیراز

## چکیده

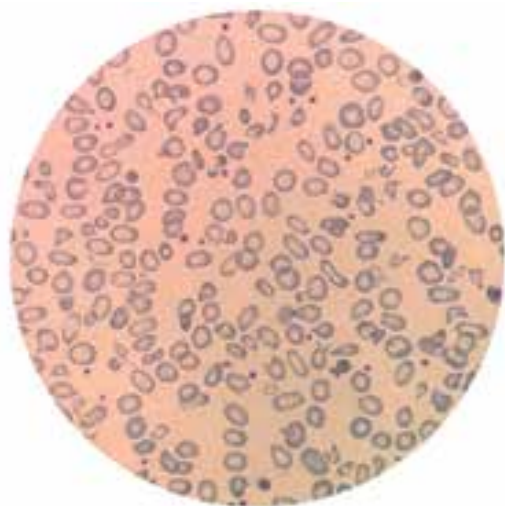
در سال ۱۳۹۷ چهار بیمار با علائم بالینی ژاندریس به همراه انکلوزیون‌های غیر شایع در گلبول‌های قرمز و سفید در بیمارستان‌های دانشگاه علوم پزشکی شیراز بستری گردیدند. برخی از انکلوزیون‌ها در رنگ آمیزی رایت و برخی به طور همزمان در رنگ آمیزی رایت و حیاتی و برخی در گلبول‌های سفید مشاهده گردیدند. در این مقاله یافته‌های مهم آزمایشگاهی به همراه آزمایش‌های تکمیلی که منجر به تشخیص بیماری‌ها گردید به طور تفصیل شرح داده شده است.

کلمات کلیدی: ژاندریس، رنگ آمیزی حیاتی و رایت، انکلوزیون

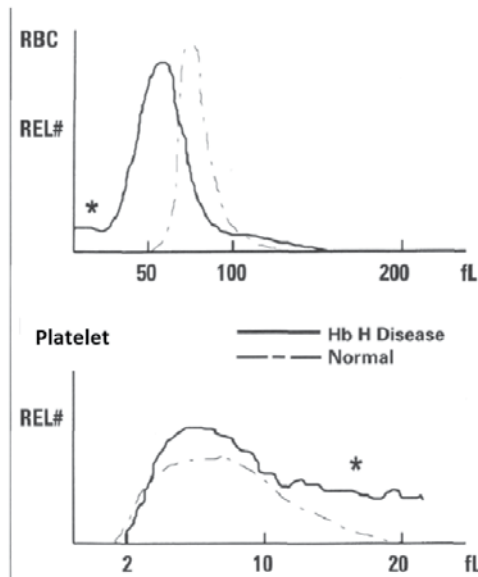
## مشاهده انکلوزیون بزرگ داخل گلبول‌های قرمز در رنگ آمیزی‌های رایت و حیاتی

۱- بیماری ۱۵ ساله مبتلا به کم‌خونی با هموگلوبین ۸ گرم درصد برای علت یابی کم‌خونی و طحال بزرگ در بخش هماتولوژی بستری گردید. آزمایش CBC بیمار کاهش اندکس‌های خون و شمارش پلاکتی ۱۲۰۰۰۰۰ در میکرولیتر را نشان داد. آزمایش‌های G6PD و کومبز مستقیم بیمار درخواست گردید که نتیجه آن کاهش G6PD و کومبز مستقیم منفی بود. الکتروفورز

هموگلوبین بیمار یک باند هموگلوبین سریع را نشان داد و در رنگ آمیزی حیاتی مرفولوژی اچ بادی (توپ گلف) مشاهده گردید و از این رو تشخیص بیماری هموگلوبین H داده شد. گستره محیطی بیمار میکروسیتوز هایپوکرومیک با گلبول‌های قطره اشکی کشیده (Tailed RBC) و گلبول‌های قرمز با دو زائده (Horn cell) را نشان می‌دهد.



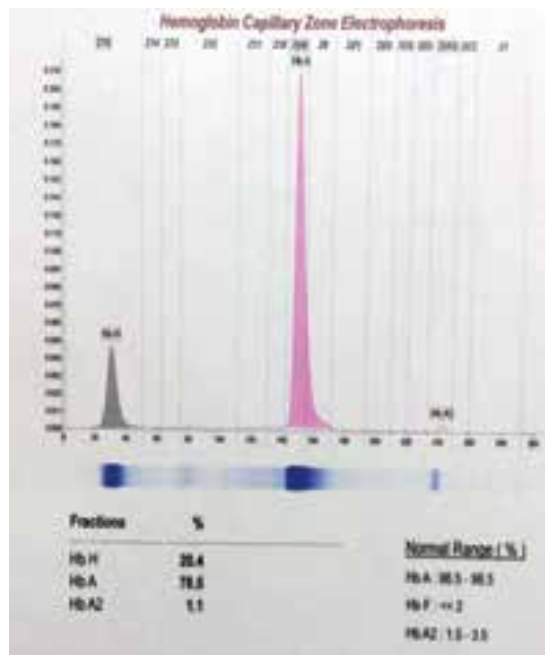
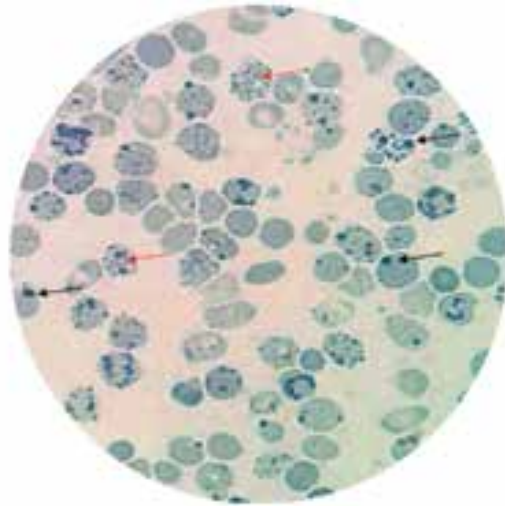
گستره محیطی بیمار میکروسیتوز هایپوکرومیک با گلبول‌های قطره اشکی کشیده (Tailed RBC) و گلبول‌های قرمز با دو زائده (Horn cell). (۴)



هیستوگرام گلبول‌های قرمز و پلاکتی بیمار مبتلا به هموگلوبین اچ مشاهده می‌شود. توجه داشته باشید که انتهای هیستوگرام پلاکتی در این بیمار محور X را تلاقی نکرده که این پدیده ناشی از وجود گلبول‌های قرمز شکسته در خون محیطی بیمار می‌باشد. (۴)

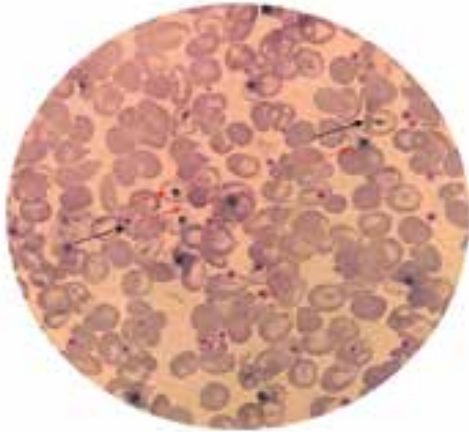
رنگ آمیزی حیاتی علاوه بر رسوب هموگلوبین H، آنکلوزیون‌های درشت‌تر که احتمالاً هاینز بادی یا رسوب دی ناتوره هموگلوبین ناشی از کمبود G6PD می‌باشد را با توجه به تصویر نشان داد. گفتنی است که هموگلوبین اچ در گروه هموگلوبین‌های ناپایدار بوده و با مصرف داروهای اکسیدکننده، هاینز بادی شکل می‌گیرد. از این رو آنکلوزیون‌های بزرگ در بیمار فوق ممکن است ناشی از حضور هموگلوبین اچ به تنهایی باشد و یا همزمان بودن با کمبود G6PD تمایل هموگلوبین به ایجاد ذرات رسوبی بزرگ را آسان‌تر کند. نکته مهم دیگر این که هرگاه مرفولوژی میکروسیتیک و هایپوکروم با افزایش فوق‌العاده کاذب پلاکت‌ها همراه بود توصیه به انجام رنگ آمیزی حیاتی برای مشاهده اچ‌بادی می‌گردد. (۱)

۲- بیماری ۴۰ ساله با تشخیص بیماری هموگلوبین H



در تصویر فوق رسوب نقطه نقطه‌ای هموگلوبین اچ به همراه اجسام هاینز در رنگ آمیزی حیاتی بیمار مبتلا به بیماری اچ و کمبود G6PD مشاهده می‌گردد. بیمار جراحی طحال نداشته است و حضور اجسام هاینز ناشی از مصرف داروهای اکسیدان است. (۴)

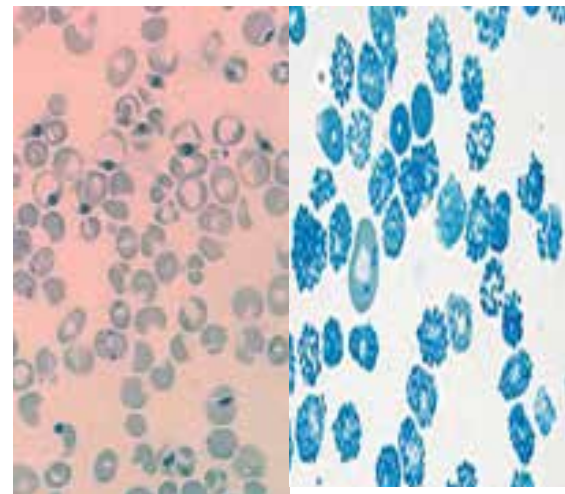
افزایش شدید پلاکت‌ها ناشی از حضور میکروسیتوز و گلبول‌های شکسته بوده و از روی گستره محیطی با تخمین ۲۰۰ هزار در میکرولیتر برای بیمار گزارش گردید.



گستره محیطی بیمار مبتلا به هموگلوبین H بعد از در آوردن طحال که در این حالت رسوب بزرگ تکی هموگلوبین اچ با رنگ آمیزی رایت مشاهده می‌شود. فلش قرمز اجسام اچ بادی به صورت اجسام هاینز بزرگ و فلش مشکی اجسام هاول ژولی بادی را نشان می‌دهد. (۴)

۳- بیماری ۱۵ ساله برای علت یابی ژاندیس و سیانوز و دفع ادرار قهوه‌ای رنگ در بیمارستان بستری گردید. آزمایش CBC بیمار هموگلوبین ۷/۵ گرم درصد و بیلی‌روبین توتال برابر ۴ میلی گرم درصد را نشان داد. گستره محیطی در رنگ آمیزی رایت آنکلوژیون های تکی و چند تایی را در گلبول‌های قرمز نشان داد. این آنکلوژیون ها در رنگ آمیزی حیاتی نیز مشاهده گردید. الکتروفورز بیمار دارای الگوی نرمال و بیمار سابقه برداشتن طحال ندارد. از این رو حضور هموگلوبین H کنار گذاشته شد و برای بیمار آزمایش ایزوپروپانول ۱۷ درصد و آزمایش حرارتی برای حضور هموگلوبین‌های ناپایدار انجام گردید که نتیجه آن مشاهده رسوب سفید رنگ در محلول ایزوپروپانول و مثبت شدن تست حرارتی بود. برای بیمار فوق تشخیص هموگلوبین‌های ناپایدار داده شد و از این رو در حضور مشاهده آنکلوژیون‌ها بایستی هموگلوبین اچ و هموگلوبین‌های ناپایدار را مدنظر داشت. گفتنی است که ادرار قهوه‌ای رنگ بیمار به علت حضور متابولیت های هموگلوبین از قبیل دای پیرول بوده و از این رو قطعه نمایشگر هموگلوبین و بیلی‌روبین و یوروبیلینوژن با وجود ادرار قهوه‌ای رنگ با ترکیبات دای پیرول واکنش نشان نمی‌دهد. (۲)

که به علت طحال بزرگ در بیمارستان بستری شده بود با عمل برداشتن طحال از بیمارستان مرخص و پس از دو ماه به آزمایشگاه جهت انجام آزمایش CBC و شمارش رتیکولوسیت مراجعه می‌کند. گفتنی است که گستره خون محیطی این بیمار آنکلوژیون‌های بزرگ تکی شبیه به آنکلوژیون هاینز بزرگ هم در رنگ آمیزی رایت و هم در رنگ آمیزی حیاتی را نشان داد. گستره محیطی بیمار در رنگ آمیزی رایت قبل از برداشتن طحال فاقد آنکلوژیون بوده و رنگ آمیزی حیاتی رسوب اچ بادی را به صورت ذرات ریز نشان می‌دهد.




رنگ آمیزی حیاتی بیمار مبتلا به هموگلوبین H قبل (راست) و بعد از در آوردن طحال (چپ). پس از در آوردن طحال هموگلوبین H به صورت اجسام هاینز بزرگ تکی به طور همزمان در رنگ آمیزی حیاتی دیده می‌شود. (۴)

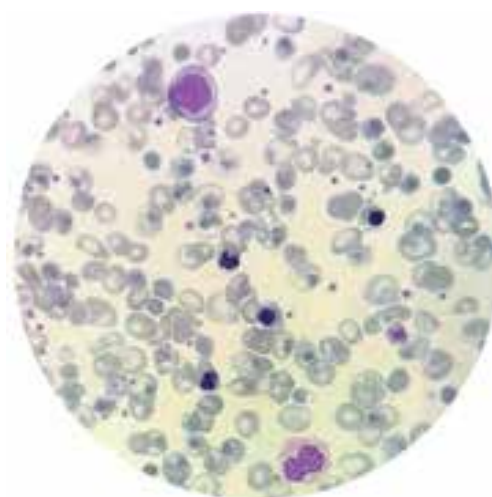
این بیمار کمبود آنزیم G6PD نداشته و جالب این که آنکلوژیون های بزرگ تکی بر خلاف اجسام هاینز به صورت همزمان در رنگ آمیزی های رایت و حیاتی قابل مشاهده است در حالی که هاینز بادی‌های ناشی از کمبود G6PD تنها در رنگ آمیزی حیاتی مشاهده می‌شود که بازتاب آن به صورت سلول بایت در رنگ آمیزی رایت مشاهده می‌گردد. (۲)

## □ آنکلوزیون های چندتایی سبز رنگ در سیتوپلاسم نوتروفیل ها

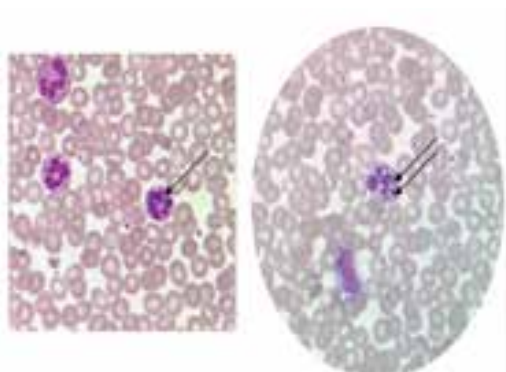
۴- بیماری ۱۷ ساله مبتلا به ژاندریس و بی حالی شدید در اتفاقات بیمارستان بستری و برای بیمار آزمایش های CBC و بیوشیمی تقاضا گردید. در آزمایش های بیوشیمی میزان بیلی روبین ۵ میلی گرم درصد، ALT/AST > 2000 و LDH > 1000 واحد گزارش گردید. در آزمایش CBC هموگلوبین بیمار ۱۳ گرم درصد و اندکس های نرمال و شمارش گلبول های سفید ۸ هزار در میکرولیتر گزارش شد. نکته جالب حضور آنکلوزیون های سبز رنگ سیتوپلاسمی در نوتروفیل ها است. بیمار پس از یک هفته با تشخیص هپاتیت برق آسا فوت کرد و احتمال این که آنکلوزیون های سبز رنگ فاگوسیتوز رسوب املاح صفراوی بوده باشد تقویت گردید. به ندرت حضور آنکلوزیون فوق در مقالاتی تحت عنوان آنکلوزیون مرگ (Death inclusion) گزارش گردیده است. (۳)



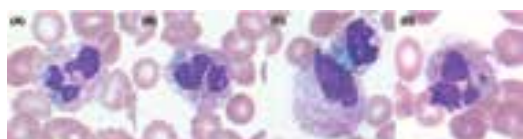الکتروفورز بیمار شماره ۳. (۴)



گستره محیطی بیمار شماره ۳. (۴)



رسوب املاح صفراوی در سیتوپلاسم نوتروفیل بیمار مبتلا به هپاتیت برق آسا در بیمار شماره ۴. (۴)



آنکلوزیون های سبز رنگ در نارسایی های حاد کبدی ناشی از هپاتیت های ویروسی و ایسکمیک شدن بافت کبد. (۳)



## آزمایش ایزوپروپانول. (۱)

در تصاویر فوق انبوه رسوب هموگلوبین به صورت اجسام هاینز بزرگ در گستره محیطی در رنگ آمیزی رایت مشاهده می گردد. الگوی الکتروفورز بیمار دارای الگوی نرمال با افزایش هموگلوبین A<sub>2</sub> را نشان داده و آزمایش ایزوپروپانول ۱۷ درصد برای هموگلوبین های ناپایدار مثبت است.





## References

- ۱- دکتر حبیب الله گل افشان، مهارت‌های آزمایشگاهی در خون شناسی، ۱۳۹۵، دانشگاه علوم پزشکی شیراز
- ۲- وینتروب امام، گریر ج. پ: کلینیکال هماتولوژی وینتروب، چاپ ۱۳، ۲۰۱۴، انتشارات لیپینکات
- 3- Timothy O. Hodgson, Anna Ruskova, Clare J. Shugg, Vivian J. McCallum. Ian M. Morison. Green neutrophil and monocyte inclusions – time to acknowledge and report. 20 April 2015, British Journal of Haematology.
- ۴- تصاویر موجود در این مقاله در مرکز تحقیقات و علوم فن آوری و تشخیص دانشکده پیراپزشکی شیراز تهیه شده است.

