

# قارچ های دیماتیاسئوس و اهمیت پزشکی آن ها (جنبه های کلینیکی): مایستوما

• دکتر محمد قهری

دکترای علوم آزمایشگاهی، PhD قارچ شناسی

استادیار دانشگاه امام حسین (ع)

[ghahri14@gmail.com](mailto:ghahri14@gmail.com)

## مقدمه

مورد استفاده قرار گرفت که بدوا واژه ای بوده است که در ناحیه Madura کشور هندوستان برای توصیف بیماری استفاده می شده است. در دهه ۱۸۶۰ میلادی ارگانیسیم های قارچی به عنوان عوامل مولد بیماری شناخته شدند و نام "مایستوما" برای اولین بار مورد استفاده قرار گرفت. در اواخر قرن ۱۹ مایستوماهای دانه سیاه و دانه سفید شناسایی شدند که به ترتیب توسط قارچ ها و اکتینومیست ها ایجاد می شدند.

واژه های کلیدی: مایستوما، گرانول، فیستول، مایستوما یومایکوتیک، قارچ های دیماتیاسئوس

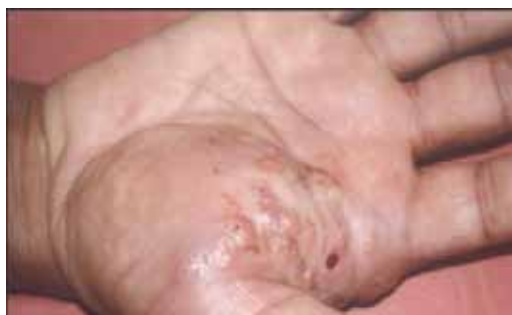## اپیدمیولوژی

هر چند که موارد مایستوما یومایکوتیک اساسا دارای انتشار جهانی هستند اما میزان های عفونت در کشورهای مناطق گرمسیر و نیمه گرمسیر بالاتر است. علی الخصوص میزان های بالای عفونت در سودان، هند، پاکستان، سومالی و بخش هایی از آمریکای جنوبی وجود دارند. ارگانیسیم های مسئول بیماری از ناحیه ای به ناحیه دیگر دارای تنوع دراماتیکی هستند. به عنوان مثال ۵۰ درصد از مواردی که در پاکستان دیده می شوند در اثر مادورلا مایستوماتیس (*Madurella mycetomatis*) ایجاد می شوند در حالی که سودوآکشریا بویدی ائی (*Pseudallescheria boydii*) شایع ترین عاملی است که از نواحی معتدله نظیر ایالات متحده آمریکا جدا می شود. تصور می شود که مهم ترین فاکتوری که مسئول این تنوع منطقه ای است مقدار بارش سالانه در نواحی مختلف است. عفونت در نتیجه تلقیح تروماتیک قارچ های خاکزی به داخل پوست انجام می گیرد و

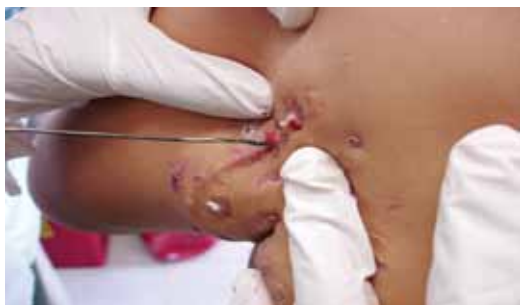مایستوما که گاهی به نام های "پای مادورا" و یا "مادورومایکوزیس" نیز نامیده می شود یک عفونت مزمن است که بافت های جلدی و زیر جلدی را درگیر می کند و مشخصه آن سینوس های تخلیه کننده چرک است که توده هایی را به نام گرانول (*granules or grains or sclerotia*) خارج می کند و در این گرانول ها ارگانیسیم مسئول عفونت حضور دارند. مایستوما ممکن است در اثر قارچ های حقیقی ایجاد شود که در این صورت به آن مایستوما ی قارچی یا *eumycotic mycetoma* گفته می شود و یا این که توسط اکتینومیست های هوازی ایجاد می گردد که در این حالت به آن مایستوما ی اکتینومایکوتیک یا *actinomycotic mycetoma* گفته می شود. این مقاله صرفا در مورد نوع نخست بحث می شود. استفاده از واژه "مایستوما" برای توصیف توپ قارچی یا *fungus ball* (مانند آنچه که در حفرات ریه و یا سینوس های پاراناژال دیده می شود) به نظر می رسد که نامناسب باشد و موجب سردرگمی در استفاده از این واژه شود.

مایستوما را به عنوان یک بیماری مشخص از مدت ها قبل می شناختند و قدیمی ترین منبع مکتوب در یک کتاب مذهبی مربوط به هندوها به نام *Atharvaveda* دیده می شود. بعدها بیماری توسط میسیونرها در هندوستان در قرن ۱۸ میلادی شرح داده شد اما اولین مکتوب پزشکی توسط Gill و Colebrook در دهه ۱۸۴۰ در *Madura Dispensary Reports* بوده است. نام "پای مادورا" به این جهت برای این بیماری

اکتینومایکوتیک سریع تر است. تشکیل سینوس یک فرآیند دینامیک است، مجاری خروجی سینوس های تازه در نزدیکی نواحی دیده می شوند که به طور موقت بعد از تخلیه آگزودا و گرانول ها مسدود شده اند. سطح مجاری خروجی سینوس ها در مایستومای یومایکوتیک با سطح پوست پوشیده می شوند و بنابراین مسطح به نظر می رسند و از این جهت می توان آن را از منافذ برآمده در اطراف سینوس های ایجاد شده توسط اکتینومیست ها تشخیص داد. اکسودا می تواند سرروزی، سرمی - خونی (serosanguinous) و یا سرروزی - چرکی (seropurulent) باشد گرانول ها در اندازه های مختلف از ۳ تا ۵ میلی متر می باشند و در مایستومای یومایکوتیک در اکثر موارد به رنگ قهوه ای یا سیاه هستند. پوست اطراف ضایعه ممکن است به نواحی ملتهب زیر جلدی چسبیده باشند و در نتیجه پوست را به حالت کشیده (تحت کشش) در آورده که ممکن است بدین طریق پوست صاف و صیقلی دیده شود.



ندول های مایستومای اکتینومایکوتیک در کف دست



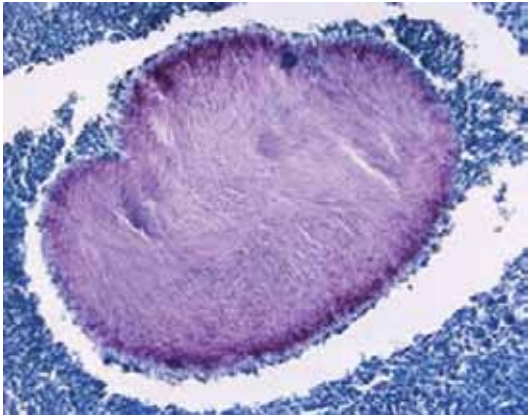
دهانه های خروجی مجاری سینوسی و نحوه نمونه گیری

این کار عموماً به وسیله خار یا تیغ و یا اشیاء خارجی دیگر صورت می گیرد. تقریباً ۷۰ درصد موارد مایستوما پاهار را مبتلا می کند و ۱۵ درصد هم دست ها و البته هر قسمت دیگری از بدن می تواند گرفتار شود. این نحوه انتشار آنا تومیک منعکس کننده فراوانی نسبی در معرض قرار گرفتن و ضربه و تروما به این نواحی است. نسبت شیوع بیماری در مردان تقریباً ۵ برابر زنان است و این مسئله احتمالاً نشان دهنده یک اختلاف حقیقی در میزان حساسیت نسبت به عامل بیماری است زیرا این اختلاف حتی در نواحی که در آن مردان و زنان به یک نسبت و به عبارتی مشابه یکدیگر به انجام کارهای خارج ساختمانی می پردازند دیده می شود. توضیحی که برای این مشاهده وجود دارد یافته های تازه ای است که نشان داده که در شرایط آزمایشگاهی پروژسترون می تواند رشد عوامل خاصی از مایستومای یومایکوتیک را مهار کند. امکان وجود نقائص و کمبودهای جزئی در سیستم ایمنی سلولی در افراد مبتلا نیز مورد تحقیق قرار گرفته است هر چند که نتایج تا کنون غیر قاطع بوده اند. باید خاطر نشان ساخت که انتشار عفونت از فرد به فرد اتفاق نمی افتد.

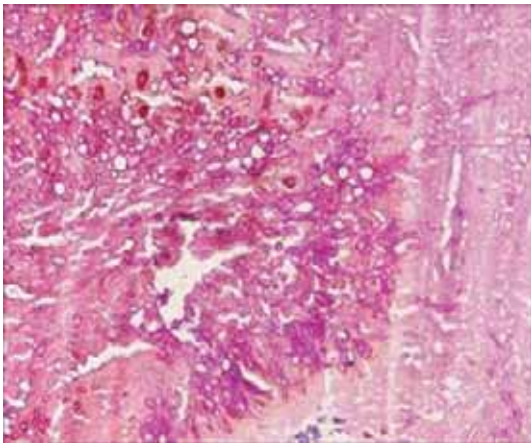
### اشکال کلینیکی

بیماران معمولاً ماه ها یا سال ها بعد از وقوع یک حادثه تروماتیک به پزشک مراجعه می کنند. نشانه های اصلی مایستوما تورم، سینوس های تخلیه کننده چرک و گرانول ها هستند. گرانول ها در حقیقت میکروکلنی هائی از عوامل اتیولوژیک هستند که از طریق مجاری سینوسی به خارج تخلیه می شوند. ضایعه اولیه شامل یک ندول زیرجلدی کوچک است که ممکن است سال ها بعد از یک حادثه تروماتیک به وجود آمده باشد. این ضایعه بتدریج بزرگ می شود و نرم تر می شود و سپس در سطح پاره شده و تشکیل مجاری سینوسی را می دهد در حالی که همزمان و به طور خودبخودی بافت های عمقی تر نیز درگیر می شوند. در مایستومای یومایکوتیک حداقل چندین ماه طول می کشد تا مجاری سینوسی تشکیل شوند. پیشرفت بیماری در مایستومای

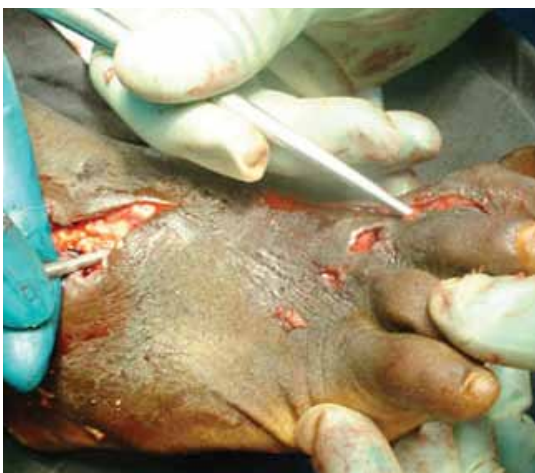



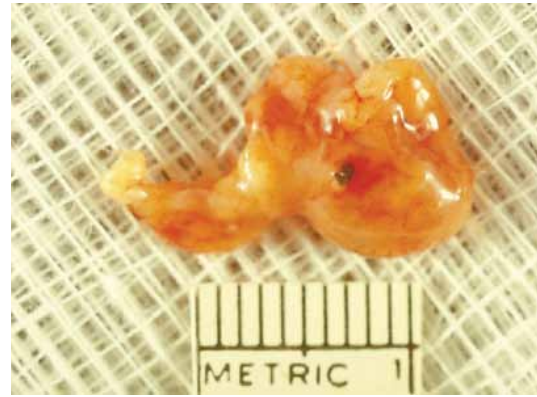
منظره میکروسکوپی از سطح مقطع  
یک گرانول مربوط به مایستوما قارچی



گرانول مایستوما قارچی در بزرگ نمایی قویتر  
میکروسکوپی که در آن هایفی های فراوان دیده می شوند



نمونه گیری تهاجمی در مایستوما یومیکوتیک



بافت فیبری چربی (فیبروآدیپوز) محتوی گرانول  
سیاه رنگ مربوط به مادورلا گریزه آ

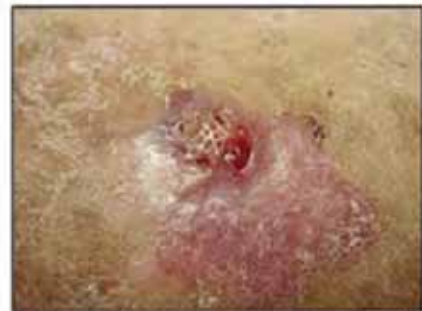
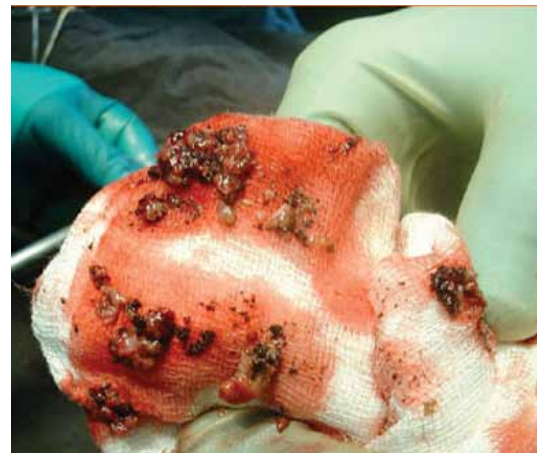
Figure 3. Recurrent lesion presenting as an erythematous, firm, round, subcutaneous nodule with sinus tracts draining purulent discharge

ضایعه مایستومائی مشابه ضایعه کارسینومای  
اسکوآموس سل



گرانول های سیاه رنگ مربوط به مایستوما  
یومایکوتیک



التهاب گرانولوماتوز توسعه یافته و سرانجام به استخوان می رسد و ممکن است ضایعات تخریبی در استخوان ایجاد نماید اما گرفتاری استخوان در مایستومای یومایکوتیک در مقایسه با نوع اکتینومایکوتیک از وسعت کمتری برخوردار است. لیگامان ها نیز درگیر می شوند اما عضلات و تاندون ها به طور نرمال دست نخورده باقی می ماند. پای که دچار عفونت مزمن شده است نهایتاً کوتاه تر می شود و علت آن تخریب استخوان و فیروز کف پا است و نیروهایی که توسط تاندون های سالم به کار می روند. در غیاب عفونت ثانوی باکتریایی درد به صورت کم وجود دارد و علائم سیستمیک نیز دیده نمی شوند. توسعه به سمت بافت های زیرجلد در مایستومهایی که توسط قارچ های دیماتیاستوس ایجاد می شوند دیده نمی شود.

### تشخیص

راهکار مناسب درمانی نیازمند این است که مایستوما از بوتریومایکوز (یک پروسه عفونی که به لحاظ کلینیکی مشابه است و توسط گونه های خاصی از باکتری ها ایجاد می شود) و سودومایستوما (یک فرم غیرمعمول از عفونت درماتوفیتی) بتوان تشخیص داد. بسته به محل و موقعیت جغرافیایی تشخیص افتراقی همچنین شامل اسپوروتریکوز، کروموبلاستومایکوز، کوکسیدیوئیدومایکوز و یاز (Yaws) می باشند.

وجود لزیون های پوستی با سینوس های تخلیه کننده ای که گرانول ها از آن ها خارج شده اند به لحاظ کلینیکی تشخیص مایستوما را مطرح می کند به ویژه آن که چنین مشاهده ای در مناطق آندمیک اتفاق افتاده باشد. مطالعه و مشخص کردن وضعیت گرانول ها با توجه به رنگ، اندازه و قطر عناصر رشته ای درون گرانول ها (نیم تا یک میکرون مطرح کننده اکتینومیست ها و ۲ تا ۵ میکرون مطرح کننده قارچ ها می باشد) در آزمایش مستقیم میکروسکوپی با پتاس ۱۰٪ می تواند مایستومای اکتینومیستی را از نوع یومایکوتیک افتراق داد. با این حال کشت ارگانیسم و آزمایش هیستوپاتولوژی برای تشخیص قطعی مایستوما ضرورت دارد. کشت گرانول های خارج شده همراه ترشحات به تنهایی اغلب کمک کننده نیست زیرا ارگانیسم

عامل ممکن است زنده نباشد و به علاوه تقریباً به طور ثابت آلودگی باکتریال هم وجود دارد، بنابراین کشت و آزمایش هیستوپاتولوژی باید بر روی نمونه های تهیه شده از عمق ضایعه و یا بر روی نمونه های بیوپسی انجام گیرد. در اینجا رنگ آمیزی هماتوکسیلین - ائوزین یا متنامین سیلور برای رنگ آمیزی بافت ها به کار می رود. گرانول ها یا در درون مجاری سینوسی و یا درون بافت دیده می شوند و آن هایی که در اثر قارچ های دیماتیاستوس ایجاد می گردند پیگمان تیره دارند حتی در نمونه های رنگ آمیزی نشده پیگمان تیره آن ها مشخص است. در بافت ها غالباً در مرکز یک آبه که توسط نوتروفیل ها احاطه شده است دیده می شوند. فیروز و التهاب گرانولوماتوزی متشکل از ماکروفاژها، سلول های اپیتلیوئید و سلول های غول آسای چندین هسته ای در اطراف آبه مشاهده می شود. دو یافته میکروسکوپی آخری را همچنین می توان در پروسه های بیماری های دیگر دید، گرانول های واقعی همراه با ترشحات چرکی برای تشخیص پاتولوژیک مایستوما ضرورت دارد. نمونه های حاوی قارچ های دیماتیاستوس باید در محیط کشت ساپورودکستروز آگار همراه با عصاره مخمر و بدون سیکلوهگزامید کشت داده شده و در دمای ۲۵ درجه سانتیگراد انکوبه شوند. رشد این قارچ ها نوعاً آهسته است و پلیت ها قبل از آن که منفی تلقی شوند باید ۶ تا ۸ هفته نگهداری شده باشند. پاساژ به محیط کورن میل آگار یا پوتیتو دکستروز آگار می تواند تولید کنندگی را تقویت و افزایش دهد و بدین طریق در شناسایی جنس یا گونه قارچ کمک نماید.

تشخیص سرولوژیک با تکنیک هایی از قبیل انتشار در ژل برای شناسایی بیمارانی که با ارگانیسم های خاصی عفونی شده اند همراه با موفقیت هایی بوده است اما این روش ها هنوز کاربرد کلینیکی گسترده ای پیدا نکرده اند.

### میکروبیولوژی

شایع ترین عوامل قارچی دیماتیاستوس مسئول مایستوما شامل مادورلا مایستوماتیس، مادورلا گریزه آ، آگروفیالا جینسلمی و لپتوسفریا سنگالینسیس می باشند. لیست کامل تری از عوامل دیماتیاستوس ایجاد کننده مایستوما



توسط McGinnis ذکر شده است.

(McGinnis MR: Mycetoma. Dermatol Clin 14:97, 1996)

لازم به ذکر است که در این نوشتار فقط به عوامل قارچی سیاه (فتوهایفومیست ها) عامل مایستوما اشاره شده است و پرداختن به سایر عوامل خود نیاز به نوشتاری مستقل دارد.

## درمان

درمان به روش جراحی به تنهایی منجر به عود عفونت می شود که علت آن رزکسیون ناقص است و یا از آن طرف ممکن است موجب برداشتن بافت های غیرضروری گردد. به این دلایل درمان طبی یا ترکیبی از درمان طبی و جراحی توصیه می شود. راهکار درمان ترکیبی در برگیرنده درمان بیمار با داروهای ضد قارچی تا هنگامی است که شواهدی از پاسخ کلینیکی دریافت شود (معمولا یک تا ۲ ماه) و همچنین ۶ تا ۱۲ ماه بعد از برداشت لزیون به طریقه جراحی این درمان ادامه یابد. هنگامی که فقط از داروهای ضد قارچی به تنهایی استفاده می شود درمان باید برای مدت های طولانی ادامه یابد.

در مطالعات انجام شده تا کنون کتوکونازول (با دوز ۲۰۰ میلی گرم دو بار در روز) در ۵۰ بیمار مبتلا به عفونت توسط مادورلا مایستوماتیس به مدت ۹ تا ۳۶ ماه با نتایج نسبتا

خوبی همراه بوده است: ۷۲ درصد از این بیماران یا معالجه شدند و یا بهبودی قابل توجهی پیدا کردند، ۲۰ درصد از آن ها تا حدودی بهبود یافتند و ۸ درصد از آن ها هیچ گونه بهبودی نشان ندادند. استفاده از داروی ایتراکونازول در مایستوماى دانه سیاه با موفقیت هایی همراه بوده است اما تصور می شود که حداقل در مایستوماهایی که توسط مادورلا مایستوماتیس ایجاد شده اند نسبت به کتوکونازول تاثیر کمتری داشته است. گزارش های مربوط به درمان با فلوکونازول از موارد کمتری برخوردار بوده و در اینجا نارسایی درمانی و عود عفونت امر معمولی بوده است. نتایج در مورد آمفوتریسین B برای درمان مایستوماى مربوط به اگزوفیالا جینسلمی، مادورلا مایستوماتیس و مادورلا گریزه آ متفاوت بوده است. دو بیمار مایستومائی مبتلا در اثر مادورلا گریزه آ که با آمفوتریسین B لیپوزومال درمان شده بودند پاسخ های ابتدایی خوبی دادند اما ۶ ماه بعد از قطع مصرف دارو (قطع انفوزیون) عود عفونت داشتند. با توجه به تجربیات منتشر شده محدودی که برای درمان مایستوما وجود دارد و با توجه به داروهای ضد قارچی جدیدتری که اکنون و یا در آینده نزدیک در دسترس قرار می گیرند تست حساسیت به مواد ضد قارچی می تواند یک نقش مفید در راهنمایی برای درمان این بیماران داشته باشد.

## References

1- *Clinical Mycology*, Elias J. Anaissie, CHURCHILL LIVINGSTONE, 2009

