

بیماری‌های ناخن

بخش اول

• دکتر محمد قهری

دکترای علوم آزمایشگاهی، PhD قارچ‌شناسی

استادیار دانشگاه امام حسین (ع)

ghahri14@gmail.com

مقدمه

توده صفحه ناخن را می‌سازد. رشد و بلوغ ماتریکس شبیه سایر ساختمان‌های اپیتلیالی است و طبقه شاخی (استراتوم کورنئوم) بسیار متراکم و فشرده‌ای تولید می‌کند که به صفحه ناخن موسوم است. ماتریکس بصورت مسطح و بیضوی از زیر چین پروکسیمال ناخن گسترش می‌یابد و دقیقاً فراتر از بخش پروکسیمال بخش قابل مشاهده صفحه ناخن و در واقع کمی بیشتر از یک سوم ماتریکس از طریق صفحه ناخن بصورت لانولای هلالی سفید رنگ دیده می‌شود. اپیتلیوم چین پروکسیمال ناخن و قسمت پروکسیمال ماتریکس در زیر چین ناخن قسمت بالایی صفحه ناخن را می‌سازد. ماتریکس دیستال (لانولا) قسمت عمقی صفحه ناخن را می‌سازد که به بستر ناخن متصل شده است.

هدف از ارائه این مطالب که به صورت پی در پی در این شماره و شماره‌های آتی مجله آزمایشگاه و تشخیص درج خواهند شد آشنائی با بیماری‌های قارچی ناخن و روش‌های تشخیص صحیح آزمایشگاهی آن است. برای این منظور ابتدا آناتومی و فیزیولوژی ناخن مرور گردیده و سپس آسیب‌شناسی ناخن و ترمینولوژی مربوطه همراه با درج تصاویر مرتبط مورد بحث قرار خواهد گرفت تا در نهایت به شرح و توصیف انواع بیماری‌های قارچی ناخن پرداخته شود.

کلمات کلیدی: بیماری‌های ناخن، اونیکومایکوز، بیماری‌های قارچی ناخن، کچلی ناخن، اختلالات ناخن، ناهنجاری‌های ناخن

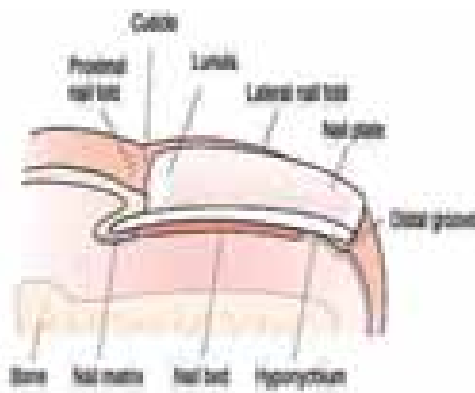
آناتومی ناخن

صفحه ناخن (nail plate)

صفحه ناخن از کراتین سخت و نیمه شفاف تشکیل شده است. توده کراتین موجود از ماتریکس ناخن سرچشمه می‌گیرد. در کراتین نیمه شفاف دو ساختمان مشاهده می‌شود: لانولا (تصویر شماره ۱ و ۲) که به شکل هلال ماه سفید رنگ است (ماتریکس) و بستر صورتی رنگ ناخن که شامل یک شبکه غنی عروقی است (تصویر شماره ۱ و ۲).

ماتریکس (matrix)

یک ساختمان اپیتلیالی بسیار اختصاص یافته است که



تصویر شماره ۱

شیار دیستال (distal groove)

شیار دیستال یک فشردگی نیم دایره‌ای است در اپیدرم در قسمت دیستال هایپونیشیوم و در واقع یک مرز بین واحد ناخن و نوک انگشت است.

چین قسمت ابتدایی ناخن (proximal nail fold)

چین پروکسیمال ناخن پوستی است که روی ماتریکس را پوشانیده است. کراتین از سطح آن به صفحه ناخن جریان می‌یابد تا کوتیکول را تشکیل دهد. حلقه‌های مورگی در قسمت نوک چین پروکسیمال ناخن به طور نرمال کوچک و نامشخص است اما در جریان بیماری‌هایی مانند لوپوس اریتماتوس سیستمیک و اسکلرودرما به صورت مشخص و متمایزی درمی‌آید. چین قسمت پروکسیمال صفحه ناخن را در حدود چند میلی متر می‌پوشاند و سپس یک چرخش ۱۸۰ درجه‌ای می‌سازد و به سمت عقب با تماس مستقیم با صفحه ناخن خم بر می‌دارد. کراتین موجود در این قسمت از چین ناخن به صفحه ناخن تبدیل می‌شود. یک چرخش ۱۸۰ درجه‌ای دیگر نموده و با ماتریکس ناخن پیوسته می‌شود.

چین جانبی ناخن (lateral nail fold)

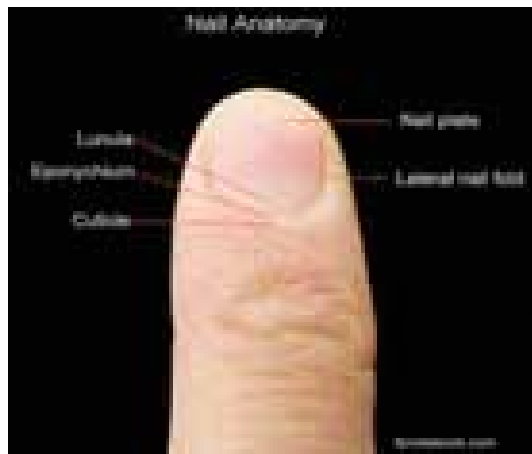
یک فشردگی طولی در قسمت‌های کناری انگشت است که شامل لبه‌های جانبی صفحه ناخن است (تصویر شماره ۲).

کوتیکول (cuticle)

کوتیکول طبقه شاخی (استراتوم کورنئوم) چین پروکسیمال ناخن است که گسترش می‌یابد و به صفحه ناخن پروکسیمال می‌چسبد. تشکیل یک سد را می‌دهد و یک سیل کننده است که از نفوذ رطوبت، باکتری‌ها و مخمرها جلوگیری می‌کند که به فضای بالقوه بین صفحه ناخن و چین پروکسیمال وارد نشوند. این ساختمان مهم نباید دستکاری شود یا برداشته شود زیرا ممکن است در اثر دستکاری و یا رطوبت بیش از اندازه به طور دائم نابود شود (تصویر شماره ۲ا).

فیزیولوژی ناخن

ناخن‌های انگشت دست سریع تر از ناخن‌های انگشت پا رشد می‌کنند. ناخن‌های دست در هر روز در حدود یک



تصویر شماره ۲

بستر ناخن (nail bed)

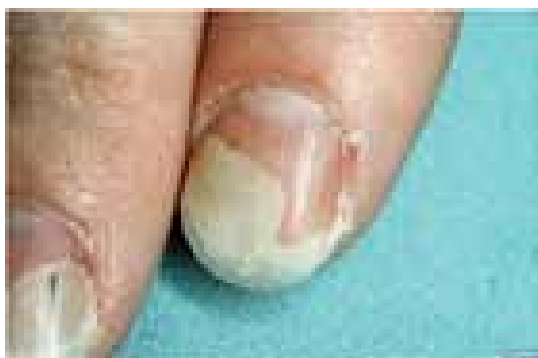بستر بسیار عروقی اپیتلیوم زیر صفحه ناخن است که از قسمت لانولای دیستال شروع می‌شود و در نزدیک نوک انگشت در قسمتی به نام هایپونیشیوم (hyponychium) خاتمه می‌یابد. سطح آن شامل پشته‌های (ridges) طولی موازی است که بصورت دیستال از لانولا به سمت نوک انگشت گسترش می‌یابند. پشته‌ها با شیارهای درمال زیرین بطور مناسب جفت می‌شوند (بر یکدیگر منطبق می‌شوند). پشته‌های درمال بالایی با شیارهای بستر ناخن جفت می‌گردند و حاوی عروق خونی هستند که هنگامی که در اثر تروما یا بیماری تحت تاثیر قرار می‌گیرند یک الگوی خونریزی بی نظیر ایجاد می‌کنند که تحت عنوان splinter hemorrhage مشهور است (تصاویر شماره ۱۰ الی ۱۶). هنگامی که خونریزی محدود به شیارهای درمال باشد از طریق صفحه ناخن بصورت یک خط خونی به نظر می‌رسد.

هایپونیشیوم (hyponychium)

جایی است که صفحه ناخن خاتمه می‌یابد و اتصال یا پیوندش را با بستر ناخن از دست می‌دهد. هایپونیشیوم بخش کوتاهی از اپیدرم است که از قسمت دیستال بستر ناخن تا شیار دیستال آن گسترش می‌یابد. طبقه شاخی ناخن (استراتوم کورنئوم) ممکن است در زیر لبه انتهایی ناخن تجمع یابد.

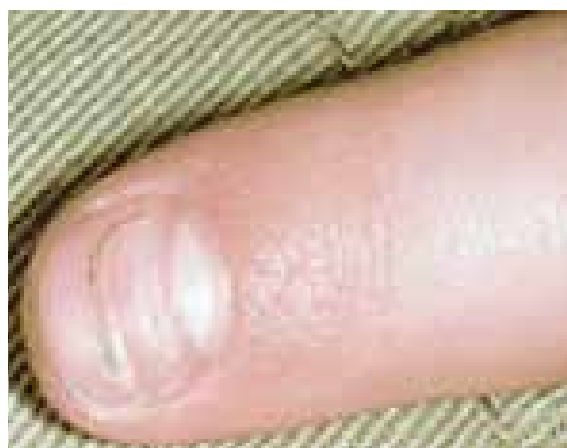

عمق شیار نشان دهنده درجه کاهش رشد (یا به عبارتی منعکس کننده شدت بیماری تاثیر گذار قبلی) است. ناخن‌هایی که قسمت‌های قدامی (دیستال) آن از بستر ناخن جدا می‌شوند (اونیکولیز) رشد سریع تری دارند (تصاویر شماره ۵ و ۶).

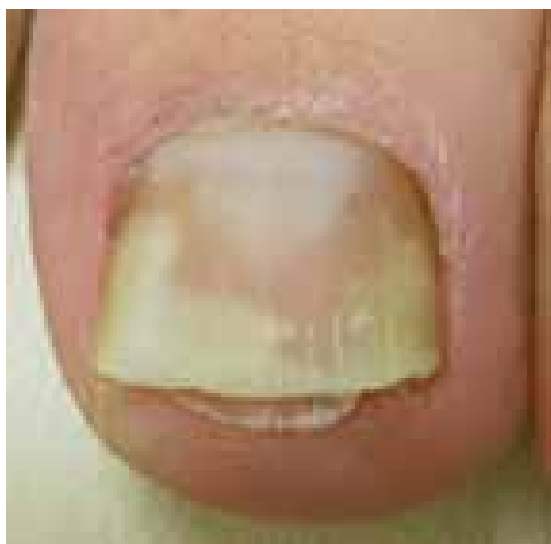

تصویر شماره ۵

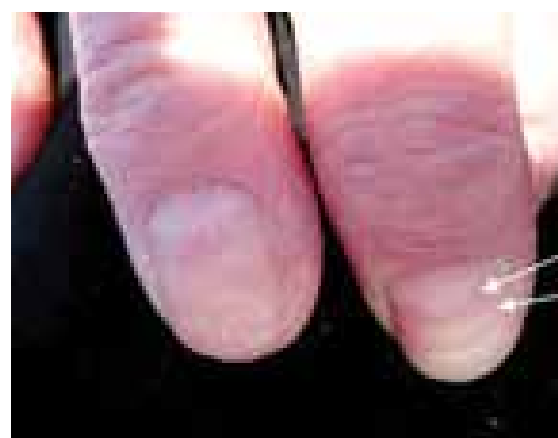دهم میلی متر یا معادل ۳ میلی متر در ماه رشد می‌کنند. ناخن‌های پا در هر ماه معادل یک میلی متر رشد دارند و تقریباً ۵/۵ ماه برای دست و ۱۲ الی ۱۸ ماه برای پا طول می‌کشد تا ناخن از قسمت ماتریکس به لبه آزاد آن برسد. ناخن‌های بچه‌های زیر ۱۴ سال رشد سریع تری دارند. یک کاهش در میزان تقسیم سلول‌های ماتریکس در جریان شیمی درمانی، درمان رتینوئید و در بیماری‌های سیستمیکی مانند مخملک اتفاق می‌افتد. کاهش موقت در تقسیم سلولی ماتریکس (میزان رشد) موجب کاهش ضخامت (نازک شدن) در صفحه ناخن می‌شود و اثر آن بصورت یک شیار افقی باقی می‌ماند که به خطوط بیو (beau lines) موسوم است (تصاویر شماره ۳ و ۴).



تصویر شماره ۳



تصویر شماره ۶




تصویر شماره ۴

آسیب شناسی ضایعات ناخن اونیکوآتروفی (اونیکآتروفی)

در نتیجه آسیب به ماتریکس ناخن یا به دنبال یک بیماری شدید، ناخن‌ها می‌توانند آتروفیه شوند. این وضعیت را اونیکوآتروفی می‌گویند. در حقیقت همان تحلیل رفتن ناخن است. در این حالت رشد ناخن بسیار کند است به

طوری که لبه آزاد ناخن نیز وجود ندارد. همچنین ناخن جلای خود را از دست داده، کدر می‌شود. در برخی موارد ناخن خرد شده و کاملاً می‌افتد. هنگامی که ناخن آتروفیه می‌شود نما و ظاهر سالم خود را از دست می‌دهد و شروع به کوچک شدن می‌کند و ممکن است در نهایت تمام آن رو به زوال برود. درجات متنوعی از این حالت وجود دارند. ممکن است در یک فرد فقط قسمتی از یک ناخن آتروفیه شده باشد اما هیچ‌گاه بدتر نشده باشد زیرا علت بروز آن شناخته شده و به موقع در صدد درمان آن برآمده است. از سوی دیگر، گاهی اوقات عامل اولیه هنوز در کار است و صدمه به ناخن‌ها آنقدر شدید است که شخص ممکن است تمام ناخن‌هایش را از دست بدهد. اونیکآتروفی هر دو جنس را تحت تاثیر قرار می‌دهد و منحصر به بالغین نیز نمی‌باشد. بچه‌ها نیز ممکن است از آن رنج ببرند و حتی ممکن است نوزادان در اثر بیماری‌هایی که موجب آتروفی ناخن می‌شوند متولد شوند. اونیکآتروفی موجب درد یا ناراحتی نمی‌شود. برخی از علل اونیکآتروفی عبارتند از: تروما مثل سوختگی‌ها یا صدمه به ماتریکس، بیماری‌های ژنتیکی، مشکلات عروقی، مشکلات تیروئید و بیماری‌های پوستی نظیر لیکن پلان، سندروم استیونس-جانسون (Stevens - Johnson syndrome) و سندروم لایلز (Lyell's syndrome).



اونیکآتروفی

ضایعات ناشی از تروما

شاید شایع‌ترین علامت ضربه وارده به ناخن، هماتوم زیر ناخن (تصویر شماره ۷ و ۸ و ۹) یا خونریزی در لابلاهی لایه شاخی بستر ناخن باشد. این حالت عموماً در یک یا

چند ناخن پا دیده می‌شود و اهمیت آن از این لحاظ است که ممکن است از یک ضایعه ملانوسیتی یا یک ملانوم بدخیم، غیر قابل تشخیص باشد. چنانچه این عارضه در شست پا ایجاد شده باشد، ممکن است به علت بلند بودن صفحه ناخن یا تنگ بودن کفش و فشردن انگشتان پا به کفش باشد. این حالت بیشتر اوقات در نتیجه تکرار شروع و توقف ناگهانی یک حرکت اتفاق می‌افتد و در بین بازیکنان تنیس، اسکواش یا راکت بال معمول است و به عنوان «انگشت پای ورزشکار» یا «انگشت پای تنیس» نام گرفته است. در جاگرها و دوندگان هم با مکانیسم مشابهی انگشت چهارم و پنجم پا مبتلا می‌شود که به نام «انگشت پای جاگر» نامیده می‌شود. به نظر می‌رسد در بین بازیکنان فوتبال به علت نحوه پرتاب توپ، انگشتان دوم و سوم پا مکرراً درگیر شده و این عارضه در آن‌ها نیز «انگشت پای ساکر» نامیده می‌شود. باید اضافه کرد که این تقسیم‌بندی‌ها تا حدودی اختیاری بوده و هر یک از انگشتان پا یا تعدادی از آن‌ها ممکن است در فعالیت‌های ورزشی مبتلا شوند. اگر هرگونه ابهامی درباره ماهیت تغییر رنگ ناخن از آبی به قهوه‌ای و به سیاه وجود داشته باشد، برای تشخیص صحیح انجام بیوپسی ضرورت می‌یابد. بر طبق گزارش‌های اولیه بین ۲۰ تا ۲۵ درصد از موارد ملانوم لنتیگو-سی نوک انگشتان که ناخن را درگیر می‌کند سابقه ضربه وجود دارد، هر چند وجود سابقه ضربه به تنهایی برای تشخیص این عارضه کافی نیست.

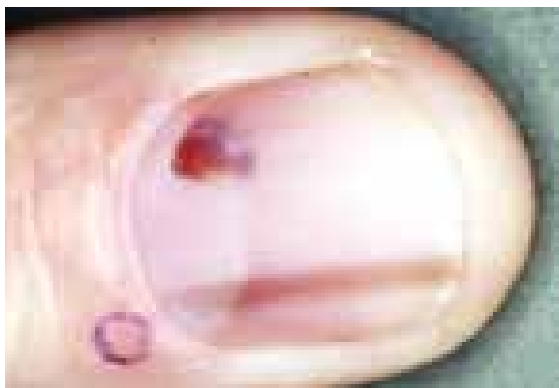علاوه بر هماتومای زیرناخنی، خونریزی خطی ممکن است نمودی از وارد شدن ضربه ناشی از ورزش یا سایر صدمات باشد. تشخیص این علامت در معاینات بالینی آسان‌تر است و از ضایعات ناشی از ملانین، افتراق داده می‌شود. خونریزی خطی ممکن است در نتیجه بیماری‌های اولیه ناخن (پسوریازیس و عفونت قارچی) و بعضی اختلالات سیستمیک (دیسکرازی خونی، لوپوس اریتماتوز) نیز ایجاد شود.

در علاقمندان و ورزشکاران حرفه‌ای ورزش کاراته، در اثر ضربات سریع و محکم انگشتان دست و پا، به ماتریکس ناخن آسیب وارد می‌شود. در این ورزش، ماتریکس صدمه می‌خورد که این خود منجر به اختلال زودگذر در تشکیل

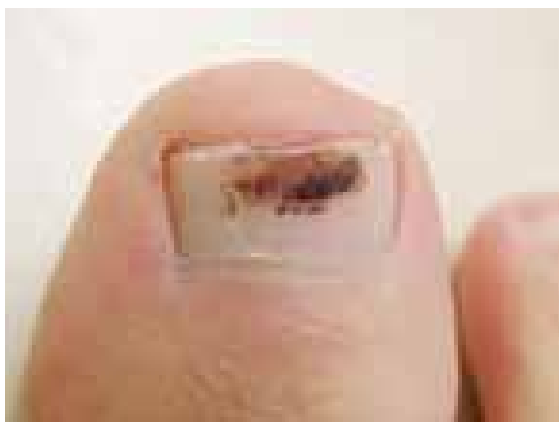مانده را کنار هم می‌آورند و در نتیجه زخم بر طرف می‌شود اما یک ورقه ناخن پیوسته و نازک تر را ایجاد می‌کند.

خونمردگی Hematoma

وارد شدن ضربه به ناخن موجب پارگی مویرگ های بستر ناخن می‌شود. به عنوان مثال هنگامی که جسمی روی انگشت بیفتد و یا پایه صندلی روی انگشت قرار گیرد، همچنین در هنگام له شدگی‌ها یا پیچ خوردگی‌ها، این حالت به وجود می‌آید. خون حاصل ما بین صفحه ناخن و بستر آن به دام افتاده، خونمردگی (هماتوم) تشکیل می‌شود. هماتوم می‌تواند موجب جدا شدن و افتادن ناخن شود. همچنین ممکن است موجب عفونت شود، زیرا بافت هماتوم برای رشد باکتری‌ها و قارچ‌ها مناسب است. جذب شدن خود به خود هماتوم ممکن است مدتی طول بکشد و گاهی موجب تغییر شکل ناخن می‌شود (تصاویر شماره ۷ و ۸ و ۹).



تصویر شماره ۷



تصویر شماره ۸

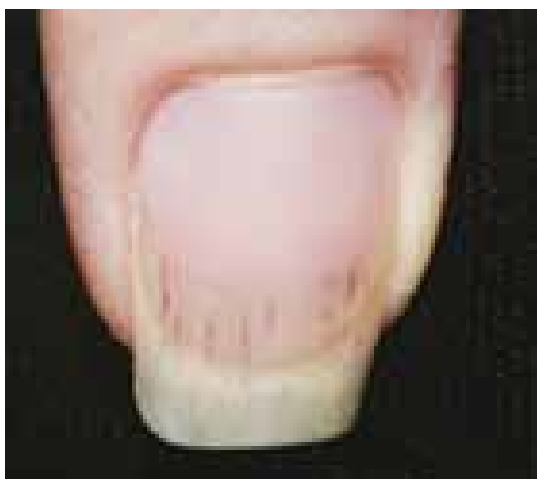کراتینوسیت می‌شود. به طور کلینیکی این عامل منجر به سفیدی غیر عادی ناخن (معمولا در باندهای افقی) می‌شود. بستر ناخن هم سفید می‌شود ولی بیماری‌زایی این تغییر مشخص نیست. عقیده بر این است که این حالت در نتیجه اختلالات زود گذر در تامین خون بستر ناخن به وجود می‌آید. این تغییرات دائمی نیستند و اگر ورزش کاراته ادامه نیابد، ظاهر ناخن، در مدت ۳ الی ۶ ماه مجدداً به حالت عادی بر می‌گردد. این تغییرات که به خطوط بیو موسوم هستند در جای دیگری مورد بحث قرار خواهند گرفت.

اسکیت بازان حرفه‌ای (بازی چوگان و تفریح) دچار دیستروفی ناخن در انگشتان پا می‌شوند. پوشیدن کفش‌های تنگ اسکیت برای مدت بسیار طولانی، فشار شدیدی را به انگشتان پا وارد می‌کند و منجر به اونیکورکسی می‌شود. در این افراد سایر تغییرات تروماتیک که در بالا ذکر شد شامل هماتومای زیر ناخنی، خونریزی خطی، لوکونیکیا و اونیکولیز نیز ممکن است ظاهر شود. یک نوع ضایعه دیگر که رفع آن خیلی مشکل است "ناخن انبری" است. این ضایعه در اثر انحنای بیش از حد ورقه ناخن است که صفحه ناخن بر روی بستر ناخن تجاوز می‌کند و به آن فشار وارد می‌کند و منجر به درد شدیدی در ناخن می‌شود. اغلب بند انگشت انتهایی، دچار آگزوستوز، آرتريت مفصل تحتانی انگشت یا هر دو می‌شود. این بیماری می‌بایست با جراحی معالجه شود، در غیر این صورت شخص قادر نخواهد بود که به شغل خود ادامه دهد. درمان یا برداشتن بخشی از ماتریکس (نازک تر کردن ناخن) و بردن استخوان اضافی علاوه بر درمان‌های محافظه‌کارانه و تسکین بخش انجام می‌شود. در نجاران، قالببافان و کارگران ساختمانی اغلب ناخنک ناشی از ضربه دیده می‌شود که به راحتی قابل تشخیص است ولی به سختی درمان می‌شود. برخورد چکش با انگشت سبب تخریب دائمی ماتریکس ناخن و زخمی شدن آن می‌شود. اپی تلیوم زیرین حصار فوقانی ناخن با قسمتی از بستر ناخن (از زمانی که ماتریکسی وجود ندارد تا ورقه ناخن را تولید کند و آن‌ها را جدا نماید) ممزوج شده و با هم رشد کرده و ایجاد یک بد شکلی بال مانند سه گوش را می‌کنند که "پتریجیوم" نامیده می‌شود. این نقص قابل برگشت و قابل درمان نمی‌باشد ولی با جراحی اصلاح می‌شود، بدین ترتیب که ماتریکس زخمی را بریده و خارج کرده و بافت سالم باقی

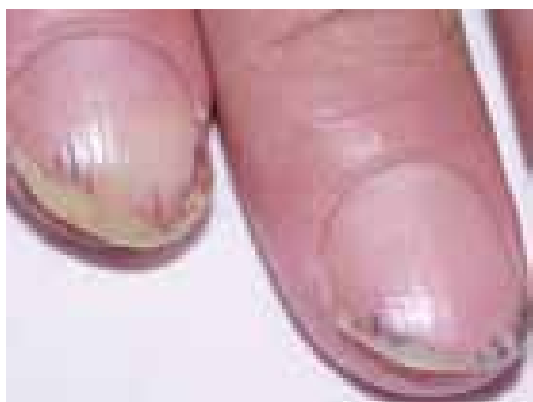خون درآید و ملانوم را تقلید کند.
- خونریزی در فضای بسته زیر ناخن به رنگ قهوه‌ای تیره یا سیاه در آمده و ماه‌ها طول می‌کشد تا محو شود.

خونریزی رگ‌های Splinter Hemorrhages

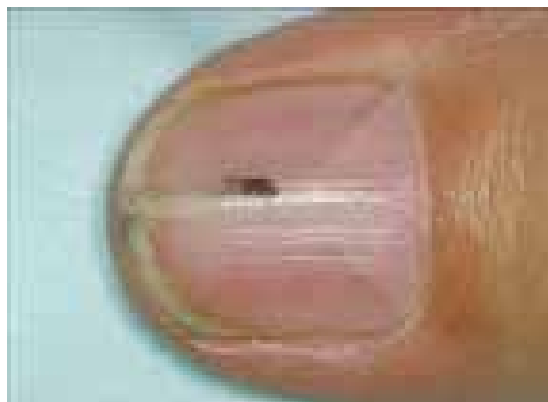در اثر پارگی مویرگ‌های بستر ناخن ایجاد می‌شوند. شایع‌ترین علت ایجاد آن ضربه‌هایی است که در طول روز و در اثر رفتار نامناسب با ناخن‌ها و طی کارهای روزانه به ناخن وارد می‌شوند. اهمیت بالینی چندانی ندارند، بلکه صرفاً موجب نمای ناخوشایندی می‌شوند. خونریزی ناشی از تروما یا بیماری عروق در عمق ناودان‌های موجود در این بستر سبب تشکیل الگوی خونریزی خطی (splinter hemorrhage) می‌شود (تصاویر شماره ۱۰ الی ۱۶).



تصویر شماره ۱۰



تصویر شماره ۱۱



تصویر شماره ۹

حتی ممکن است کفش‌هایی که برای پا کوچک باشند، هنگام راه رفتن یا دویدن موجب آسیب دایم به ناخن‌های پا شوند. این حالتی است که آن را ضربه کوچک (میکروتروما) می‌نامند. این حالت در فوتبالیست‌ها و دوندگان مسیره‌های طولانی به طور شایع مشاهده می‌شوند. همین طور در تاییست‌هایی که ناخن‌های بلند دارند ممکن است به دلیل فشردن دائمی کلیدها، به ناخن‌های دستانشان ضربه کوچک وارد شده و باعث جمع شدن خون زیر ناخن هایشان شود. برخی از اوقات به دلیل فشاری که این لخته خون بر بستر ناخن وارد می‌کند، ناحیه لخته دردناک می‌شود. در این شرایط، گاهی پزشک با استفاده از یک سوزن استریل یک سوراخ کوچک روی ناخن ایجاد می‌کند تا خون زیر ناخن خارج شود و فشار وارد بر ناخن برطرف شود. هماتوم می‌تواند موجب جداشدن و افتادن ناخن شود.

خونریزی: هماتوم زیر ناخن تقریباً همیشه ناشی از تروما است. خونریزی علاوه بر اختلالات طب عمومی ممکن است همچنین در پسوریازیس، درماتیت و عفونت‌های قارچی دیده شود.

- تروما به صفحه ناخن ممکن است سبب خونریزی فوری و درد شود. خونریزی می‌تواند سبب جدا شدگی ناخن شده و درد بیشتری ایجاد کند.

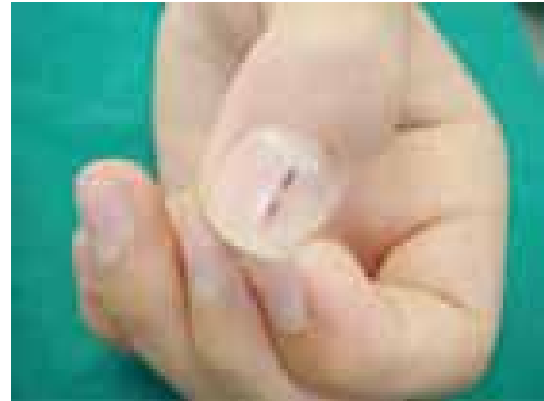- وارد شدن تروما به چین ناخنی پروگزیمال می‌تواند خونریزی ایجاد کند که ممکن است تا چند روز آشکار نباشد.

- ممکن است صفحه ناخن در محل چین ناخنی به رنگ



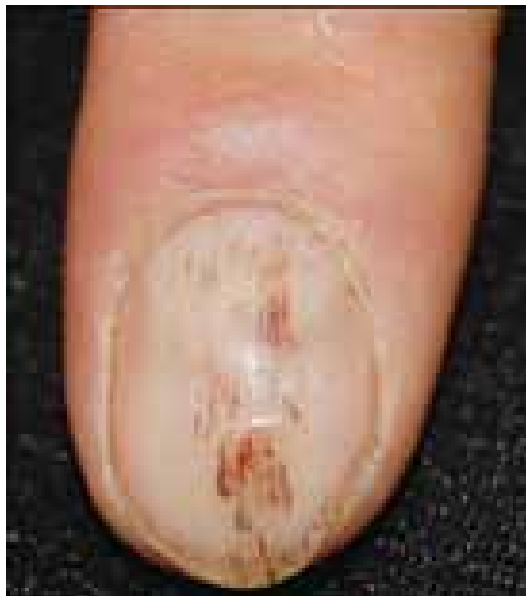

تصویر شماره ۱۵



تصویر شماره ۱۲

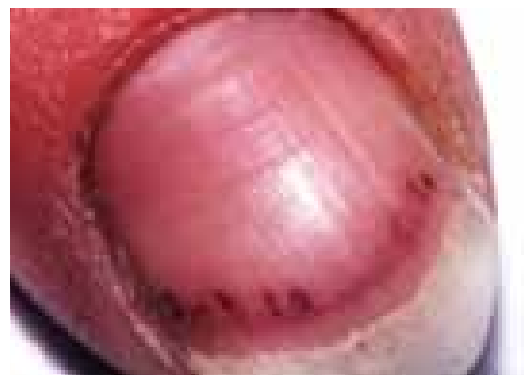این حالت از خونریزی زیر ناخن در بیماران مبتلا به اسکرودرمی، اندوکاردیت باکتریال تحت حاد، لوپوس اریتماتوی سیستمیک، آرتریت روماتوئید، سندرم آنتی فسفولیپید و در تروما ممکن است دیده شود.



تصویر شماره ۱۶



تصویر شماره ۱۳



تصویر شماره ۱۴

References

- 1- www.nailsmag.com/article/97480/onychotrophia
- 2- www.thailabonline.com/nail.htm