

# بیماری های ناخن

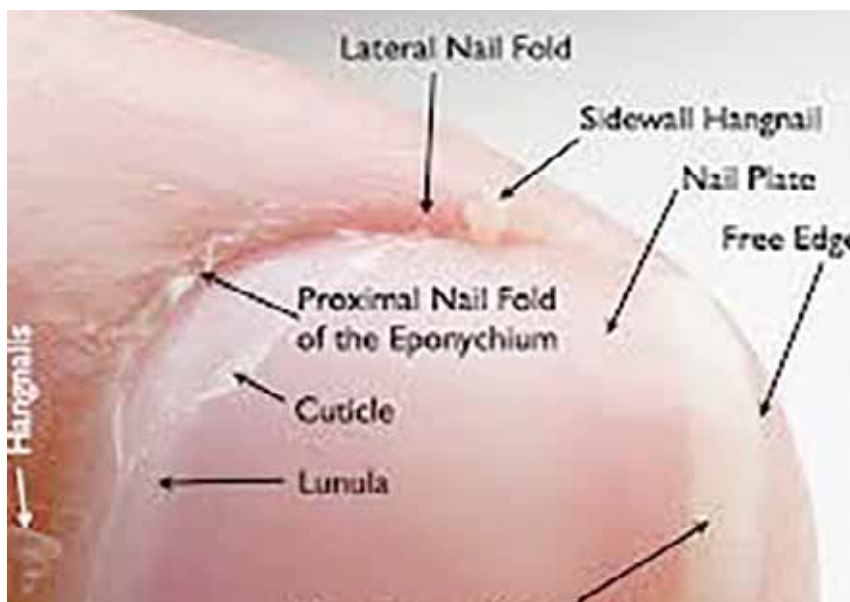
## ضایعات ناشی از تروما، اونیکولیز و اونیکوگریفوز

• دکتر محمد قهری

دکترای علوم آزمایشگاهی، PhD قارچ شناسی

استادیار دانشگاه امام حسین (ع)

[ghahri14@gmail.com](mailto:ghahri14@gmail.com)



### مقدمه

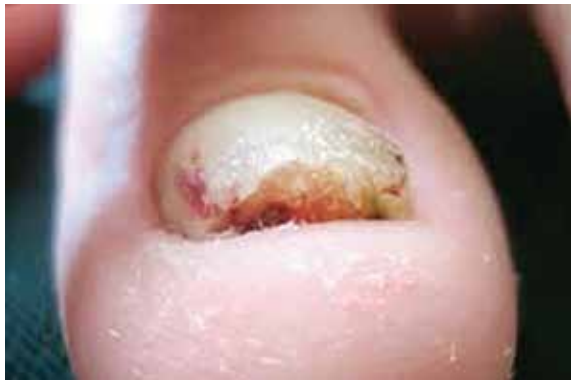هدف از ارائه این مطالب که به صورت پی در پی در مجله آزمایشگاه و تشخیص درج می گردند آشنایی با بیماری های قارچی ناخن و روش های تشخیص صحیح آزمایشگاهی آن است. در شماره پیشین آناتومی و فیزیولوژی ناخن مرور گردید و سپس به مبحث آسیب شناسی ناخن پرداخته شد و ابتدا از بین ضایعات ناشی از تروما مسئله خونمردگی و خونریزی زیر بستر ناخن مورد بررسی قرار گرفت. در ادامه مبحث ضایعات ناشی از تروما، در این قسمت اونیکولیز و اونیکوگریفوزیس مورد بحث قرار می گیرد.

**کلمات کلیدی:** بیماری های ناخن، اختلالات ناخن، ناهنجاری های ناخن، اونیکولیز، ناخن شاخی شکل، اونیکوگریفوز، هیپرتروفی ناخن، اونیکوکسی

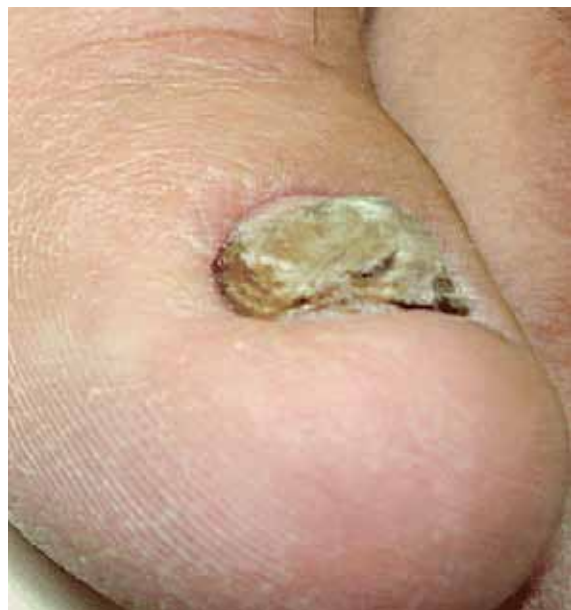### ضایعات ناشی از تروما (ادامه)

همانطور که در بخش نخست ذکر گردید احتمالاً شایع ترین علامت ضربه وارده به ناخن، هماتوم زیر ناخن یا خونریزی در لابلا لایه شاخی بستر ناخن می باشد. این حالت عموماً در یک یا چند ناخن پا دیده می شود و اهمیت آن از این لحاظ است که ممکن است از یک ضایعه ملانوسیتی یا یک ملانوم بدخیم، غیر قابل تشخیص باشد. چنانچه این عارضه در شست پا ایجاد شده باشد، ممکن است به علت بلند بودن ورقه ناخن یا تنگ بودن کفش و فشرده شدن انگشتان پا به کفش ایجاد شده باشد. این حالت بیشتر اوقات در نتیجه شروع و توقف ناگهانی و مکرر یک حرکت اتفاق می افتد و در بین بازیکنان ورزش تنیس،

تفریح) دچار دیستروفی ناخن در انگشتان پا می شوند. پوشیدن کفش های تنگ اسکیت برای مدت بسیار طولانی، فشار شدیدی را به انگشتان پا وارد می کند و منجر به اونیکوکسی (onychauxis) می شود. در این افراد سایر تغییرات تروماتیک که در بالا ذکر شد شامل: هماتومای زیر ناخنی، خونریزی خطی، لوکونیکیا و اونیکولیز نیز ممکن است ظاهر شود.



اونیکوکسی



اونیکوکسی

اونیکوکسی یک نوع ضخیم شدن ساده صفحه ناخن بدون هیچ گونه دفرمیتی است که معمولا ناشی از تروما، آکرومگالی، بیماری داریر (Darier's disease)، پسوریازیس، پیتیریازیس روبرا پیلاریس و یا در برخی

اسکواش یا راکت بال معمول است و به عنوان انگشت پای ورزشکار یا انگشت پای تنیس باز نام گرفته است. در جاگرها و دوندگان هم با مکانیسم مشابهی، انگشت چهارم و پنجم پا مبتلا می شود که بنام انگشت پای جاگر نامیده می شود. به نظر می رسد در بین بازیکنان فوتبال، به علت نحوه پرتاب توپ، انگشتان دوم و سوم پا مکررا درگیر شده و این عارضه نیز انگشت پای ساکر نامیده می شود. باید اضافه کرد که این تقسیم بندی ها تا حدودی اختیاری بوده و هر یک از انگشتان پا یا تعدادی از آنها ممکن است در فعالیت های ورزشی مبتلا شوند. اگر هرگونه ابهامی درباره ماهیت تغییر رنگ ناخن از آبی به قهوه ای و به سیاه وجود داشته باشد، برای تشخیص صحیح لازم است بیوپسی انجام شود. بر طبق گزارش های اولیه در ۲۰ تا ۲۵ درصد از موارد ملانوم لنتیگو نوک انگشتان که ناخن را درگیر می کند سابقه ضربه وجود دارد، هر چند وجود سابقه ضربه به تنهایی برای تشخیص این عارضه کافی نیست. علاوه بر هماتومای زیر ناخنی، خونریزی خطی ممکن است نمودی از وارد شدن ضربه ناشی از ورزش یا سایر صدمات باشد. تشخیص این علامت بالینی آسان تر است و از ضایعات ناشی از ملانین افتراق داده می شود. خونریزی خطی ممکن است در نتیجه بیماری های اولیه ناخن (پسوریازیس و عفونت قارچی) و بعضی اختلالات سیستمیک (دیسکرازی خونی، لوپوس اریتماتو) نیز ایجاد شود.

در علاقمندان و ورزشکاران حرفه ای ورزش کاراته، در اثر ضربات سریع و محکم انگشتان دست و پا، به ماتریکس ناخن آسیب وارد می شود. در اینجا نیز ماتریکس صدمه می خورد که این خود منجر به اختلال زودگذر در تشکیل کراتینوسیت ها می شود. به طور کلینیکی این عامل منجر به سفیدی غیر عادی ناخن (معمولا در باندهای افقی) می شود. بستر ناخن هم سفید می شود ولی بیماریزایی این تغییر مشخص نیست.

عقیده بر این است که این حالت در نتیجه اختلالات زود گذر در تامین خون بستر ناخن به وجود می آید. این تغییرات دائمی نیستند و اگر ورزش کاراته ادامه نیابد، ظاهر ناخن در مدت ۳ الی ۶ ماه مجددا به حالت عادی بر می گردد. اسکیت بازان حرفه ای (بازی چوگان و



کند. ناخن ظاهری شبیه به نیمه ماه پیدا می‌کند و انتهای آزاد آن برآمده و شبیه به کاپوت (هود) می‌گردد (تصاویر شماره ۲ و ۳). هر گروه سنی و هر دو جنس می‌تواند تحت تاثیر قرار گیرد هرچند که در بالغین و به ویژه بانوان شایع‌تر است. نام مترادف اونیکولیز "Brittle Nails" می‌باشد که به معنی ناخن های شکننده است. جدا شدن ممکن است از کناره ها و یا انتهای دیستال شروع شود (تصاویر شماره ۳ و ۴ و ۵ و ۶). در زنانی که ناخن های بلند دارند شایع تر است. پاک کردن شدید و محکم زیر ناخن ها سبب تشدید این فرآیند می‌شود. جدا شدگی از انتهای دیستال ناخن شروع شده و به آهستگی به سمت پروگزیمال پیش می‌رود. قسمت غیر چسبیده ناخن به رنگ سفید، زرد و یا سبز است، اغلب با عفونت قارچی اشتباه می‌شود.

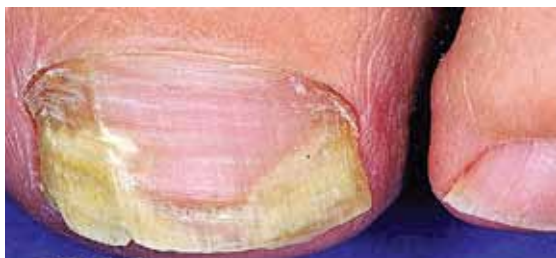اونیکولیز یکی از شایع ترین علائم اختلال ناخن است. به عنوان بخشی از علامت شناسی پسوریازیس، عفونت‌های قارچی، درماتیت نوک انگشتان دست و به ندرت در بشورات دارویی دیده می‌شود. نیز در نقص جریان خون محیطی، سندرم ناخن زرد، سندرم ناخن صدفی، نقص اکتودرمی مادرزادی، در اختلالات تیروئید و در رابطه با هیپرهیدروز (تعریق زیاد) مشاهده می‌شود. تروما به صورت مختلف ممکن است آغازگر یا تشدید کننده این حالت باشد اما برخی موارد نیز ایدیوپاتیک است. اونیکولیز به طور اتفاقی در نتیجه یک بیماری شغلی پدید می‌آید. یک فرم شایع آن که به خصوص در خانم ها دیده می‌شود ایدیوپاتیک است و عواملی مثل تروماهای خفیف در ایجاد آن نقش دارد. اونیکولیز یک فضا در زیر ناخن ایجاد می‌کند که اجرام و دبری های شاخی در آن تجمع می‌یابد.

از علت هایی که باعث این حالت می‌شوند می‌توان از پسوریازیس (شایع ترین علت)، هیپرتیروئیدسم، تروما، عفونت کاندیدیایی، سودومونایی، داروها (مثلا تتراسایکلین که می‌تواند باعث اونیکولیز حساس به نور شود) و آلرژی‌های تماسی نام برد. کارهای داخل منزل در صورتی که بدون دستکش و سنگین باشد، یکی از علت های اونیکولیز محسوب می‌شود. داروهای دیگری که ممکن است باعث اونیکولیز شوند، مینوسیکلین و قرص های

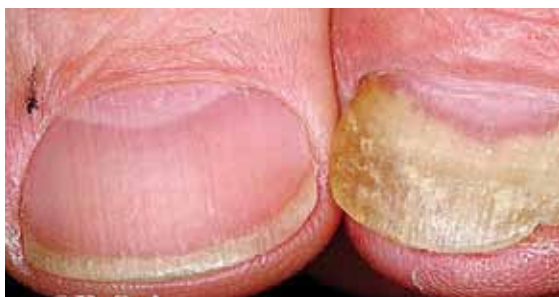موارد ارثی است. یک نوع ضایعه دیگر که رفع آن خیلی مشکل است ناخن انبری است. این ضایعه در اثر انحنای بیش از حد ورقه ناخن پدید می‌آید که صفحه ناخن بر روی بستر ناخن تجاوز می‌کند و به آن فشار وارد می‌کند و منجر به درد شدیدی در ناخن می‌شود. اغلب بند انگشت انتهایی، دچار اگزوستوز (تومور شایع و خوش خیم استخوانی)، آرتريت مفصل تحتانی انگشت یا هر دو می‌شود. این بیماری می‌بایست با جراحی معالجه شود، در غیر این صورت شخص قادر به ادامه شغل خود نخواهد بود. درمان یا برداشتن بخشی از ماتریکس (نازک تر کردن ناخن) و بریدن استخوان اضافی علاوه بر درمان های محافظه کارانه و تسکین بخش انجام می‌شود. در نجاران، قالیبافان و کارگران ساختمانی اغلب ناخنک ناشی از ضربه دیده می‌شود که به راحتی قابل تشخیص است ولی به سختی درمان می‌شود. برخورد چکش با انگشت سبب تخریب دائمی ماتریکس ناخن و زخمی شدن آن می‌شود. اپی تلیوم زیرین حصار فوقانی ناخن با قسمتی از بستر ناخن (از زمانی که ماتریکسی وجود ندارد تا ورقه ناخن را تولید کند و آن ها را جدا نماید) ممزوج شده و با هم رشد کرده و ایجاد یک بد شکلی بال مانند سه گوش را می‌کنند که پتریجیوم نامیده می‌شود. این نقص قابل برگشت و قابل درمان نمی‌باشد ولی با جراحی اصلاح می‌شود، بدین ترتیب که ماتریکس زخمی را بریده و خارج کرده و بافت سالم باقیمانده را کنار هم می‌آورند و در نتیجه، زخم برطرف می‌شود اما یک ورقه ناخن پیوسته و نازک تر را ایجاد می‌کند.

### اونیکولیز onycholysis

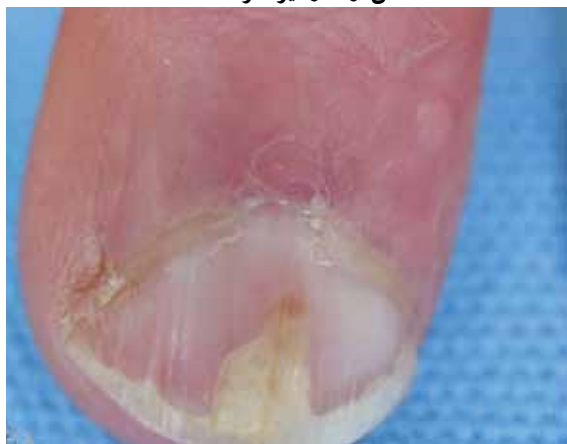صفحه ناخن محکم به بافت زیر آن (بستر ناخن) چسبیده است اما در اثر عوامل مختلفی ممکن است انتهای ناخن از بستر آن جدا شود. اونیکولیز به معنی جدا شدن بدون درد ناخن از بستر آن است. این حالت با شکاف و جدا شدن بین صفحه ناخن از بستر آن در ناخن های انگشتان دست یا پا پدید می‌آید. معمولا صفحه ناخن به صورت چسبیده به بستر آن باقی می‌ماند اما این وضعیت موجب سست شدن ناخن شده و ناخن از بستر خود شروع به خارج شدن می‌کند.



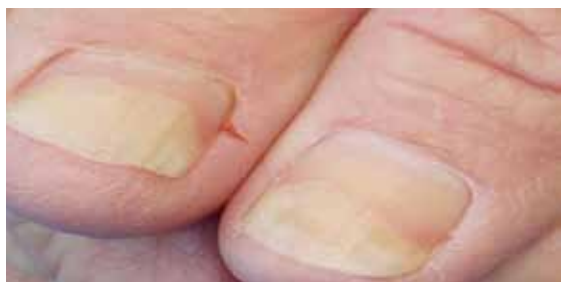تصویر شماره ۳- اونیکولیز انتهای آزاد و لبه های جانبی ناخن



تصویر شماره ۴- اونیکولیز پیشرفته که بیشتر سطح ناخن را درگیر کرده است

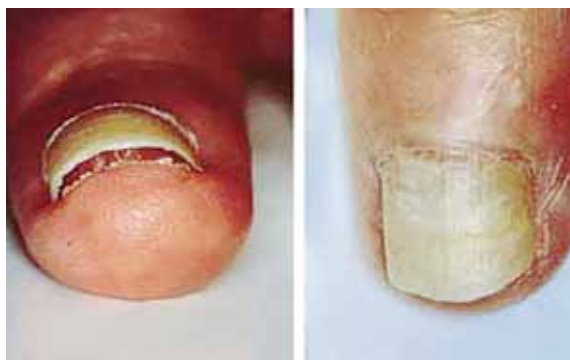

تصویر شماره ۵- اونیکولیز ناشی از ضربه

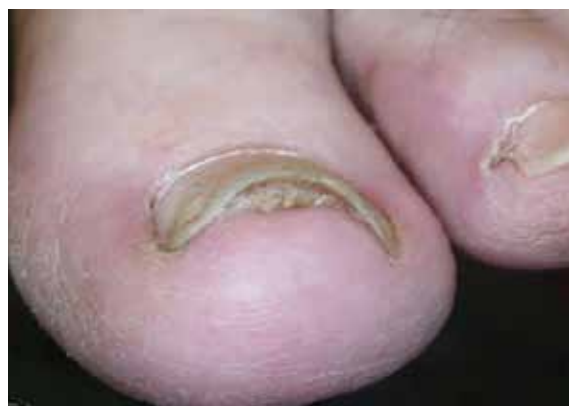

تصویر شماره ۶- اونیکولیز لبه دیستال ناخن

جلوگیری از بارداری هستند. تماس با مواد شیمیایی، خیس خوردگی به علت غوطه وری طولانی مدت در آب، درماتیت تماسی آلرژیک می توانند از علل دیگر اونیکولیز باشند. بین علت های سیستمیک برای اونیکولیز می توان به کم خونی و برونشکتازی اشاره نمود. غیر از پسوریازیس که درگیری شناخته شده ای در اونیکولیز دارد، لیکن پلان هم می تواند باعث اونیکولیز شود. تا ۵۰ درصد از بیماران مبتلا به پسوریازیس درگیری ناخن دارند. در پسوریازیس ناخن، ممکن است علاوه بر اونیکولیز، نقطه نقطه های فرورفته (pitting) و لکه های زرد رنگ شفاف زیر ناخن دیده شود. بیماران مبتلا به اونیکولیز باید از نظر هیپرتیروئیدیسم بررسی شوند.



تصویر شماره ۱- انتهای آزاد ناخن برآمده شده است



تصویر شماره ۲- انتهای آزاد برآمده و شبیه به نیمه ماه، (اونیکولیز و هایپرکراتوز زیر ناخن)



می گردد.

**تیروئید هایپراکتیو:** ترشح بیش از حد نرمال غده تیروئید می تواند موجب اونیکولیز گردد.

**کمبود آهن:** کمبود آهن در بدن گاهی اوقات می تواند موجب اونیکولیز شود.

**آلودگی های پوست:** مشکلات پوست نظیر آگزما و پسوریازیس همچنین می توانند به عنوان فاکتورهای مسبب برای اونیکولیز عمل نمایند. پوست اطراف ناخن و کوتیکول در چنین مواردی خشک و ورقه ورقه می شوند. **مواد تحریک کننده:** مواجهه پوست با مواد تحریک کننده نیز می تواند مشکل اونیکولیز در ناخن ایجاد نماید. مواد شیمیایی خاصی که در لاک ناخن وجود دارند می توانند برای پوست آلرژی زا باشند و علائم ناهنجاری را ایجاد کنند که موجب جدا شدن ناخن از پوست شود.

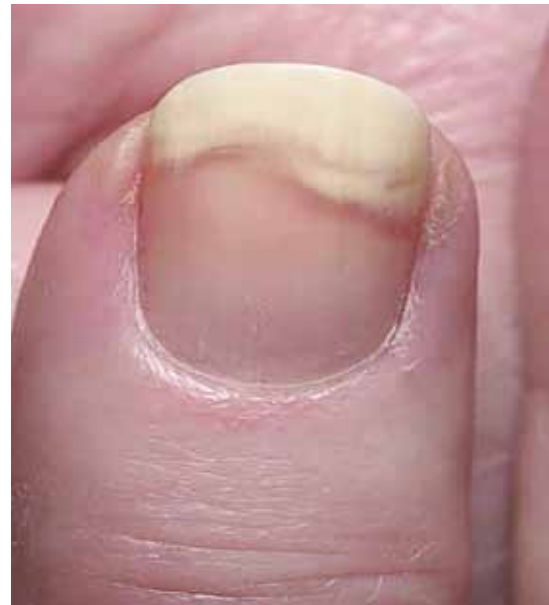**رطوبت:** در اثر مواجهه طولانی مدت پوست اطراف ناخن با آب جدا شدگی ناخن از بستر خود اتفاق می افتد و به این صورت اونیکولیز ایجاد می شود.

**داروها:** اونیکولیز به عنوان عارضه جانبی برخی از داروها ایجاد می شود. نشانه های سفید و کوچک ممکن است روی ناخن ایجاد شوند. در اونیکولیز، داروهای شیمی درمانی، تتراسایکلین ها و داروهای حاوی ویتامین A اغلب به عنوان فاکتورهای مسبب مطرح هستند.

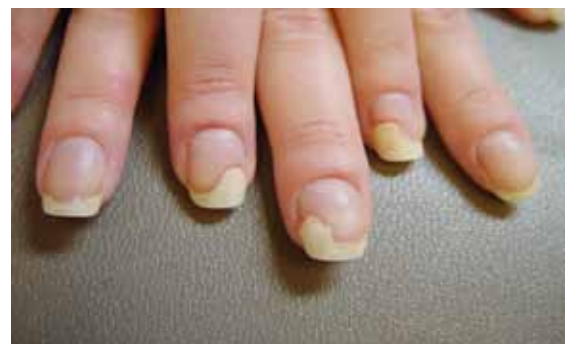**پسوریازیس:** در اونیکولیز، پسوریازیس اغلب یک علت اصلی است. پسوریازیس یک اختلال مزمن پوست است و هنگامی که بیماری پوست انگشتان دست و پا را تحت تاثیر قرار می دهد ناخن ها بطور جدی متاثر می گردند. در مراحل پیشرفته تمام ناخن می تواند از بسترش جدا شود. اونیکولیز در ناخن های انگشتان پسوریاتیکی به سختی درمان می شود.

### تشخیص اونیکولیز

تشخیص اونیکولیز به کمک مشاهده فیزیکی و همچنین آزمایش های لابراتواری است. از دبری های زیر ناخن نمونه برداری کرده و آزمایش مستقیم میکروسکوپی با پتاس و کشت از نظر قارچ انجام می شود. آزمایش پتاس به تشخیص سریع عفونت ناخن در اونیکولیز کمک می کند.



تصویر شماره ۷- اونیکولیز



تصویر شماره ۸- اونیکولیز ناشی از ضربه در انگشتان دست

### علل ایجاد کننده اونیکولیز

**تروما:** مانیکور کردن نامناسب ناخن ها اغلب موجب اونیکولیز می شود. پیرایش بیش از حد ناخن ها می تواند بستر ناخن را در معرض عوامل خارجی قرار دهد و ممکن است باعث بلند کردن صفحه ناخن شود. ترومای ناخن اغلب مهم ترین علت اونیکولیز است.

**فشار:** استفاده از کفش های خیلی تنگ باعث می شود که پاها عرق کرده و ناخن های شست پا به مدت طولانی تحت فشار قرار گرفته و این حالت منجر به اونیکولیز



## درمان

اونیکولیز ناخن می تواند کاملا ناراحت کننده و دردناک باشد. در مواردی که عفونت همراه باشد درد به صورت حاد وجود دارد. ناخن مبتلا به اونیکولیز فعالیت فرد را مختل می کند و می تواند مشکلاتی را در خوردن (در انگشتان دست) و راه رفتن (در انگشتان پا) موجب شود. در صورت عدم درمان و اصلاح، اونیکولیز می تواند عفونی شود. با گذشت زمان آب، دبری های کراتین، اجرام و غبار در فضای ایجاد شده بین صفحه و بستر ناخن جمع شده و سپس باکتری ها، مخمرها و قارچ های مسبب عفونت به آن اضافه می شوند. منظره اونیکولیز سفید رنگ به رنگ زرد یا کرم در می آید. در اکثر موارد اونیکولیز موجب عفونت می شود. در صورت عدم درمان به موقع، اونیکولیز می تواند باعث ایجاد آبسه در بستر ناخن شده و گاه و بیگاه موجب خروج چرک شود و تمام ناحیه ناخن به مدت طولانی دردناک بماند.

درمان عمومی شامل بریدن بخش جداشده از بستر ناخن و خشک نگاه داشتن سطح زیر ناخن است. می توان از داروهای موضعی مثل تتنور ضد قارچ مایع که حاوی میکونازول است یا فلوکونازول خوراکی استفاده نمود. با توجه به این که به دنبال اونیکولیز فراوانی عفونت های ثانویه زیادتر می شود، تمیز نگاه داشتن ناخن قسمت مهمی از درمان است. غالبا در درمان از کورتیکواستروئیدهای موضعی استفاده می شود.

## بهداشت و پیشگیری

**کوتاه نگاه داشتن ناخن ها:** ناخن بلند آن را برای آسیب پذیری مستعد می کند. بهتر است قسمت بلند شده یا برآمده ناخن به دقت کوتاه شود. این عمل همچنین موجب می شود که اجرام و گرد و غبار در زیر قسمت برآمده ناخن رسوب نکند و در نتیجه از ایجاد اونیکولیز ناشی از قارچ ها، باکتری ها و مخمرها جلوگیری کند. کوتاه کردن ناخن باید طوری باشد که بستر ناخن در معرض هوا و عوامل خارجی قرار نگیرد. تا زمانی که ناخن به رشد خود ادامه می دهد آنتی بیوتیک ها، داروهای

آنالژزیک و سایر داروهای ضروری به پیشگیری از سایر علایم کمک می کنند.

**اجتناب از مواد شیمیایی آسیب رسان:** از مواد شیمیایی قوی و محصولات که موجب تحریک پوست در بستر ناخن می شوند اجتناب کنید. اگر در مورد لاک مورد استفاده خود تردید دارید بهتر است که استفاده از آن را متوقف کنید. هر گونه اثری از مواد آرایشی را از صفحه ناخن خود پاکسازی کنید.

**استفاده از کفش های راحت:** همانطور که گفته شد کفش های تنگ و چسبان می توانند به ناخن ها آسیب رساننده و باعث تعریق غیر ضروری پا شوند. باید از کفش های راحتی استفاده شود که فضای مناسبی بین انگشتان پا فراهم کند. هر گونه فشار باید از روی ناخن ها برداشته شود.

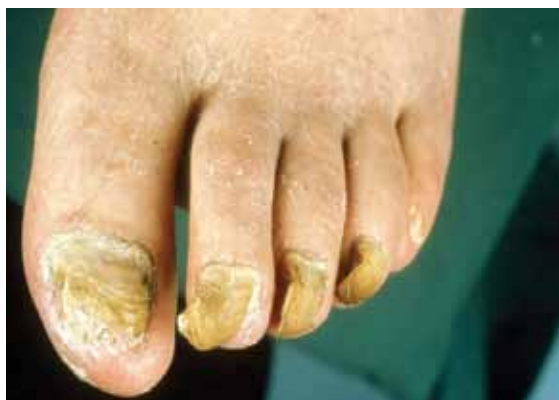**اجتناب از آب:** اونیکولیز مربوط به عفونت مخمری اغلب در افرادی دیده می شود که برای مدت های طولانی در آب قرار می گیرند. اگر امکان دوری از آب برای مدت طولانی وجود ندارد از عوامل خشک کننده پوست نظیر رنگ کاستلانی (castellani's paint) استفاده کنید. برای جلوگیری از عفونت مقدار کمی از آن را در اطراف ناخن های دست یا پا قرار دهید. اگر اونیکولیز مربوط به عفونت باشد علاوه بر نکات فوق باید از داروهای اختصاصی مربوطه نیز کمک گرفت.

## هیپر تروفی ناخن و اونیکوگریفوز Onychogryposis

در این گروه اختلالات، تروما تنها عامل سببی است و برخی موارد احتمالا علت تکاملی دارند ولی ضربه و پوشیدن کفش تنگ از علل مهم آن می باشند. ناخن ها ضخیم و در مقطع حلقوی هستند. دراونیکوگریفوز (نام دیگر آن عبارت است از onychogryposis) ناخن علاوه بر ضخیم شدن، به درون و زیر خود پیچ می خورد و شبیه شاخ قوچ (ram's horn nails) می شود. این بیماری بیشتر در ناخن شست پا دیده می شود ولی سایر ناخن های پا نیز مبتلا می شوند. به خودی خود یک بیماری نیست بلکه عمدتا در اثر سن بالا، ضربه به ناخن،

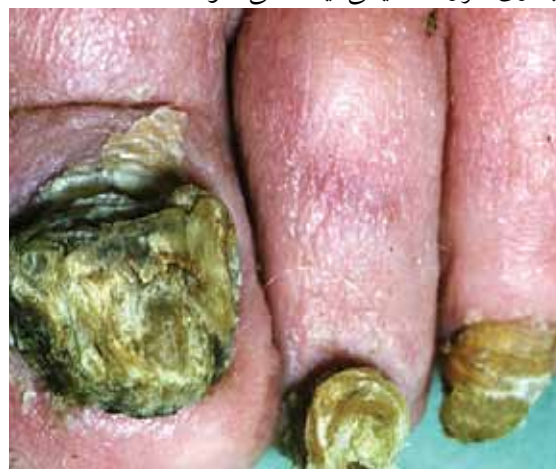

ترومای بیشتری در نتیجه کفش بر آن ها وارد می شود و آسیب حاصله فزون تر می گردد.

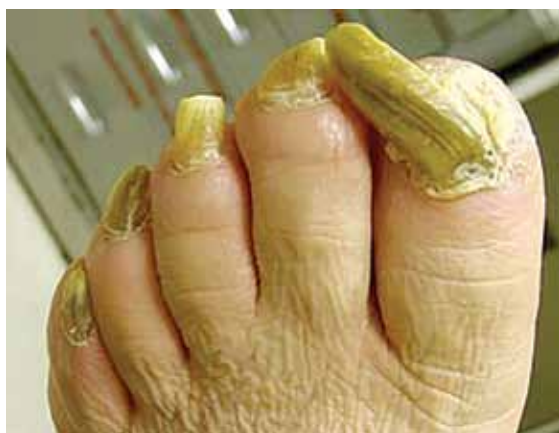

تصویر شماره ۱۱: اونیکوگریفوز ناخن های پا

عفونت قارچی و برخی بیماری ها از قبیل دیابت و نیز بیماری عروق محیطی ایجاد می شود.

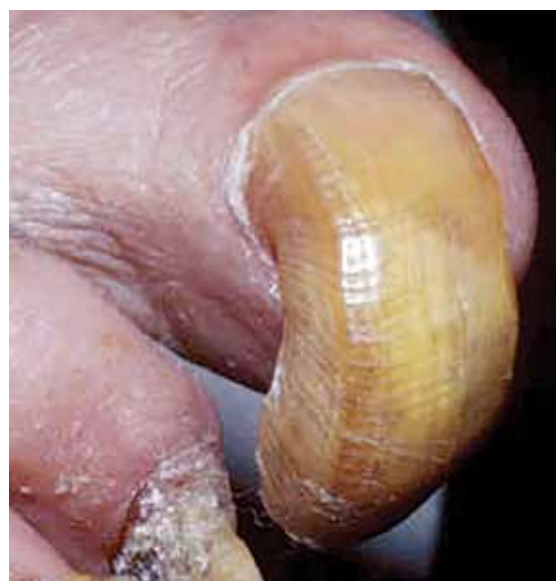

تصویر شماره ۹: اونیکوگریفوز ناخن های پا



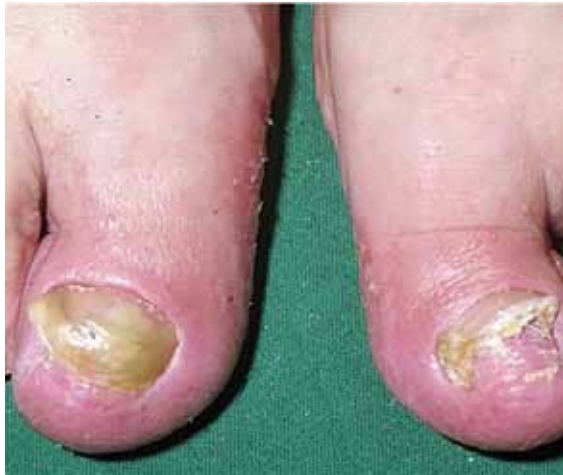تصویر شماره ۱۲: اونیکوگریفوز ناخن های پا

هیپرتروفی ناخن به معنی ضخیم شدن و افزایش طول ناخن است در حالی که اونیکوگریفوز به معنی خمیدگی ناخن و نیز مشابه شاخ قوچ شدن است. درمان مشکل بوده و می تواند رادیکال یا تسکینی باشد. در اشخاص مسن درمان تسکینی ارجح است و شامل بریدن منظم ناخن های گرفتار است که معمولاً توسط متخصص یا استفاده از ناخن گیر و سوهان یا یک اهر ماشینی بریده می شود. با شیوع کمتر، ناخن توسط بافت جوانه گوشتی حاصل از بستر ناخن در بر گرفته می شود و قطع آن سبب درد و خونریزی می گردد. در اشخاص جوان تر، ناخن ممکن است هر بار که رشد می نماید با عمل جراحی برداشته شود.

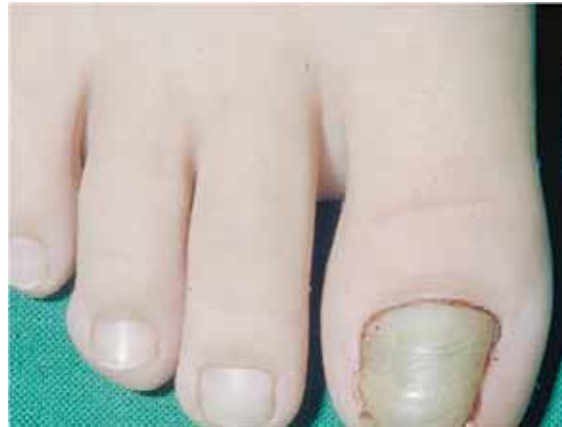

تصویر شماره ۱۰: اونیکوگریفوز ناخن شست پا

اونیکوگریفوز زمانی به نام ناخن نعل بند (Ostler's Nail) معروف بود زیرا برخی موارد در نتیجه آزار حاصل از لگد کردن اسب بر پای نعل بند، به هنگام نعل زدن اسب ایجاد می شده اند. ناخن ها ضخیم و خمیده می شوند و فوق العاده سخت بریده می شوند به طوری که بیمار آن را رها می کند. هر چه بیشتر رشد می کنند،



تصویر شماره ۱۴: هایپرتروفی همراه با دفرمیتی در ناخن شست پا



تصویر شماره ۱۳: هایپرتروفی ناخن شست پا

## References

- 1- <http://en.wikipedia.org/wiki/Onycholysis>
- 2- <http://www.nailsmag.com/article/81928/what-is-onycholysis?Page=2>
- 3- [http://www.internationaleczema-psoriasisfoundation.org/nail\\_psoriasis.php4](http://www.internationaleczema-psoriasisfoundation.org/nail_psoriasis.php4)
- 4- [www.nailsmag.com/article/97480/onychotrophia](http://www.nailsmag.com/article/97480/onychotrophia)
- 5- [www.thailabonline.com/nail.htm](http://www.thailabonline.com/nail.htm)
- 6- بیماری های ناخن تالیف پیترو. د. سمن، مترجم شهریار بقائی. انتشارات جهاد دانشگاهی دانشگاه علوم پزشکی ایران. چاپ اول. ۱۳۶۷.

