

# بیماری‌های ناخن: اونیکومایکوزیس


بخش هشتم

● دکتر محمد قهری

دکترای علوم آزمایشگاهی، PhD قارچ‌شناسی

استادیار دانشگاه امام حسین (ع)

[ghahri14@gmail.com](mailto:ghahri14@gmail.com)



## چکیده

تراشیده می‌شوند. قارچ از بالا به صفحه ناخن حمله می‌کند و این مسئله باعث می‌شود که سطح ناخن خشن، پودری و سفید شود. این فرم غالباً ناخن‌های بزرگ پا را مبتلا می‌سازد. لکه سفید در ابتدا نقطه‌ای بوده اما با گسترش عفونت تمامی سطح ناخن را در بر می‌گیرد. در این شکل از کچلی ناخن، برعکس فرم زیر ناخنی، میسلیموم به بالاترین قسمت صفحه ناخن محدود گشته و به ندرت قارچ به لایه‌های عمقی‌تر تهاجم دارد. میسلیموم های قارچی در این شکل از ضایعه پهن‌تر و بزرگ‌تر از میسلیموم‌هایی دیده می‌شود که در شکل کچلی زیر ناخنی دیده می‌شود و در اینجا میسلیموم‌ها به اشکالی شبیه استخوان‌های مچ دیده می‌شوند. این شکل از میسلیموم‌ها در قارچ‌های خاکزی و گاهی در درماتوفیت‌ها دیده می‌شود.

## اونیکومایکوز زیر ناخنی لبه خارجی و جانبی

این فرم بیشترین درصد کچلی‌های ناخن (تینا اونگیوم) را تشکیل می‌دهد. در این شکل از بیماری کراتین زیر ناخن درگیر شده و با پیشرفت عفونت، بستر ناخن و صفحه آن نیز گرفتار می‌شوند. ممکن است یک یا بیش از یک ناخن و یا همه ناخن‌ها مبتلا شوند. عفونت ابتدا به صورت هیپرکراتوز زیر ناخنی شروع شده و یک توده زرد مایل به خاکستری در زیر ناخن ایجاد می‌شود که موجب جدا شدن لبه آزاد ناخن می‌گردد و در نهایت به ماتریکس ناخن می‌رسد.

اونیکومایکوزیس عفونت قارچی ناخن و علت اکثر بیماری‌های آن است. ۱۸ تا ۴۰ درصد تمام تغییرات ناخنی و ۳۰ درصد از تمامی عفونت‌های قارچی را اونیکومایکوزیس تشکیل می‌دهد. نسبت بروز اونیکومایکوزیس بین ۲۰ تا ۳۱ درصد متغیر است و ۱٫۵٪ بیماران جدیدی که به مراکز بیماری‌های پوست مراجعه می‌کنند از اونیکومایکوزیس رنج می‌برند. فاکتورهای مساعد کننده مختلفی وجود دارد که از آن جمله، ضربه و آسیب به ناخن‌ها، سن بالای ۶۰ سال، مصرف دخانیات، دیابت نوع ۱ و ۲، اختلالات گردش خون مانند بیماری عروق محیطی، اختلالات سیستم ایمنی مانند عفونت با ویروس HIV را می‌توان نام برد. افزایش ضخامت ناخن، ناخن ناهموار و شکننده و بریده بریده، ناخن تغییر رنگ یافته و بد منظره و بالاخره احساس درد در انگشت دست یا پا هنگام فعالیت‌های معمولی روزانه از علائم معمول اونیکومایکوزیس می‌باشند. اونیکومایکوزیس توسط درماتوفیت‌ها، مخمرها و کپک‌ها ایجاد می‌شود. تشخیص اونیکومایکوزیس براساس تاریخچه بیماری، معاینه فیزیکی و بررسی‌های تشخیصی (آزمایشگاهی) صورت می‌گیرد.

## اشکال مختلف بالینی اونیکومایکوزیس

### اونیکومایکوز سفید سطحی

لکه‌های سفید گچی متمایزی در سطح صفحه ناخن ایجاد می‌شود و این لکه‌ها به راحتی از سطح صفحه ناخن



## اونیکومایکوز زیر ناخنی پروکسیمال

موجب ایجاد یک لکه سفید که در زیر کوتیکول چین پروکسیمال ناخن ظاهر می‌شود و به سمت انتهای ناخن گسترش می‌یابد. این شکل از کچلی ناخن برخلاف اشکال قبلی نادر است. ضایعات از قسمت اپونشیوم (بسط لایه شاخی پوست در روی ناخن) و بخش انتهایی صفحه ناخن به صورت لکه‌های سفید مایل به زرد شروع شده سپس به آهستگی صفحه ناخن و لانولا (هلالی کوچک، ناحیه سفید قاعده ناخن) را گرفتار کرده و با رشد ناخن این لکه‌ها نیز جابجا می‌شوند.

## اونیکومایکوز کاندیدائی

با عفونت اطراف ناخن شروع می‌شود و چین‌های اطراف ناخن قرمز رنگ و ملتهب می‌شود و سپس باعث اونیکولیز، حالت کاذب چماقی شدن و فشار عرضی بر صفحه ناخن می‌گردد. عفونت ناخن در اثر کاندیدا آلبیکنس نسبت به سایر قارچ‌ها عفونت حادث‌تری است و غالباً چرک دار می‌باشد و تمایل دارد که چین‌های پروکسیمال و جانبی ناخن را درگیر کند.

## اونیکومایکوز توتال دیستروفیک

به صورت صفحه ناخن خرد شده و از هم پاشیده شده مشاهده می‌شود. معمولاً یا به صورت یک عفونت اولیه بروز می‌کند و یا مرحله نهایی انواع مختلف اونیکومایکوزیس می‌تواند باشد. انواع طرح‌های کلینیکی فوق و زیر گروه‌های آن‌ها ممکن است با یکدیگر همپوشانی (overlap) داشته باشند. عفونت‌های قارچی همراه سطوح کف دست و کف پا نیز ممکن است دیده شوند.

**واژه‌های کلیدی:** دیستروفی ناخن، بیماری ناخن، اونیکومایکوز، اونیکودیستروفی، کچلی ناخن، بیماری قارچی ناخن، ناهنجاری ناخن

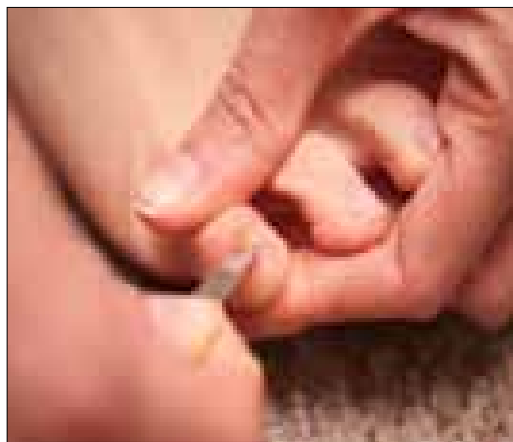## اونیکومایکوزیس

اونیکومایکوزیس عفونت قارچی ناخن و علت اکثر بیماری‌های آن است. ۱۸ تا ۴۰ درصد تمام تغییرات ناخنی و ۳۰ درصد از تمامی عفونت‌های قارچی را اونیکومایکوزیس

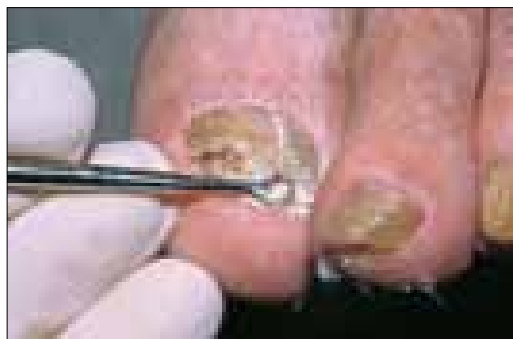تشکیل می‌دهد. نسبت بروز اونیکومایکوزیس بین ۲۰ تا ۳۱ درصد متغیر است و ۱٫۵٪ بیماران جدیدی که به مراکز بیماری‌های پوست مراجعه می‌کنند از اونیکومایکوزیس رنج می‌برند. عوامل خطر ساز و یا فاکتورهای مساعد کننده مختلفی وجود دارد که از آن جمله می‌توان از ضربه و آسیب‌های ناخن، سن بالای ۶۰ سال، مصرف دخانیات، دیابت نوع ۱ و ۲، اختلالات گردش خون مانند بیماری عروق محیطی، اختلالات سیستم ایمنی مانند عفونت با ویروس HIV نام برد. اونیکومایکوزیس می‌تواند یک یا چند ناخن را مبتلا کند. افزایش ضخامت ناخن طوری که کوتاه کردن آن مشکل شود، ناخن ناهموار و شکننده و بریده بریده، ناخن تغییر رنگ یافته و بد منظره و بالاخره احساس درد در انگشت دست یا پا هنگام فعالیت‌های معمولی روزانه از علائم معمول اونیکومایکوزیس می‌باشند. اونیکومایکوزیس توسط درماتوفیت‌ها، مخمرها و کپک‌ها ایجاد می‌شود. بنابراین اونیکومایکوزیس یک لفظ عمومی است و به عفونت‌های درماتوفیتی و غیر درماتوفیتی صفحه ناخن اطلاق می‌گردد. به صورت اختصاصی به عفونت‌های ناشی از قارچ‌های درماتوفیتی مربوط به ناخن، کچلی ناخن یا *Tinea unguium* می‌گویند. ناخن‌های دست عموماً توسط درماتوفیت‌ها و ناخن‌های پا توسط درماتوفیت‌ها، مخمرها و سایر قارچ‌های رشته‌ای غیر درماتوفیتی مورد هجوم قرار می‌گیرند. بین ۱٫۵ تا ۶ درصد موارد اونیکومایکوزیس توسط قارچ‌های کپکی غیر درماتوفیتی ایجاد می‌شوند.

تشخیص اونیکومایکوزیس براساس تاریخچه بیماری، معاینه فیزیکی و بررسی‌های تشخیصی (آزمایشگاهی) است. بیماران مبتلا به اونیکومایکوزیس اغلب از تغییر رنگ ناخن، شکنندگی آن یا ضخیم شدن صفحه ناخن شکایت دارند. ناخن‌های تغییر شکل یافته می‌تواند موجب درد و حالت خجالت و شرمساری بیمار در بین جمع شود. یافته‌های مشخصه (characteristic) در معاینه فیزیکی شامل خطوط و رگه‌های طولی (longitudinal streaks) سفید/زرد یا نارنجی/قهوه‌ای در صفحه ناخن (درماتوفیتوما) و برای اونیکومایکوزیس کاملاً اختصاصی است. یافته‌های کلینیکی غیر اختصاصی شامل اونیکولایزیس، هایپرکراتوز

زیر ناخن و ضخیم شدن صفحه ناخن است.




تراشیدن از نسج هیپرکراتینیزه زیر صفحه ناخن

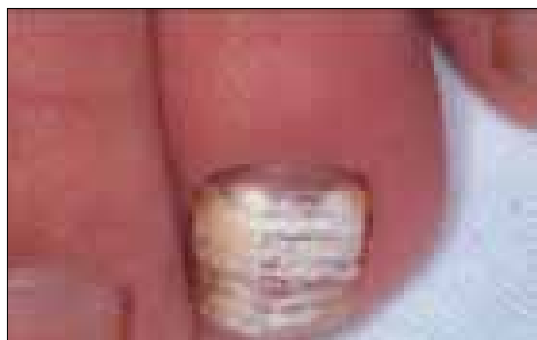

تراشیدن از نسج هیپرکراتینیزه زیر صفحه ناخن

تشخیصی مربوط به تهاجم عمقی به صفحه ناخن عبارتند از: ناتوانی در پاک شدن تغییر رنگ به وسیله تراشیدن ناخن و ابتلاء کلینیکی صفحه ناخن در ناحیه چین پروکسیمال. این فرم که به لکونیشیای قارچی نیز موسوم است غالباً ناخن‌های بزرگ پارامبتلامی‌سازد. در صفحه ناخن لکه سفید رنگ کدری ظاهر می‌شود. این لکه در ابتدا نقطه‌ای بوده اما با گسترش عفونت تمامی سطح ناخن را در بر می‌گیرد. در این شکل از کچلی ناخن، برعکس فرم زیر ناخنی، میسلیوم به بالاترین قسمت صفحه ناخن محدود گشته و به ندرت قارچ به لایه‌های عمقی‌تر تهاجم دارد. میسلیوم‌های قارچی در این شکل از ضایعه پهن‌تر و بزرگ‌تر از میسلیوم‌هایی دیده می‌شود که در شکل کچلی زیر ناخنی دیده می‌شود و در اینجا میسلیوم‌ها به اشکالی شبیه استخوان‌های مچ دیده می‌شوند. این شکل از میسلیوم‌ها در قارچ‌های خاکزی و درماتوفیت‌ها موقع استفاده ساپروفیتی از کراتین دیده می‌شوند. توده‌های هایفی کج و معوج و آرتروکونیدی‌های با اشکال نامنظم اغلب در حالات ساپروفیتیک قارچ دیده می‌شوند و همانطور که گفته شد این اشکال بر خلاف شکل آن‌ها در کچلی زیر ناخن می‌باشد.



نمای شماتیک انواع بالینی اونیکومایکوز



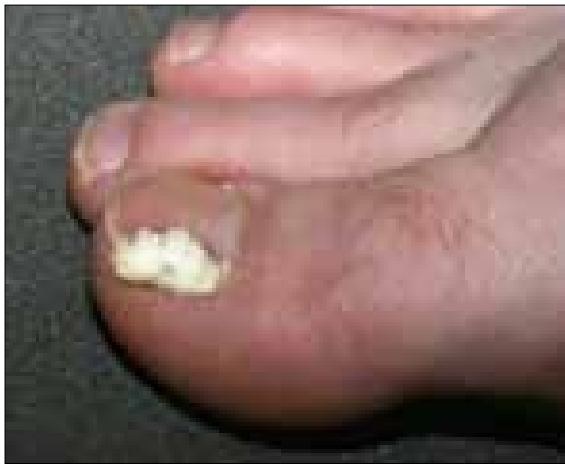اونیکومایکوز سفید سطحی در اثر تریکوفیتون روبروم

### اشکال مختلف بالینی اونیکومایکوزیس

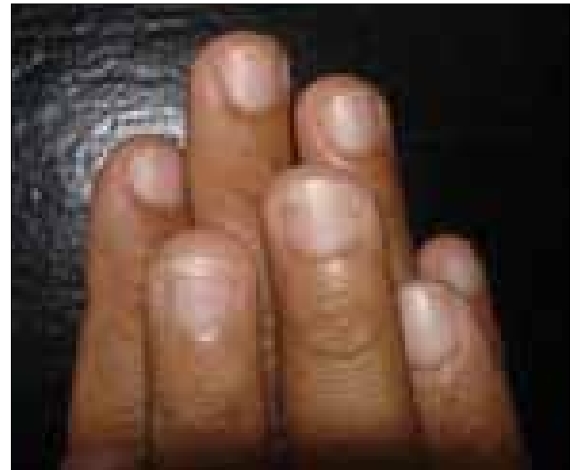#### اونیکومایکوز سفید سطحی (طرح WSO) White Superficial Onychomycosis

یک واریان خوب شناخته شده از عفونت قارچی ناخن است. لکه‌های سفید گچی متمایزی در سطح صفحه ناخن ایجاد می‌شود و این لکه‌ها به راحتی از سطح صفحه ناخن تراشیده می‌شوند. قارچ از بالا به صفحه ناخن حمله می‌کند و این امر باعث می‌شود که سطح ناخن خشن، پودری و سفید شود. شایع‌ترین عامل قارچی مسبب تریکوفیتون منتاگروفایتیس است اما تریکوفیتون روبروم و سایر قارچ‌ها نیز ممکن است این حالت را ایجاد کنند. ممکن است نفوذ عمقی به صفحه ناخن ایجاد شود که از لحاظ درمان اهمیت دارد (یعنی عوامل خوراکی مورد نیاز است). کلیدهای

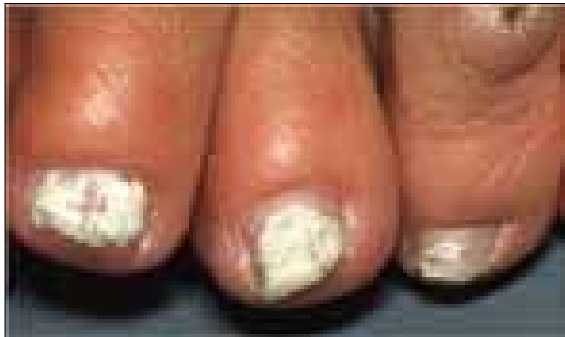




اونیکومایکوز سفید سطحی و درگیری چین طرفی ناخن



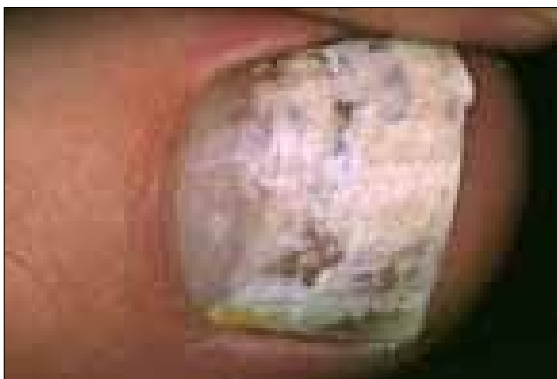اونیکومایکوز سفید سطحی



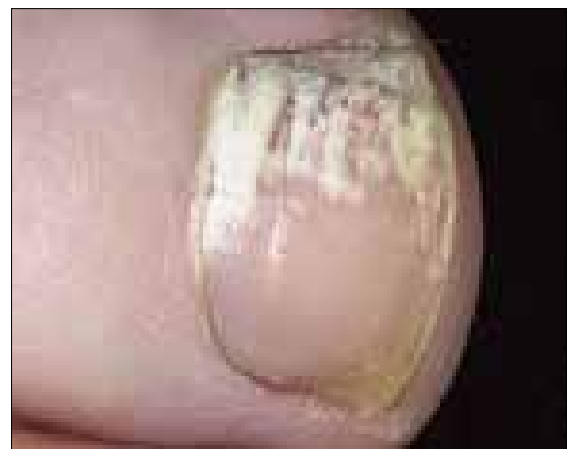اونیکومایکوز سفید سطحی



اونیکومایکوز سفید سطحی

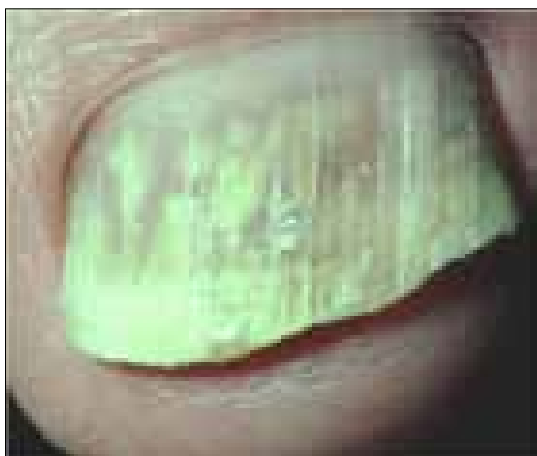

اونیکومایکوز سفید سطحی در قسمت دیستال ناخن



اونیکومایکوز سفید سطحی

چنین نفوذ عمقی در ناخن می‌تواند در عفونت‌های ناخن در اثر کپک‌هایی مثل فوزاریوم، آسپرژیلوس و یا در عفونت‌های ناخن به وسیله تریکوفیتون روبروم در بچه‌ها



و در بیماران HIV مثبت دیده شود. نمونه برداری در این شکل از بیماری ناخن شامل تراشیدن از سطح لکه‌های سفید در سطح ناخن است.

### اونیکومایکوز زیر ناخنی لبه خارجی و جانبی (طرح DLSO) Distal Lateral Subungual Onychomycosis

شایع‌ترین نوع اونیکومایکوز است و به صورت اونیکولیز دیستال خودش را نشان می‌دهد. همچنین هایپرکراتوزیس زیر ناخنی، ضخیم شدن صفحه ناخن، تغییر رنگ به طرف زرد تا قهوه‌ای از دیگر علائم آن است. در ناخن‌های دست هایپرکراتوز می‌نیمال با اونیکولیز آشکار ممکن است ایجاد شود.

#### اونیکومایکوز زیر ناخنی لبه خارجی و جانبی

این فرم بیشترین درصد کچلی‌های ناخن (تینا اونگیوم) را تشکیل می‌دهد. در این شکل از بیماری کراتین زیر ناخن مبتلا شده و با پیشرفت عفونت، بستر ناخن و صفحه آن نیز گرفتار می‌شوند. ممکن است یک یا بیش از یک ناخن و یا همه ناخن‌ها مبتلا شوند. عفونت ابتدا به صورت هایپرکراتوز زیر ناخنی شروع شده و یک توده زرد مایل به خاکستری در زیر ناخن ایجاد می‌شود که موجب جدا شدن لبه آزاد ناخن می‌گردد و در نهایت به ماتریکس ناخن رسیده و دو شکل کلینیکی خاص ایجاد می‌کند:

۱- ضخیم شدن ناحیه زیر ناخن که در این حالت صفحه ناخن از جا بلند می‌شود (pachonychia). این فرم را باید از pachonychia congenital که یک اختلال ارثی اتوزومال غالب و نادر است تمیز داد، در این اختلال مادرزادی هایپرتروفی بستر ناخن و کراتینیزاسیون غیرطبیعی پوست و غشاءهای مخاطی دیده می‌شود.

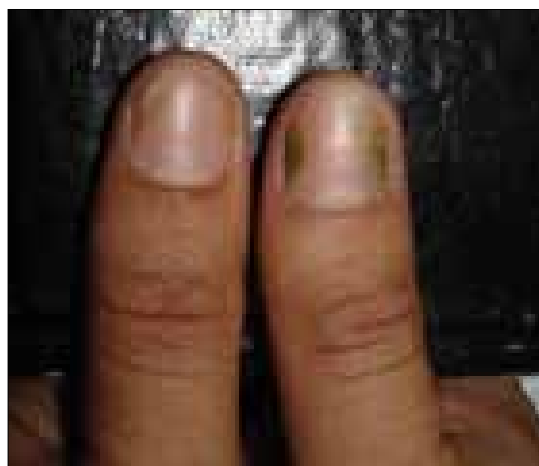
۲- جدا شدن صفحه ناخن از بستر خود و خرد شدن آن (onycholysis). بر حسب نوع عامل بیماری زا عفونت ممکن است توسعه یابد. حاشیه ناخن خرد و نامنظم شده و ممکن است به رنگ زرد تا قهوه‌ای تیره درآید.

اونیکولیز دارای علل متعددی است و با توجه به این مسئله به صورت زیر طبقه بندی می‌شود:

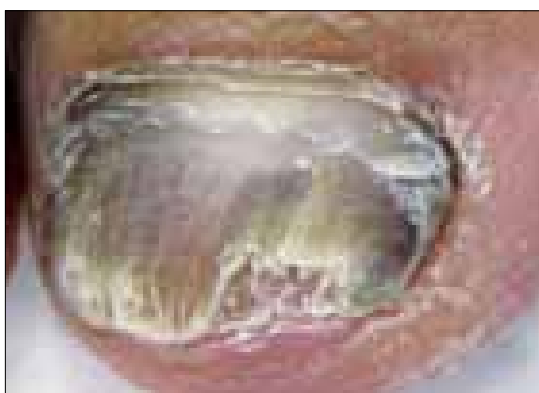۱- ضربه یا تماس با مواد محرک  
۲- بیماری‌های پوستی مانند پسوریازیس، درماتیت،

لیکن پلان

۳- عفونت‌ها مثل قارچ‌ها، باکتری‌ها و زگیل‌ها (عوامل ویروسی)



#### اونیکومایکوز زیر ناخنی لبه خارجی و جانبی

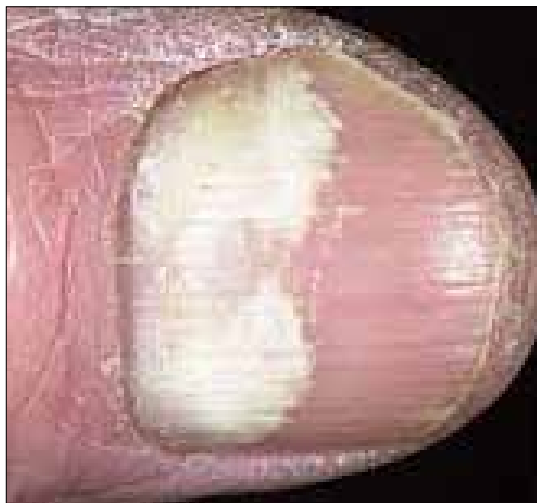

#### اونیکومایکوز زیر ناخنی لبه خارجی و جانبی

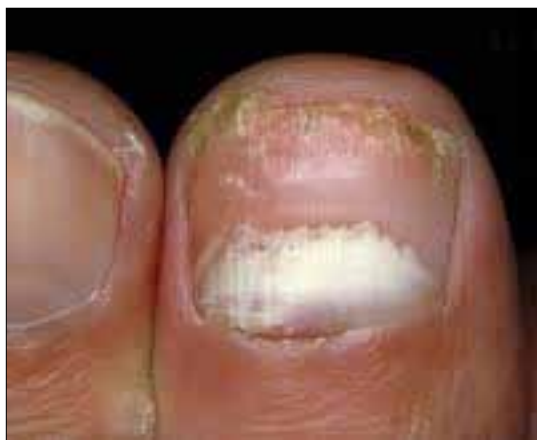



اونیکومایکوز زیر ناخنی پروکسیمال



اونیکومایکوز زیر ناخنی پروکسیمال



اونیکومایکوز زیر ناخنی پروکسیمال

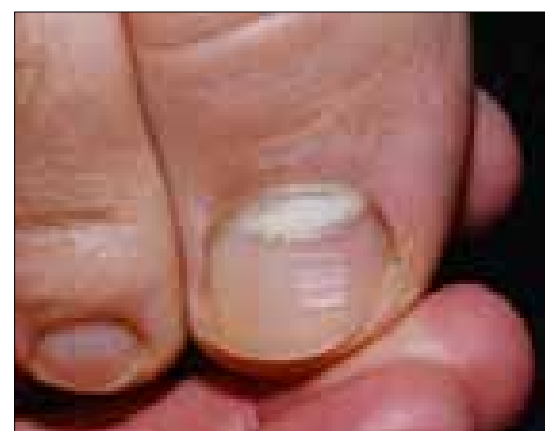
- ۴- داروها مثل تتراسیکلین و ۸- متوکسی پسورالن
- ۵- نئوپلاسم ها مانند کارسینومای اسکواموس سل
- ۶- بیماری‌های سیستمیک مانند بیماری رایترو یا

بیماری تیروئید

به طور کلی این فرم از کچلی ناخن اگر درمان نشود به اونیکولیز کامل ناخن خواهد انجامید و تمامی صفحه و بستر ناخن از بین می‌رود. این شکل بیشتر در ناخن پا دیده می‌شود. ناخن‌های جدید که رشد می‌کنند نیز خرد و شکننده و نهایتاً به شکل چوب کرم خورده در می‌آیند. نمونه برداری برای آزمایش‌های میکروسکوپی و کشت در این فرم از بیماری، به وسیله تراشیدن از نسج هیپرکراتینیزه زیر صفحه ناخن انجام می‌گیرد.

### اونیکومایکوز زیر ناخنی پروکسیمال (طرح PSO) Proximal Subungual Onychomycosis

موجب ایجاد یک لکه سفید که در زیر کوتیکول چین پروکسیمال ناخن ظاهر می‌شود و به سمت انتهای ناخن (distally) گسترش می‌یابد. این شکل از کچلی ناخن برخلاف اشکال قبلی نادر است. ضایعات از قسمت eponychium (بسط لایه شاخی پوست در روی ناخن) و بخش انتهایی صفحه ناخن به صورت لکه‌های سفید مایل به زرد شروع شده سپس به آهستگی صفحه ناخن و lunula (هلالی کوچک، ناحیه سفید قاعده ناخن) را گرفتار کرده و با رشد ناخن این لکه‌ها نیز جابجا می‌شوند.

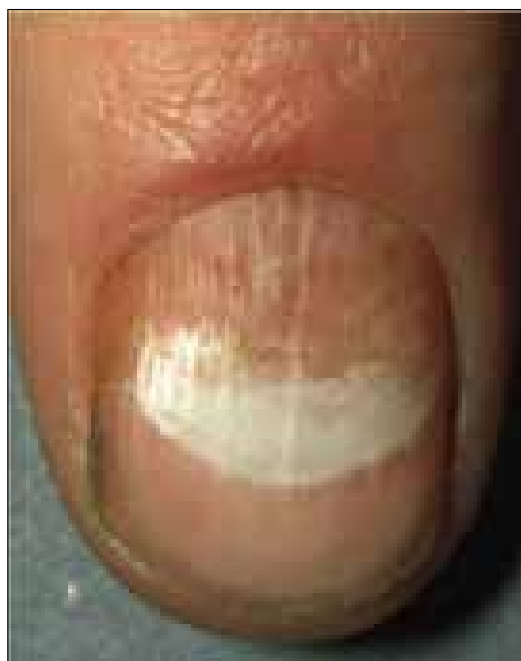

اونیکومایکوز زیر ناخنی پروکسیمال

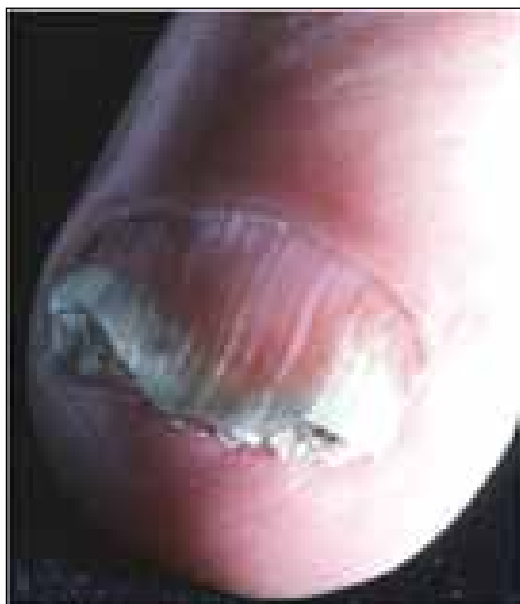نمونه برداری در این نوع از اونیکومایکوزیس از سطوح لکه‌ای و دبری‌های موجود در چین پروکسیمال یا جانبی و طرفی ناخن انجام می‌گیرد.

### اونیکومایکوز کاندیدائی *Candida Onychomycosis*

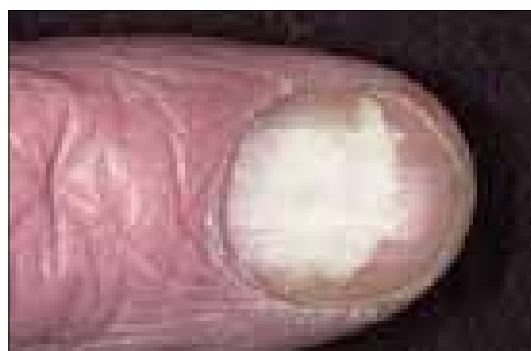با عفونت اطراف ناخن (paronychia) شروع می‌شود و چین‌های اطراف ناخن قرمز رنگ و ملتهب می‌شود و سپس باعث اونیکولیز، حالت کاذب چماقی شدن و فشار عرضی بر صفحه ناخن می‌گردد. عفونت ناخن در اثر کاندیدا آلبیکنس نسبت به سایر قارچ‌ها عفونت حادتری است و غالباً چرکدار (purulent) می‌باشد و تمایل دارد که چین‌های پروکسیمال و جانبی ناخن را درگیر کند.



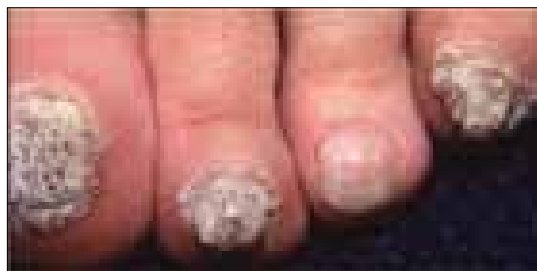
اونیکومایکوز زیر ناخنی پروکسیمال



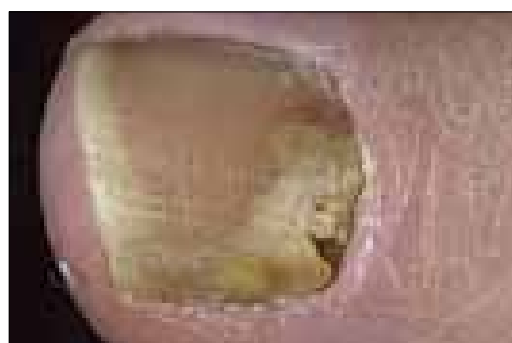
اونیکومایکوز کاندیدائی



اونیکومایکوز زیر ناخنی پروکسیمال



اونیکومایکوز کاندیدائی در بیماری کاندیدیازیس موکو کوتانیوس مزمن



اونیکومایکوز زیر ناخنی پروکسیمال و درگیری چین پروکسیمال



**Lateral Onychomycosis**: یک خط یا نوار باریک به رنگ سفید یا زرد مات در یک طرف ناخن (نزد یکی از چین‌های طرفی ناخن) ظاهر می‌شود.

**Subungual Hyperkeratosis**: در زیر صفحه ناخن پوسته ریزی دیده می‌شود.

**Distal Onychomycosis**: انتهای ناخن برآمده می‌شود و از بستر خود جدا می‌شود. لبه‌های آزاد آن اغلب ترد و شکننده شده و فرو می‌ریزد.

**Superficial White Onychomycosis**: تکه‌ها یا لکه‌ها و گودال‌های سفید رنگ بر روی سطح خارجی (فوقانی) ناخن ظاهر می‌شود.

**Proximal Onychomycosis**: نقاط زرد رنگ بر روی ماهک ناخن (لانولا) ظاهر می‌شود.

**Onychoma or Dermatophytoma**: یک ناحیه لوکالیزه و ضخیم از عفونت در صفحه ناخن ایجاد می‌شود.

**Complete Destruction of the Nail**: تخریب کامل صفحه ناخن

### تشخیص افتراقی

اونیکومایکوز را باید از سایر بیماری‌های ناخن بتوان تشخیص داد. مهم‌ترین این دسته از بیماری‌ها شامل عفونت‌های باکتریال به ویژه عفونت‌های ناشی از سودوموناس آئروژینوزا است که ناخن را به رنگ سبز یا سیاه درمی‌آورد. از سایر بیماری‌های ناخن می‌توان پسوریازیس، لیکن پلان، اگزما یا درماتیت، زگیل‌های ویروسی، اونیکولیز و اونیکوگریفوز (که در آن صفحه ناخن ضخیم شده و نسج هیپرکراتوزه در زیر صفحه ناخن نیز ظاهر می‌شود و پوسته‌ریزی دارد) را نام برد.

با توجه به این که درمان اونیکومایکوزیس ناشی از مخمرها و کپک‌های غیر درماتوفیتی از درمان تینه‌آ اونگیوم متفاوت است بنابراین تشخیص علت اتیولوژیک اونیکومایکوزیس ضروری است.

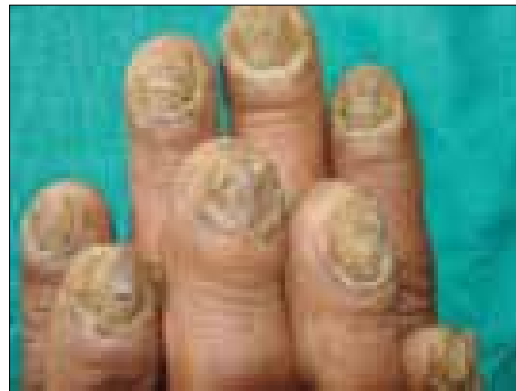### References

- 1- بیماری‌های ناخن تألیف پیترو. د. سمن، مترجم شهریار بقائی. انتشارات جهاد دانشگاهی دانشگاه علوم پزشکی ایران. چاپ اول. ۱۳۶۷
  - 2- تشخیص و درمان بیماری‌های پوست. تألیف توماس پی. هبیب. چاپ اول. سال ۱۳۸۶. انتشارات ارجمند
- 3- Types of onychomycosis. *Cutis*. 2001 Aug; 68(2 suppl): 4-7.

در صورت درگیری پوست اطراف ناخن از تراشه‌های پوستی آن‌ها نمونه برداری انجام می‌گیرد. از نسج هیپرکراتینیزه شده زیر صفحه ناخن و صفحه دیستروفیک و ضخیم شده ناخن نیز نمونه برداری انجام می‌شود.

### اونیکومایکوز توتال دیستروفیک (طرح TDO) Total Dystrophic Onychomycosis

به صورت صفحه ناخن خرد شده و از هم پاشیده شده (crumbled nail plate) خودش را نشان می‌دهد، معمولاً یا به صورت یک عفونت اولیه بروز می‌کند و یا مرحله نهائی انواع مختلف اونیکومایکوزیس می‌تواند باشد. انواع طرح‌های کلینیکی فوق و زیرگروه‌های آن‌ها ممکن است با یکدیگر همپوشانی (overlap) داشته باشند. عفونت‌های قارچی همراه (concomitant) سطوح کف دست و کف پا به ویژه با طرح DLSO ممکن است دیده شوند. از ناخن هیپرکراتینیزه شده و نسج هیپرکراتینیزه زیر ناخن و چین‌های اطراف ناخن می‌توان نمونه برداری انجام داد.



### اونیکومایکوز توتال دیستروفیک

اونیکومایکوزیس از نظر بالینی به صورت دیگری نیز طبقه‌بندی شده است که به صورت خلاصه در زیر شرح داده می‌شود: