

بیماری‌های ناخن: پسوریازیس ناخن

● دکتر محمد قهری

دکترای علوم آزمایشگاهی، PhD قارچ شناسی

استادیار دانشگاه امام حسین (ع)

ghahri14@gmail.com



□ خلاصه

پسوریازیس وولگاریس یک بیماری التهابی مزمن و شایع، با سبب شناسی نامعلوم است. این اختلال پوست، ناخن و مفاصل را درگیر می‌کند. چندین شکل بالینی مشخص از این بیماری وجود دارد که شایع‌ترین فرم بالینی آن پلاک‌های پوسته دهنده مزمنی است که آرنج‌ها، زانو‌ها و پوست سر را درگیر می‌کند. بیماری در هر دو جنس دیده می‌شود و در هر سنی می‌تواند شروع شود. گرفتاری ناخن در پسوریازیس شایع است و در یک سوم تا نیمی از موارد این بیماری دیده می‌شود. یافته‌های بالینی در پسوریازیس ناخنی متغیر هستند و بستگی به این دارند که کدام نواحی خاص از ماتریکس ناخن درگیر شده باشند. از جمله علائم شایع پسوریازیس ناخن، سوراخ سوراخ شدن صفحه ناخن می‌باشد. تغییر رنگ ناخن به زرد تا قرمز قهوه‌ای و یا جدا شدن ناخن از بستر آن نیز ممکن است دیده شود. از علائم دیگر حالت شبیه قطره روغن است که در صفحه ناخن مشاهده می‌شود. گاهی اوقات نیز لکونیشیا یا سفید شدن قسمتهایی از سطح ناخن مشاهده می‌شود. همچنین هایپرکراتوز زیر صفحه ناخن در قسمت دیستال آن در پسوریازیس ناخن معمولاً قابل مشاهده است.

کلمات کلیدی: بیماری‌های ناخن، اختلالات ناخن، اونیکودیستروفی، اونیکولیز، بدشکلی‌های ناخن
پسوریازیس وولگاریس یک بیماری پاپولواسکواموس التهابی، مزمن و شایع، با سبب شناسی نامعلوم و ناشی از

غیرطبیعی بودن عملکرد/روابط لنفوسیت‌های T است. این اختلال پوست، ناخن و مفاصل را درگیر می‌کند. چندین شکل بالینی مشخص از این بیماری وجود دارد که شامل انواع پلاکی، خالدار، معکوس، پوسچولار و اریترودرمیک می‌باشند. شایع‌ترین فرم بالینی این بیماری پلاک‌های پوسته دهنده مزمنی است که آرنج‌ها، زانو‌ها و پوست سر را درگیر می‌کند. بیماری در هر دو جنس دیده می‌شود و در هر سنی می‌تواند شروع شود ولی شروع در سنین پایین‌تر حاکی از سیر بالینی شدیدتر و بی‌ثبات‌تری است. سن شروع در سال‌های دهه ۲۰ به حداکثر می‌رسد و مجدداً در اواخر دهه ۵۰ افزایش می‌یابد. عواملی که ممکن است پسوریازیس را تشدید کند عبارتند از عفونت با ویروس نقص‌ایمنی انسانی، تروماهای فیزیکی (پدیده کوبرنر)، عفونت‌ها (استرپتوکوک و کاندیدا)، داروها (لیتیوم، مسدود کننده‌های بتا، داروهای ضد مالاریا و قطع مصرف کورتیکواستروئیدها) و نیز فصل زمستان.

□ تغییرات ناخن در پسوریازیس

یافته‌های بالینی در پسوریازیس ناخنی متغیر هستند و بستگی به این دارند که کدام نواحی خاص از ماتریکس ناخن درگیر شده باشند. گرفتاری ناخن در پسوریازیس شایع است و در یک سوم تا نیمی از موارد این بیماری دیده می‌شود. ولی چنانچه طول دوره زندگی بیمار را در نظر بگیریم ۹۰-۸۰٪ بیماران گرفتاری ناخن پیدا خواهند کرد.



از طرف دیگر ممکن است پسوریازیس فقط با گرفتاری ناخن تظاهر کند. در کودکان گرفتاری ناخن کمتر است. در صورت گرفتاری ناخن، سطح ناخن ناهموار، موج دار و دارای فرورفتگی‌های ریز فراوان می‌شود. تغییر رنگ ناخن به زرد تا قرمز قهوه‌ای و یا جدا شدن ناخن از بستر نیز ممکن است دیده شود.

□ پسوریازیس ناخن

معمولاً حدود ۱ تا ۳ درصد جمعیت مبتلا به پسوریازیس هستند که ۱۰ تا ۵۵٪ آن‌ها دچار پسوریازیس ناخن می‌باشند. از طرف دیگر ۹۵٪ افرادی که پسوریازیس ناخن دارند به طور همزمان در سایر نواحی پوستی خود نیز دارای ضایعات این بیماری هستند.

□ علائم پسوریازیس ناخن

تغییرات ناخن در پسوریازیس دارای فرم‌های مرفولوژیک بسیار زیادی است. یک یا چند ناخن ممکن است مبتلا شوند. هنگامی که پسوریازیس ماتریکس ناخن را درگیر می‌کند، کج و کوله شدن و اعوجاج صفحه ناخن رخ می‌دهد. * سوراخ سوراخ شدن (pitting): سوراخ‌ها و نقاط فرورفته در روی ناخن یک علامت کلاسیک و شایع‌ترین علامت است. ممکن است کوچک و به تعداد کم بوده و یا با درگیری تمام ناخن‌ها تظاهر کند. این ضایعات در اثر نقص متناوب رشد در ماتریکس به وجود آمده و در واقع به علت احتباس هسته در قسمت‌هایی از کراتین ناخن است که این قسمت‌ها ضعیف‌تر بوده و با ریزش خود ایجاد فرورفتگی می‌کنند. به هر حال سوراخ سوراخ شدن صفحه ناخن از انواع تایپیکال پسوریازیس ناخن است که مربوط به پاراکراتوز در صفحه ناخن می‌باشد که در ماتریکس پروکسیمال تشکیل می‌شود و همان طور که ناخن رشد می‌کند از قسمت چین ناخنی پروکسیمال ناحیه پاراکراتوتیک ریزش کرده (مشابه ریزش پوسته‌ها از پوست) و نتیجه‌اش باقی ماندن حفره یا گودال در صفحه ناخن می‌باشد.

* ضخیم شدن صفحه ناخن

* ظاهر یا نمای زرد مایل به قرمز در زیر ناخن، تغییر رنگ ناخن به رنگ زرد یا قهوه‌ای که از زیر کوتیکول شروع

شده جلو می‌رود به طوری که ناخن کدر و ناهموار می‌گردد.

* خطوط افقی در عرض ناخن

* لکه‌های سفید در زیر ناخن یا لکونیشیا که مربوط به گرفتاری نیمی از ماتریکس ناخن به وسیله بیماری پسوریازیس است.

* ناخن‌های شل

* خطوط سیاه کوچک افقی در زیر ناخن

* پوست ضخیم شده در زیر ناخن (هایپرکراتوز زیر صفحه ناخن)

* قرمزی در ناحیه ماهک ناخن

* اونیکولیز (جدا شدن نامنظم قسمت دیستال صفحه ناخن از بستر زیر آن) که شاید بتوان گفت شایع‌ترین علت آن پسوریازیس است. این حالت به علت اپی تلیوم هایپرپرولیفراتیو در بستر ناخن رخ می‌دهد. درجه هایپرکراتوز زیر ناخنی ممکن است دراماتیک باشد و ممکن است منجر به جدا شدن صفحه ناخن یا خرد و متلاشی شدن آن شود.

* ترد و شکننده بودن و خرد شدن ناخن

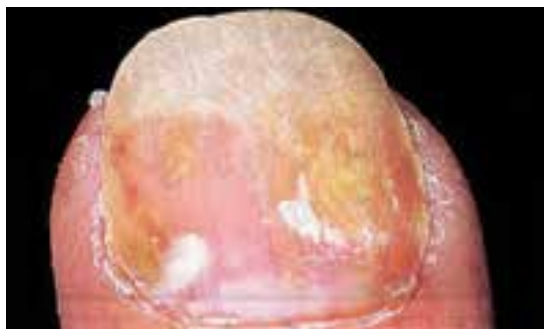
* ضایعات لکه روغنی یا نشانه قطره روغن: لکه‌هایی به رنگ زرد مایل به قهوه‌ای هستند که در تمام سطح ناخن دیده می‌شوند. این ضایعات در بستر ناخن ایجاد می‌شوند و از طریق صفحه ناخن به شکل یک منظره مشخصه زرد رنگ مشاهده می‌شوند. به طور بسیار شایع‌تری این علامت هنگامی که فرآیند بیماری خیلی فعال است دیده می‌شود. * پسوریازیس بستر ناخن سبب تجمع سرم و بقایای پوسته‌ها در زیر صفحه ناخن می‌شود.

* خونریزی splinter که در صفحه ناخن دیده می‌شود از پرولیفراسیون کاپیلری در درم پاپیلاری بستر ناخن منشاء می‌گیرد.

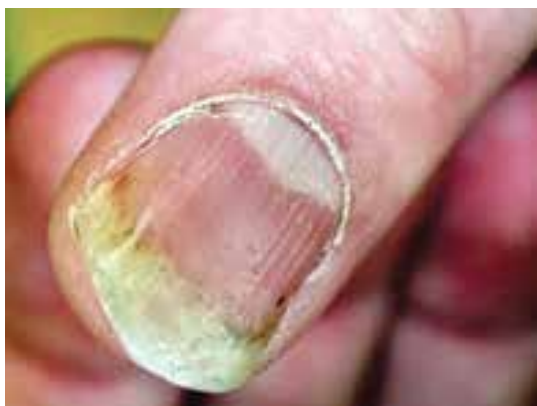* در بیمارانی که گرفتاری ناخن دارند آتروپاتی پسوریاتیک بیش از آن‌هایی که ناخن نرمال دارند دیده می‌شود ولی ارتباطی بین آتروپاتی بند دیستال و گرفتاری همان ناخن وجود ندارد.

□ درمان

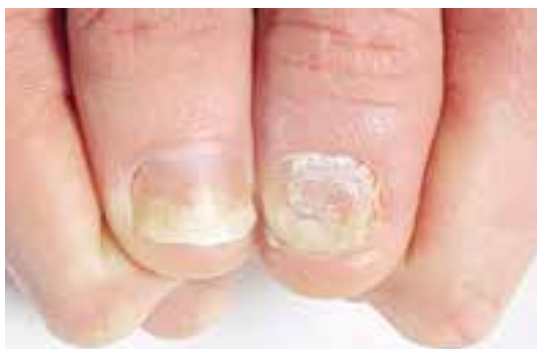درمان پسوریازیس ناخن خیلی مشکل است. درمان



ضایعه لکه روغنی پسوریازیس. انباشت بقایای پاراکراتوتیک و سرم در زیر ناخن باعث ایجاد رنگ زرد مایل به قهوه‌ای در زیر ناخن می‌شود



فرورفتگی‌های منقوط و اونیکولیز در پسوریازیس ناخن. التهاب پسوریازیس پوست نوک انگشت سبب جدا شدن قسمت دیستال صفحه ناخن شده و این تصویر می‌تواند کاملاً مشابه اونیکولیز ناشی از تروما باشد

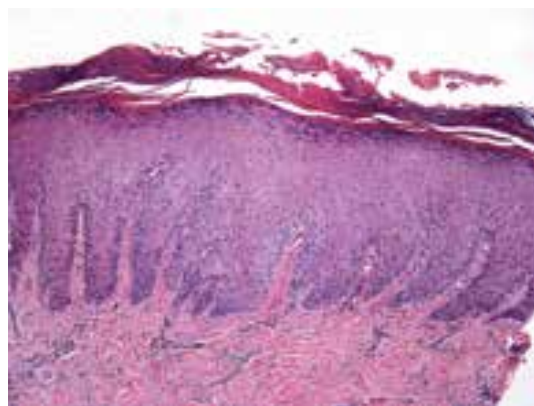


اونیکولیز و خرد شدن صفحه ناخن

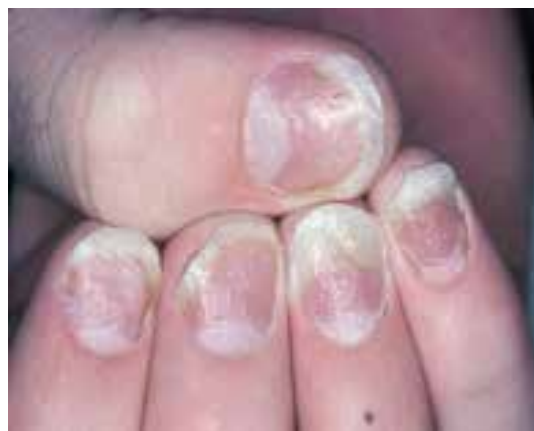سیستمیک بیماری با متوترکسات ضایعات ناخن را بهبود می‌دهد در حالی که رشد آن کم می‌شود. درمان‌هایی مثل آستروئید موضعی، تزریق آستروئید داخل ماتریکس، مصرف ۵-فلورواوراسیل موضعی و ۱٪ PUVA، رتینوئیدهای خوراکی، سیکلوسپورین موضعی و در موارد محدودی رادیوتراپی برای پسوریازیس ناخن به کار می‌روند ولی احتمال موفقیت کم و میزان عود بالاست.

❑ تشخیص افتراقی

اونیکومایکوز کاندیدایی و تینا اونگیوم با آزمایش مستقیم میکروسکوپی با کمک پتاس باید رد شوند.

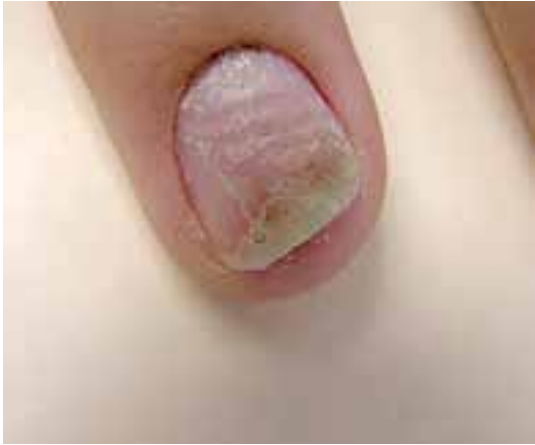

بیوپسی از بستر ناخن: هایپرپلازی اپی تلیال پسوریازیس و هایپرگرانولوزیس

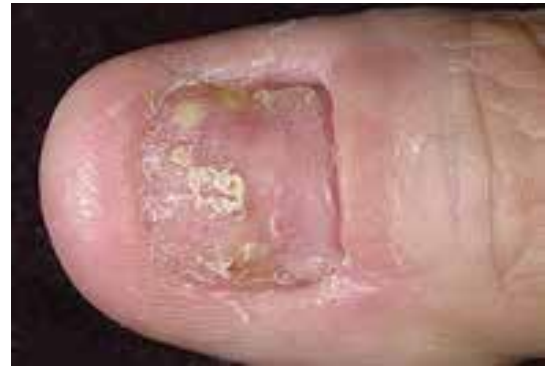

سوراخ سوراخ شدن و اونیکولیز صفحه ناخن

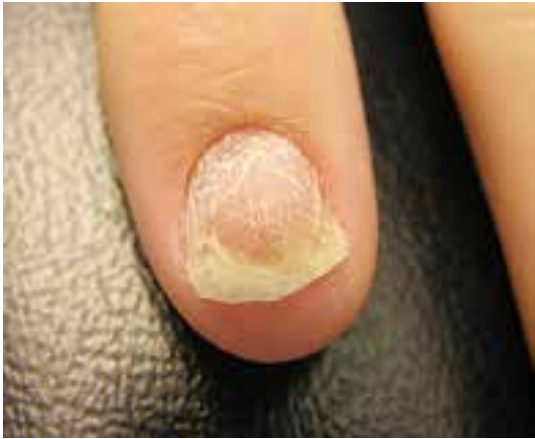



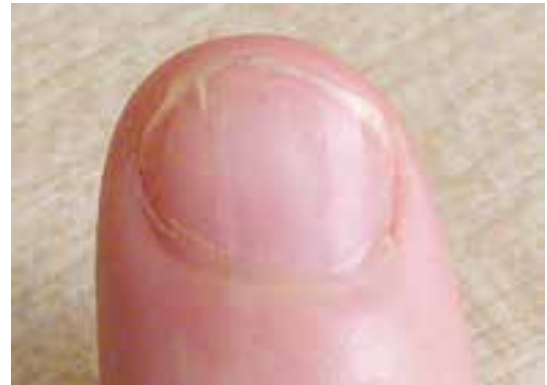اونیکولیز و هایپرکراتوز زیر ناخن همراه با خرد شدن صفحه ناخن



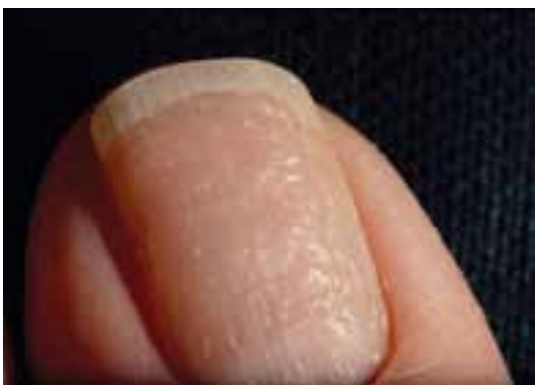حالت شل شدن، خرد شدن و سوراخ شدن در صفحه ناخن پسوریازیسی



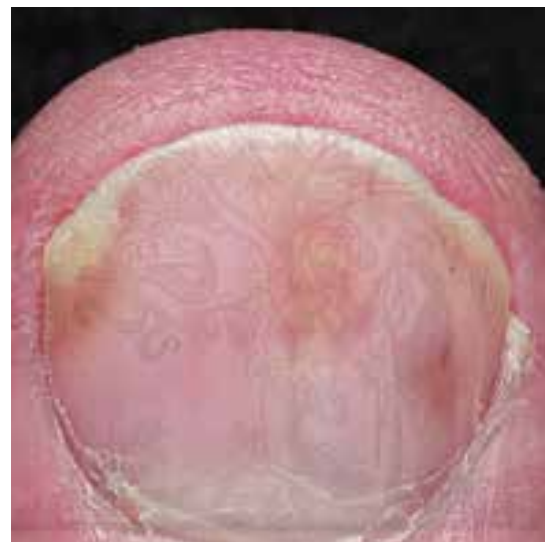خرد شدن و اونیکولیز صفحه ناخن



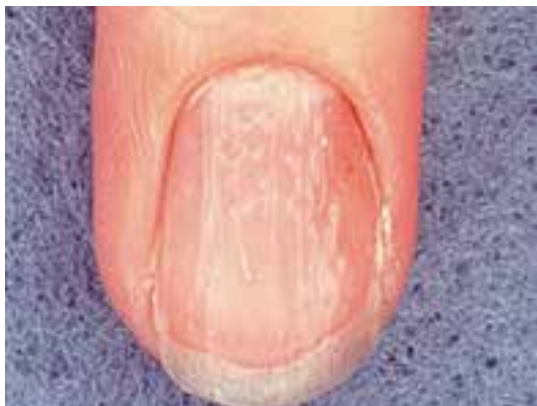حالت سوراخ شدن و اونیکولیز خفیف



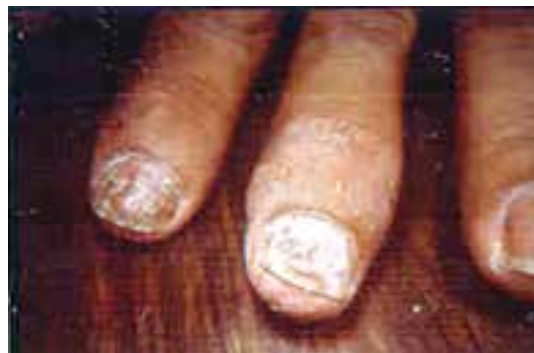فرورفتگی های منقوط پسوریازیسی



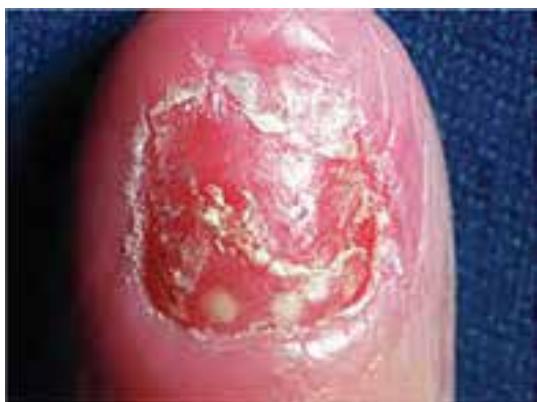ضایعه لکه روغنی پسوریازیسی



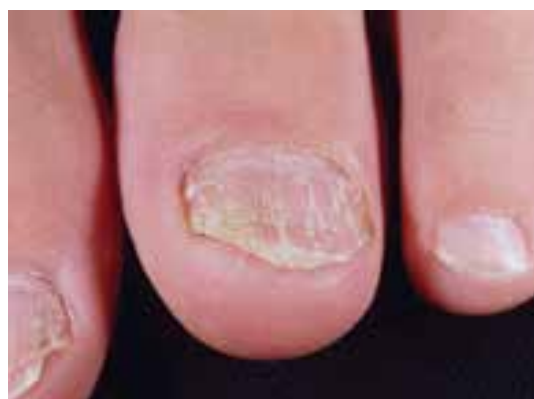ناخن نقطه نقطه شده (pitting) در پسوریازیس



پسوریازیس ناخن با درگیری مفصلی



پسوریازیس پوسچولار ناخن



شل شدن و خرد شدن پسوریازیسی صفحه ناخن

References

- 1- بیماری‌های ناخن تألیف پیتتر. د. سمن، مترجم شهریار بقایی. انتشارات جهاد دانشگاهی دانشگاه علوم پزشکی ایران. چاپ اول. ۱۳۶۷
- 2- تشخیص و درمان بیماری‌های پوست. تألیف توماس پی. هبیف. چاپ اول. سال ۱۳۸۶. انتشارات ارجمند
- 3- W. Mitchell Sams, Jr & Peter J Lynch. *Principles and Practice of Dermatology*, Churchill Livingstone, 1990.

