

بیماری‌های ناخن: لیکن پلان (Lichen planus)

بخش نهم

● دکتر محمد قهری

دکترای علوم آزمایشگاهی، Ph.D قارچ شناسی

استادیار دانشگاه امام حسین (ع)

ghahri14@gmail.com



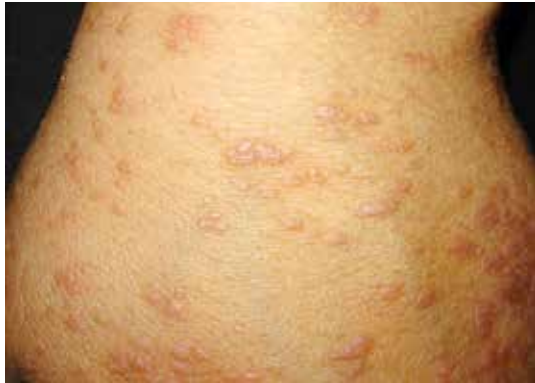خلاصه

ناخن‌های پا می‌شود. تشکیل پتریجیوم بستر ناخن اگر چه کمتر شایع است اما تأیید کننده تشخیص است. این حالت موقعی رخ می‌دهد که بین اپیدرم چین خلفی ناخنی و بستر ناخن چسبندگی پدید می‌آید و در نهایت منجر به از دست دادن ناخن می‌شود. ناخن‌های شست پا خیلی بیشتر مبتلا می‌شوند اما همه ناخن‌ها ممکن است مبتلا شوند. این بیماری علاوه بر پوست و ناخن، ممکن است مخاط دهان و ناحیه تناسلی را نیز درگیر کند. لیکن پلان اغلب با معاینه بالینی تشخیص داده می‌شود. اما در موارد مشکوک می‌توان از بیوپسی پوست یا مخاط برای تأیید تشخیص استفاده کرد.

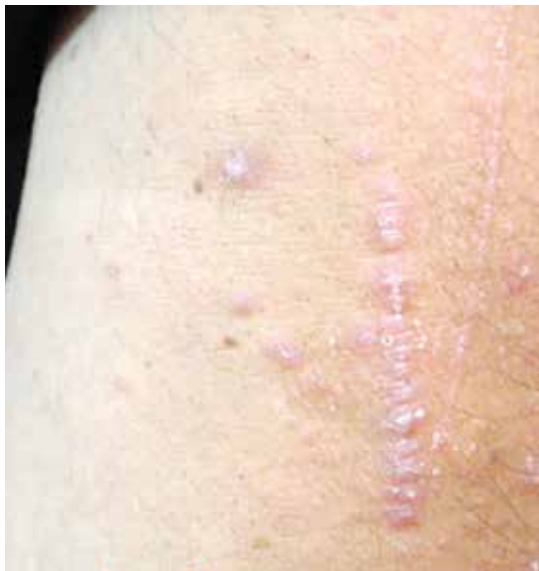کلمات کلیدی: بیماری‌های ناخن، ناهنجاری‌های ناخن، لیکن پلان، اختلالات ناخن

لیکن پلان یک بیماری خود ایمنی است. گاهی اوقات تظاهرات بیماری بر اثر ورود یک عامل خارجی مثل دارو یا یک عامل میکروبی آغاز می‌شود. به هر حال علت اصلی این بیماری تاکنون ناشناخته باقی مانده است. بیماری واگیردار نیست و استرس می‌تواند وضعیت آن را بدتر کند. از احتمال ارتباط این بیماری با ویروس هپاتیت C بحث شده است. لیکن پلان یک بیماری نسبتاً شایع و التهابی پوست و مخاط است. اگر چه این بیماری غالباً در افراد میانسال رخ می‌دهد اما احتمال ابتلا در هر سنی وجود دارد. لیکن پلان معمولاً با ضایعات برجسته بنفش رنگی که اغلب بسیار خارش دار هستند بروز می‌کند. علائم این بیماری پوستی

لیکن پلان یک بیماری خود ایمنی است. علت اصلی این بیماری تاکنون ناشناخته باقی مانده است. بیماری واگیردار نیست و استرس می‌تواند وضعیت آن را بدتر کند. لیکن پلان یک بیماری نسبتاً شایع و التهابی پوست و مخاط است. اگر چه این بیماری غالباً در افراد میانسال رخ می‌دهد اما احتمال ابتلا در هر سنی وجود دارد. لیکن پلان معمولاً با ضایعات برجسته بنفش رنگی که اغلب بسیار خارش دار هستند بروز می‌کند. بیماری هر نقطه‌ای از بدن را ممکن است درگیر کند اما معمولاً به طور کلاسیک مچ دست و پا مبتلا می‌شوند. گرفتاری پوستی با پاپول‌های خارش دار با سطح صاف و تخت، چند ضلعی شکل و بنفش رنگ مشخص می‌شوند و با حضور خطوط سفید و ظریف بر روی سطوح آن‌ها یک طرح توری شکل را نشان می‌دهند. در ۱۰٪ موارد لیکن پلان تغییرات ناخنی دیده می‌شوند. شایع‌ترین تغییرات در ناخن‌ها نازک شدن صفحه ناخن و ظهور شیارهای طولی در صفحه ناخن است. اونیکولیز، هایپرکراتوز زیر صفحه ناخن و افتادن یا ریختن ناخن (shedding) نیز دیده می‌شود. به هر حال افتادن دائمی ناخن با اسکار ممکن است اتفاق افتد که این وخیم‌ترین نوع آسیب در این بیماری است. هر ناخن ممکن است گرفتار شود لیکن اکثر اوقات ناخن شست پا مبتلا می‌گردد. یک نوع نادر لیکن پلان وجود دارد که موجب یک فرآیند آتروفیک در کف پا و تخریب دائمی بسیاری از

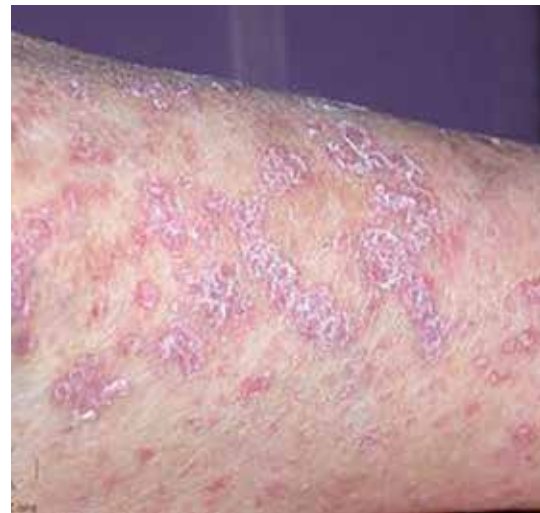

همانطور که گفته شد هرچند که تمام نواحی بدن می‌توانند درگیر شوند اما مشخص‌ترین نواحی شامل سطوح فلکسور مچ و ساعد، قوزک پا، ناحیه لومبوساکرال، نواحی تناسلی جنس مذکر، نواحی جلوی درشت نی (pretibial) و سطوح خلفی دست‌ها است. بروز ضایعات در صورت نادر است. پاپول‌های هایپرکراتوتیک زرد رنگ بدون اشکال تیپیکال لیکن پلان ممکن است بر روی کف دست‌ها و پاها ایجاد شود. ضایعات لیکن پلان ممکن است در طول یک ماه بعد از شروع، در نواحی محدودی که گرفتاری ایجاد شده لوکالیزه باقی بمانند یا منتشر شوند و برجستگی‌های جنرالیزه پاپولواسکوموس ایجاد نمایند.

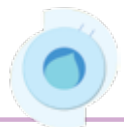

لژیون‌های خطی که در نتیجه پدیده کوینر پدید می‌آیند برای تشخیص این بیماری کمک‌کننده هستند

در افراد مختلف به صور گوناگون ظاهر می‌شود و نیز شدت آن در افراد مختلف متفاوت می‌باشد. بیماری هر نقطه‌ای از بدن را ممکن است درگیر کند اما معمولاً به طور کلاسیک مچ دست و پا مبتلا می‌شوند. گاهی اوقات در محل خراش پوست، ضایعات لیکن پلان ایجاد می‌شود که به این پدیده فنومن کوینر گفته می‌شود. ممکن است تنها ناحیه‌ای از مچ دست و پا درگیر باشد و یا این که تقریباً تمام سطح پوست مبتلا شده باشد. گرفتاری پوستی با پاپول‌های خارش‌دار با سطح صاف و تخت، چند ضلعی شکل و بنفش رنگ مشخص می‌شوند و با حضور خطوط سفید و ظریف بر روی سطوح آن‌ها یک طرح توری شکل را نشان می‌دهند که به نام خطوط ویکهام (wickham's striae) شناخته شده‌اند. با قرار دادن یک قطره روغن معدنی بر روی سطح این پاپول‌ها، طرح مذکور به صورت مشخص‌تر و برجسته‌تر خود را نشان می‌دهد. پاپول‌ها ممکن است به صورت مجزا و منفرد باقی بمانند و یا این که ممکن است به یکدیگر پیوسته و در هم ادغام شده و تشکیل پلاک‌ها را بدهند. البته این علائم به تنهایی پاتوگنومونیک نیستند و اغلب هیستولوژی به همراه علائم بالینی است که تشخیص را قطعی می‌کند.

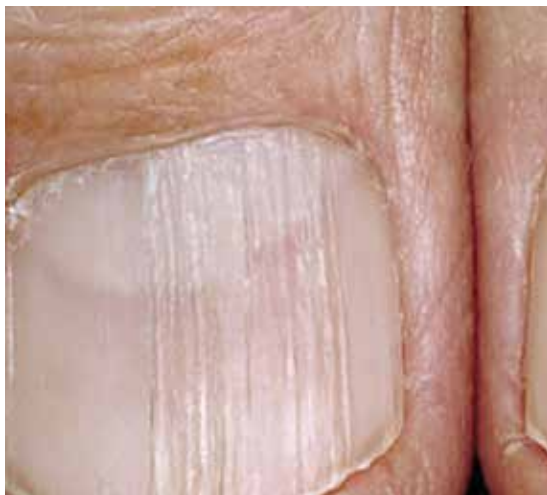

ضایعات پاپولی بنفش رنگ با سطح صاف، چند ضلعی، کمی پوسته‌دار، با طرح رتیکولار از خطوط سفید ظریف بر روی سطوح پاپول‌ها

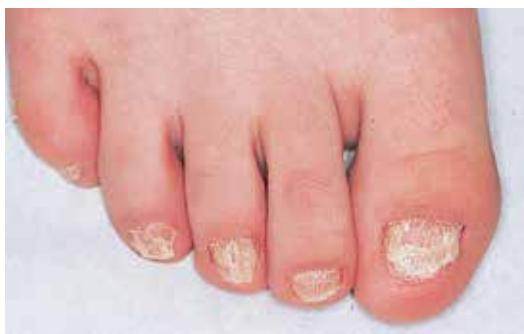

چسبندگی پدید می‌آید و در نهایت منجر به از دست دادن ناخن می‌شود. ناخن‌های شصت پا خیلی بیشتر مبتلا می‌شوند اما همه ناخن‌ها ممکن است مبتلا شوند.

در مطالعه بافت شناسی مشخص می‌شود که آسیب وارده بر ناخن در لیکن پلان، در ناحیه ماتریکس واقع است و هنگامی که اسکار پدید می‌آید مشابه اسکار لیکن پلان در اطراف ریشه‌های مو است. Zaias نشان داد که تشکیل ناخنک در اثر به هم چسبیدن بین اپیدرم چین ناخنی دورسال و بستر ناخن است. او همچنین گفت که لیکن پلان بستر ناخن ممکن است منجر به هیپرپیگمانتاسیون، هیپرکراتوز زیر ناخن و اونیکولیز گردد. لیکن پلان ناخن بدون مدارکی از لیکن پلان در سایر قسمت‌های بدن نیز اتفاق می‌افتد. لیکن پلان در دوران کودکی شایع نیست.



خطوط و شیارهای طولی در لیکن پلان ناخن



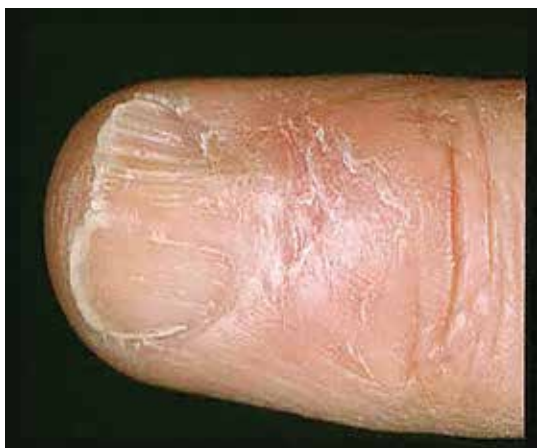لیکن پلان در ناخن‌های پا در اطفال

در بین بیمارانی که درگیری پوستی دارند بیش از نیمی از آنان ابتلاء مخاط دهانی را نیز نشان می‌دهند. لژیون‌های مخاطی بدون لژیون‌های پوستی در ۱۵ تا ۲۵ درصد موارد لیکن پلان دیده می‌شود. شایع‌ترین نوع ضایعات مخاط دهان خطوط ویکهام (wickham) هستند که در مخاط بوکال و لب‌ها دیده می‌شود و معمولاً دو طرفه هستند و ممکن است بیماران از حضور آن‌ها آگاهی نداشته باشند.

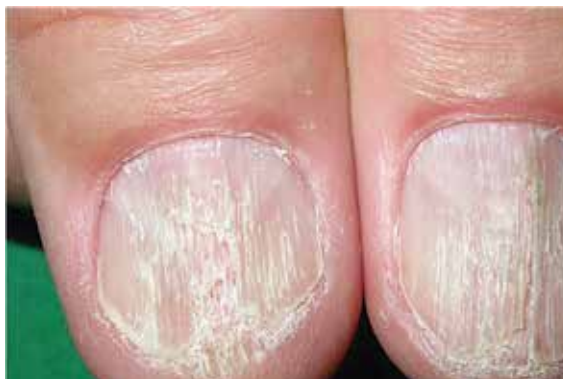در ۱۰٪ موارد لیکن پلان تغییرات ناخنی دیده می‌شوند اما این آسیب معمولاً خفیف و گذرا است. شایع‌ترین تغییرات در ناخن‌ها نازک شدن صفحه ناخن و ظهور شیارهای طولی در صفحه ناخن است. اونیکولیز، هیپرکراتوز زیر صفحه ناخن و افتادن یا ریختن ناخن (shedding) نیز دیده می‌شود. به هر حال افتادن دائمی ناخن با اسکار ممکن است اتفاق افتد که این وخیم‌ترین نوع آسیب در این بیماری است. هر ناخن ممکن است گرفتار شود لیکن اکثر اوقات ناخن شست پا مبتلا می‌گردد. یک نوع نادر لیکن پلان وجود دارد که موجب یک فرآیند آتروفیک در کف پا و تخریب دائمی بسیاری از ناخن‌های پا می‌شود.

شایع‌ترین تغییر ناخن‌ها در لیکن پلان عبارت از افزایش خطوط طولی صفحه ناخن می‌باشد. ستیغ‌ها ممکن است همراه با فرورفتگی‌های مختصر در سطح صفحه ناخن باشند. ستیغ‌ها معمولاً در لیکن پلان ژنرالیزه شدید دیده می‌شوند و ممکن است از نزدیکی کوتیکول شروع شده و به سمت جلو همراه با رشد ناخن به حرکت در آیند. صفحه ناخن اغلب به صورت مختصری نازک شده است اما بعد از مدتی به حال طبیعی بر می‌گردد. اگر نازک شدگی ناخن شدیدتر شود، ممکن است کوتیکول بر روی قاعده ناخن به سمت جلو رشد نموده و خودش را به صفحه ناخن برساند. تشدید این فرآیند منجر به تشکیل ناخنک شده و ممکن است به افتادن دائمی بخشی یا تمام ناخن منجر شود. به هر حال افتادن دائمی الزاماً به دنبال تشکیل ناخنک نمی‌باشد. افتادن گذرای یک یا چند ناخن نیز گاهی دیده می‌شود و هنگامی که ناخن جدید تشکیل شد ممکن است ناکامل باشد. تشکیل پتریچیوم بستر ناخن اگرچه کمتر شایع است اما کاراکتریستیک است. این حالت موقعی رخ می‌دهد که بین اپیدرم چین خلفی ناخنی و بستر ناخن

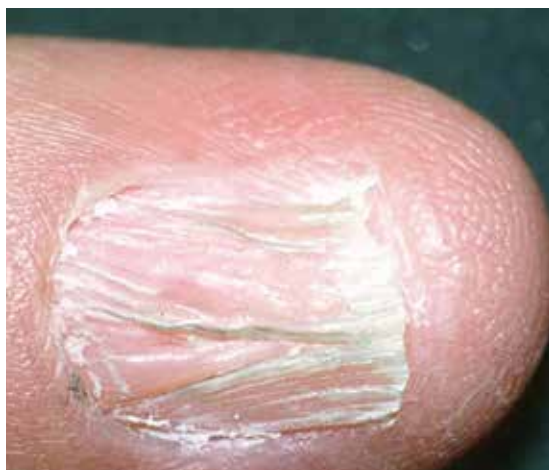



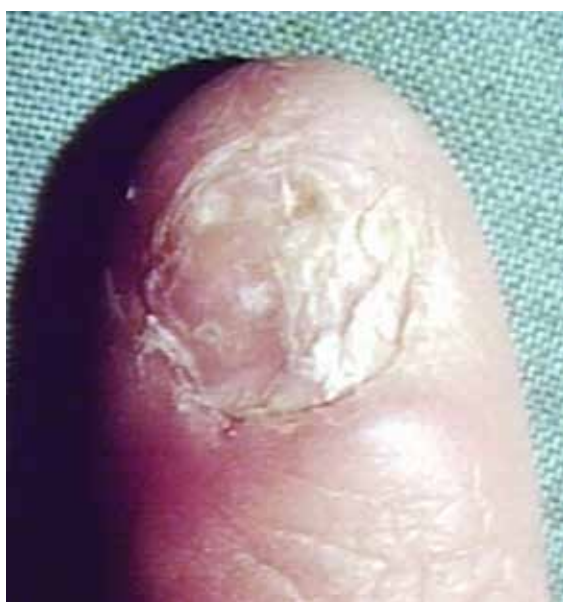خطوط شیاری در سطح صفحه ناخن



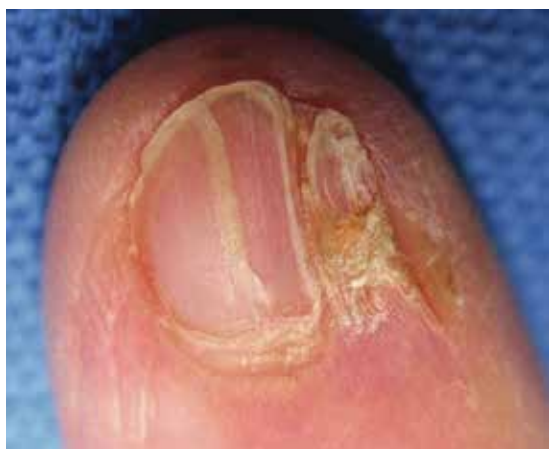تغییرات تیبیک در لیکن پلان ناخن‌ها



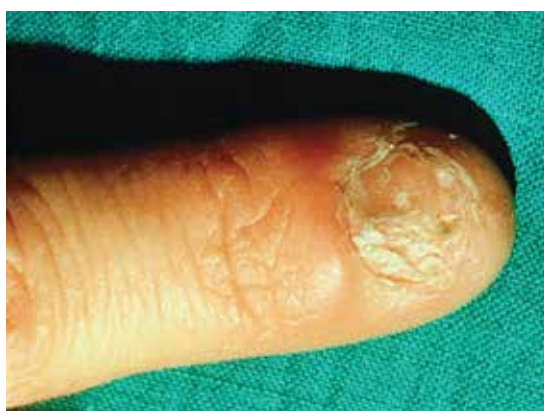چین خوردگی و نازک شدن صفحه ناخن



نمای دیستروفیک در لیکن پلان ناخن



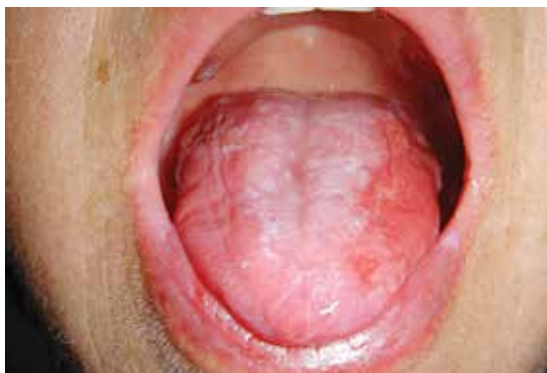ایجاد شکاف و نازک شدن صفحه ناخن



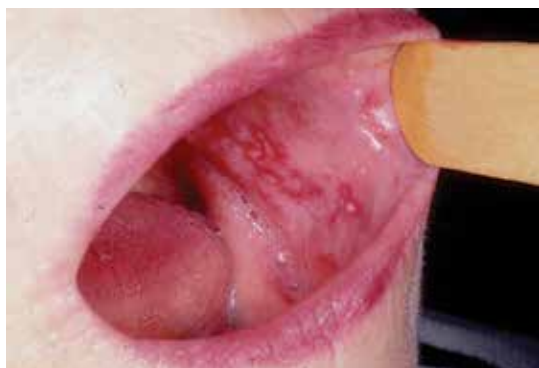نمای دیستروفیک در لیکن پلان ناخن



و ناحیه تناسلی را نیز درگیر کند. لیکن پلان اغلب با معاینه بالینی تشخیص داده می‌شود. اما در موارد مشکوک می‌توان از بیوپسی پوست یا مخاط برای تأیید تشخیص استفاده کرد.

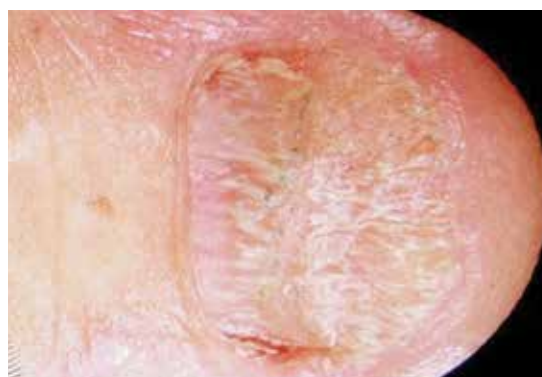


ضایعات مخاطی لیکن پلان در دهان

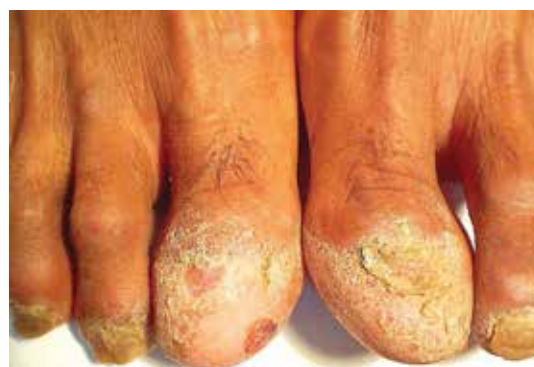

ضایعات مخاطی داخل گونه‌ها در لیکن پلان دهان

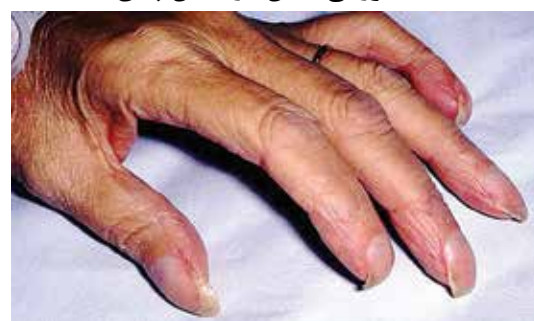درمان لیکن پلان معمولاً با استفاده از کورتون موضعی و گاهی نیز آستروئید خوراکی انجام می‌شود، هرچند که درمان‌های دیگری نیز وجود دارد. لیکن پلان مخاط معمولاً درمان سخت‌تر و طولانی‌تری دارد. نکته مهم آن است که لکه‌های ناشی از بیماری ممکن است تا مدت‌ها باقی بماند و در حدود یک پنجم از بیماران، بیماری عود می‌کند.



نمای دیستروفیک در لیکن پلان ناخن



دیستروفی ناخن در لیکن پلان



Distal notch در لیکن پلان

این بیماری علاوه بر پوست و ناخن، ممکن است مخاط دهان

References

- 1- بیماری‌های ناخن تألیف پیتر. د. سمن، مترجم شهریار بقائی. انتشارات جهاد دانشگاهی دانشگاه علوم پزشکی ایران. چاپ اول. ۱۳۶۷.
- 2- تشخیص و درمان بیماری‌های پوست. تألیف توماس پی. هیف. چاپ اول. سال ۱۳۸۶. انتشارات ارجمند.
- 3- W. Mitchell Sams, Jr & Peter J Lynch. *Principles and Practice of Dermatology*, Churchill Livingstone, 1990.