

# تکنیک نمونه برداری از ناخن و تفسیر نتایج بدست آمده از آزمایش در اونیکومایکوزیس


بخش دهم

● دکتر محمد قهری

دکترای علوم آزمایشگاهی، Ph.D قارچ شناسی

استادیار دانشگاه امام حسین (ع)

[ghahri14@gmail.com](mailto:ghahri14@gmail.com)



مدت از عوامل دارویی سیستمیک است که خود دارای عوارض جانبی می‌باشند. در این ارتباط، یکی از مشکلات شایع و معمولی تکنیک نامناسب نمونه برداری ناخن است که باعث از دست دادن اطلاعات اساسی می‌شود. همچنین استفاده از ترمینولوژی نا آشنا که در گزارش نتایج کشت به کار می‌رود ممکن است موجب سر درگمی پزشکان شده و منجر به تفسیر غلط و مانع از تصمیم‌گیری برای اقدام درمانی مناسب گردد.

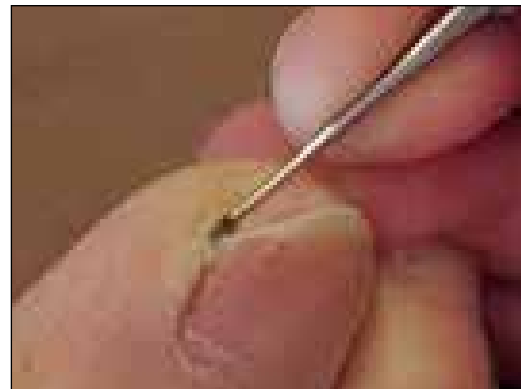
کلمات کلیدی: اونیکومایکوزیس، درماتوفیت‌ها، کچلی ناخن، بیماری قارچی ناخن، بدشکلی‌های ناخن، بیماری‌های ناخن

توضیح: در شماره‌های گذشته مجله آزمایشگاه و تشخیص، اختلالات و بدشکلی‌های مختلف ناخن که در تشخیص‌های افتراقی با اونیکومایکوزیس مطرح هستند مورد بحث قرار گرفتند. در این بخش موارد مهمی که در ارتباط با تشخیص آزمایشگاهی اونیکومایکوزیس و نحوه گزارش دهی نتایج باید در نظر داشت مورد بحث قرار می‌گیرد.

## □ مقدمه

اونیکومایکوز عفونت مزمن قارچی ناخن‌های انگشت دست و پا است که توسط درماتوفیت‌ها، مخمرها و کپک‌ها ایجاد می‌شود که منجر به تخریب تدریجی صفحه ناخن می‌شوند. این وضعیت خودبخود بهبود نمی‌یابد و ممکن است منبع لزیون‌های گسترده تر پوستی شود.

روش استاندارد تشخیص اونیکومایکوزیس از مدت‌ها قبل براساس علائم کلینیکی به اضافه حداقل یک نتیجه مثبت تست آزمایشگاهی (معمولاً کشت قارچ یا آزمایش میکروسکوپی با KOH) بوده است. هر کدام از این تست‌ها به تنهایی از حساسیت کافی برخوردار نیستند و برای افزایش حساسیت اغلب در ترکیب با یکدیگر به کار می‌روند. مطالعات مختلف در مورد انسیدانس اونیکومایکوزیس که در آن تنها از




شکل ۱- جمع آوری دبری‌های زیر ناخن

## □ خلاصه

در صورتی که بر اساس نمای ظاهری ناخن، اونیکومایکوزیس مطرح و مورد تردید باشد، برای تأیید آن اقدامات آزمایشگاهی نظیر آزمایش مستقیم میکروسکوپی و کشت مورد نیاز است. زیرا درمان نیازمند استفاده طولانی

## روش جمع آوری نمونه

انتخاب محل مناسب از ناخن برای نمونه گیری بستگی به این دارد که کدام پاتوزن احتمالی مورد شک قرار می‌گیرد. در نواحی گرمسیری به احتمال بیشتر قارچ‌های کپکی موجب اونیکومایکوز می‌شوند. بنابراین در صورتی که مشکوک به حضور احتمالی این گونه از قارچ‌ها به عنوان عامل اونیکومایکوزیس باشیم، صفحه ناخن (nail plate)، بستر ناخن (nail bed) و دبری‌های زیر صفحه ناخن (subungual debris) نمونه‌های بهتری را برای کشت فراهم می‌کنند. اگر به کاندیدا مشکوک باشیم بهتر است نمونه را از گوشه‌های پروکسیمال و جانبی (lateral) ناخن تهیه کرد. استفاده از تکنیک‌های آسپتیک از رشد زیاده از حد (overgrowth) میکروارگانیسم‌های آلوده کننده جلوگیری می‌کنند زیرا این عوامل ممکن است رشد قارچ‌های پاتوزن را سرکوب کنند.



شکل ۲- روش تراشیدن و کندن لبه دیستال ناخن و جمع آوری دبری‌ها و نسج هیپرکراتوز زیر ناخن



شکل ۳- این شکل حجم کافی نمونه ناخن تراشیده شده را نشان می‌دهد.

یک آزمایش قارچ شناسی برای ناخن برای هر بیمار استفاده شده است انسیدانس آن را در جوامع از ۶/۵ درصد تا ۲۰ درصد و در برخی دیگر بین ۲ تا ۱۸ درصد گزارش کرده‌اند. افزایش سطح آگاهی مردم و درمان‌های در دسترس و جدید یک استراتژی تشخیصی کارآمد را با حساسیت خوب فراهم ساخته است.

تکرار نمونه برداری در فواصل ۲ تا ۵ روز موجب بهبود جداسازی قارچ می‌شود زیرا امکان این که مقادیر کافی نمونه بعد از نمونه برداری اول فراهم شود بیشتر است و باعث دسترسی بهتر به دبری‌های بستر ناخن می‌گردد. بسیاری از درماتولوژیست‌ها ترجیح می‌دهند که درمان را براساس علائم شروع کنند زیرا داده‌های آزمایشگاهی غالباً تشخیص کلینیکی را تأیید نمی‌کنند به ویژه در مواقعی که فقط یک آنالیز مایکولوژیکال انجام می‌گیرد. این گونه مدیریت طبی می‌تواند منجر به خطاهای درمانی و یا عود عفونت شود. بنابراین در طب درماتولوژی برای اجتناب از درمان غیرضروری یا ناکارآمد، تأیید مایکولوژیکال اونیکومایکوزیس توصیه شده است.

عفونت ناخن توسط درماتوفیت‌ها، کپک‌های غیردرماتوفیتی و مخمرها مسئول ۵۰ درصد تمامی اختلالات ناخن است که موجب از ریخت افتادگی و بدشکلی (deformity) ناخن مانند تغییر رنگ، هایپرکراتوز زیر ناخن و اونیکولیز می‌شود. تشخیص اونیکومایکوز فقط براساس مرفولوژی ناخن می‌تواند به شناسایی حدود ۵۰ درصد موارد کمک کند. هر چند که این امر همیشه صحیح نیست و کشت ناخن برای تأیید آن مورد نیاز است. اونیکومایکوز به درمان طولانی مدت نیاز دارد و به دلیل رشد آهسته ناخن، برای دستیابی به بهبود کلینیکی تا یکسال زمان لازم است. درمان ممکن است لزوماً موجب پاسخ کلینیکی نشود و حتی منجر به صدمه اضافه تری بشود. بنابراین در غیاب کشت ناخن، افتراق بین تشخیص کلینیکی نادرست و نقص یا نارسایی درمان مشکل خواهد بود. تشخیص دقیق آزمایشگاهی اونیکومایکوز به کیفیت جمع آوری نمونه، انتقال نمونه به آزمایشگاه و چگونگی گزارش نتایج توسط میکروبیولوژیست بستگی دارد. پزشکان اغلب در ارتباط با به دست آوردن نمونه‌های کافی و با کیفیت خوب و نیز تفسیر نتایج کشت با چالش‌هایی مواجه می‌شوند زیرا غالباً نتایج را به عنوان یک روش سطحی و پیش پا افتاده مردود می‌شمارند.



می‌تواند برای جمع آوری دبری‌های زیر ناخن مورد استفاده قرار گیرد. نمونه‌های ناخن باید به طور ایده آل در ابعاد ۲ در ۳ میلی متر قطعه قطعه شوند. تکنیک micro-drilling برای نمونه ناخن به تشخیص صحیح تر کمک می‌کند. البته این مسئله که لوازم این تکنیک در دسترس نیست و نیز مهارت استفاده از آن یک فاکتور محدود کننده است. بنابراین در اکثر جاها، روش سنتی نمونه برداری با استفاده از ناخن گیر به عنوان یک روش استاندارد باقی مانده است. نمونه‌ها در پتری دیش یا یک پاکت کاغذی کوچک جمع آوری و به آزمایشگاه انتقال داده می‌شوند. مراحل مختلف تکنیک جمع آوری نمونه ناخن در جدول شماره ۱ نشان داده شده است.

نمونه برداری به مقدار کافی در مقایسه با نمونه‌های با مقدار کمتر، شانس به دست آوردن جواب‌های مثبت را افزایش می‌دهد زیرا ممکن است قسمت‌های برداشت شده از ناخن حاوی پاتوژن‌های پراکنده باشد. برداشت مقدار کافی نمونه به این معنی است که مقدار نمونه برداشت شده بر روی صفحه کاغذ یا داخل پتری دیش تمیز بتواند حداقل سطحی برابر یک سانتی متر مربع را بپوشاند (شکل ۳). از یک ناخن‌گیر بزرگ و در صورت لزوم ابزارهای دیگری نظیر دم باریک و انبر دست برای ناخن‌های ضخیم انگشت پا استفاده می‌شود، اسکالپل برای تراشیدن صفحه ناخن و قاشقک (spoon excavator) یا هر وسیله کوچک دیگری که در پدیکور استفاده می‌شود

### جدول شماره ۱- مراحل جمع آوری نمونه در اونیکومایکوزیس

- ۱- مصرف عوامل ضد قارچی اعم از موضعی یا سیستمیک را یک هفته قبل از نمونه برداری متوقف کنید.
- ۲- ناخن را به وسیله گاز مرطوب که در سالین یا آب مقطر خیسانده شده است پاک کنید. (چرک و گرد و غبار و ضایعات اضافی را پاک کنید).
- ۳- صفحه ناخن تغییر رنگ یافته یا دیستروفیک و چین‌های ناخن را با الکل ۷۰ درجه پاک کنید (تا باکتری‌های موجود حذف شوند).
- ۴- قطعات کوچک بریده شده از صفحه ناخن با ضخامت ۲ تا ۳ میلی متر، تراشه‌های بستر ناخن و دبری‌های زیر ناخن را در یک پاکت کوچک کاغذی یا پتری دیش جمع آوری کنید.
- ۵- به کمک برچسب محل نمونه برداری را مشخص کنید (نمونه مربوط به ناخن انگشت دست یا پا است؟).
- ۶- اطلاعات بیمار در فرم آزمایشگاه میکروبیولوژی ثبت شوند و به همراه نمونه منتقل گردد. (ترجیحاً مدت زمان ۲ ساعت برای انجام کشت مطلوب است).
- قبل از استفاده مجدد برای نمونه گیری‌های بعدی، وسایل و لوازم به کمک سواب آغشته به الکل تمیز و سپس خشک شوند.

همچنین باید در نظر داشت که هنگامی که فقط یک نمونه مورد بررسی قرار می‌گیرد فراوانی نتایج منفی کاذب بسیار زیاد است. از محیط سابورودکستروز آگار مخلوط شده با کلرامفنیکل و سیکلوهگزامید برای جلوگیری از رشد باکتری‌ها استفاده می‌شود. محیط‌های کشت در دمای ۳۰ درجه سانتیگراد انکوبه می‌شوند. محیط‌های کشت از نظر رشد به صورت روزانه و تا ۴ هفته مورد بررسی قرار

### □ آماده سازی نمونه ناخن برای آزمایش

به طور ایده آل نمونه ناخن باید در مدت ۲ ساعت بعد از جمع آوری به منظور دستیابی به نتایج مطلوب مورد آزمایش قرار گیرد. بخشی از نمونه با استفاده از پتاس ۲۰٪ برای آزمایش مستقیم میکروسکوپی و بقیه آن در محیط سابورودکستروز آگار کشت می‌شود. ترکیب این دو روش برای بهبود صحت تشخیص آزمایشگاهی مورد نیاز است.

می‌گیرند. کلنی‌های رشد کرده در پلیت‌ها در سطح گونه مورد شناسایی بعدی قرار می‌گیرند.

### □ تفسیر نتایج کشت

نتایج کشت معمولاً به یکی از فرم‌های زیر گزارش می‌شوند:

Positive culture

Mixed growth

Contamination

No fungal growth

کشت‌های مثبت (**Positive culture**) بر طبق گونه‌های جدا شده گزارش می‌شوند. به عنوان مثال قارچ‌های غیر درماتوفیتی به عنوان آسپرژیلوس، فوزاریوم، پنی‌سیلیوم یا مخمرها به عنوان کاندیدا یا تریکوسپوروم گزارش می‌شوند و قارچ‌های درماتوفیتی به عنوان گونه میکروسپوروم یا تریکوفیتون گزارش می‌شوند.

کشت‌های مخلوط (**Mixed growth**) ممکن است بیانگر مخلوطی واقعی از پاتوژن‌ها و یا مربوط به تکنیک جمع‌آوری نامناسب باشد.

آلودگی (**Contamination**) مطرح‌کننده تکنیک نامناسب جمع‌آوری نمونه یا روش آماده‌سازی نامناسب برای آزمایش است.

عدم رشد قارچ (**No fungal growth**) ممکن است یا بیانگر غیاب حقیقی و یا منفی کاذب باشد. حدود ۳۰ تا ۵۰ درصد نمونه‌ها ممکن است منفی کاذب باشند که معمولاً به علت نمونه‌گیری ناکافی یا جمع‌آوری عناصر قارچی غیرزنده باشد که در قسمت دیستال ناخن حضور دارند. اگر تردید کلینیکی به اونی‌کومایکوزیس بالا باشد تکرار نمونه‌برداری لازم است.

جداسازی قارچ‌های غیردرماتوفیتی ممکن است بیانگر آلوده‌کننده‌های آزمایشگاهی باشد به عوض آن که یک پاتوژن اولیه در کار باشد و بنابراین وضعیت دشواری در تصمیم‌گیری درمانی ایجاد می‌کند. قارچ‌های غیردرماتوفیتی پاتوژن‌های غیرکراتولیتیک هستند اما قادر هستند به ناخن تهاجم یابند و در ۲ تا ۱۲ درصد موارد منجر به دیستروفی و اونی‌کومایکوز می‌شوند. در چنین

مواردی هنگام تکرار کشت‌ها همان پاتوژن‌ها به دست می‌آیند اما با کشت‌هایی که در آن فقط کلنی‌های متعددی از یک نوع قارچ رشد کرده و نتیجه آزمایش میکروسکوپی مثبت باشد. هر چند که این یافته‌ها باید با ظواهر کلینیکی همبستگی داشته باشند.


### □ عوامل قارچی مسبب اونی‌کومایکوز

در بین عوامل درماتوفیتی، تریکوفیتون شایع‌ترین جنسی است که ناخن‌ها را تحت تأثیر قرار می‌دهد. تریکوفیتون روبروم مسئول اکثر موارد اونی‌کومایکوز است و بعد از آن به ترتیب تریکوفیتون منتاگروفیتس و تریکوفیتون تونسورانس قرار می‌گیرند. برخی از مخمرها نظیر کاندیدا، تریکوسپورون و مالا‌سیزیا نیز قادر به ایجاد عفونت ناخن هستند و به چین‌های اطراف ناخن، بستر ناخن و صفحه ناخن تهاجم می‌کنند. کاندیدا آلبیکنس اکثر موارد اونی‌کومایکوز ناشی از مخمرها را به خود اختصاص می‌دهد. در مراتب بعدی کاندیدا تروپیکالیس، کاندیدا پاراسیلویزیس، کاندیدا گلابراتا، کاندیدا گیلرموندی، کاندیدا کروزوی و کاندیدا فاماتا قرار می‌گیرند. در بین کپک‌های غیر درماتوفیتی قارچ‌های اسکوپولاریوپسیس، فوزاریوم و آسپرژیلوس قرار دارند.

کپک‌های غیردرماتوفیتی باید در کشت دوم نیز جدا شوند که ارزش کلینیکی قابل قبولی پیدا نمایند. Ellis et al. فراوانی اونی‌کومایکوز غیردرماتوفیتی را در مطالعه بر روی ۱۱۸ بیمار مبتلا به اونی‌کومایکوز برابر ۲/۵ درصد به دست آورد.

در برخی وضعیت‌های کلینیکی از جمله حالت‌هایی که به سرکوبی سیستم ایمنی منجر می‌شود و در پارونیشیا احتمال وجود مخمر به عنوان پاتوژن مطرح است. در چنین موقعیت‌هایی لازم است قبل از درمان، نوع ارگانسیم مشخص و شناسایی شود. به دلیل این که نتایج کشت‌های قارچی گاهی اوقات غیراختصاصی است روش‌های دیگری از قبیل رنگ آمیزی ایمونوپراکسیداز و واکنش PCR و آنالیز آنزیم محدود کننده به عنوان روش‌های شناسایی در سطح گونه‌ها مورد ارزیابی قرار گرفته و شرح داده شده‌اند.

و رنگ آمیزی رسوب حاصل از آن با PAS یا رنگ آمیزی فلئورسنت و یا استفاده از رنگ (Chlorazol Black E) نسبت به آزمایش روتین KOH و کشت از حساسیت بیشتری برخوردار است.



اونیکومایکوز ناشی از فوزاریوم رنگ آمیزی PAS

دقت تشخیصی تست KOH بین ۵۳ و ۷۶ درصد و در برخی دیگر از بررسی‌ها ۵۰ تا ۷۰ درصد و حساسیت کشت بین ۳۵ و ۵۳ درصد ذکر شده است و بستگی به تجربه تکنسین آزمایشگاه و روش‌های استفاده شده برای جمع‌آوری نمونه و آماده سازی نمونه دارد.

روش‌های آزمایشگاهی دیگر مانند بیوپسی ناخن، PCR، تکنیک‌های فلوسایتومتری و ایمنوهِیستوشیمی نیز برای بهبود تشخیص اونیکومایکوزیس استفاده می‌شوند. از آنجایی که این روش‌ها در اکثر مراکز در دسترس نیستند، تکرار آزمایش‌های مستقیم و کشت کارآمدی تشخیص را افزایش می‌دهند.

روش هیستوپاتولوژی با رنگ آمیزی PAS بیشترین نتایج مثبت را نشان داده است. در مطالعات مختلف حساسیت مقاطع ناخن رنگ آمیزی شده با PAS را بین ۷۵ و ۹۲ درصد گزارش کرده‌اند. در حال حاضر تکنیک استاندارد طلایی برای تشخیص آزمایشگاهی اونیکومایکوزیس است. رنگ آمیزی PAS در ترکیب با روش پتاس میزان حساسیت تست را به ۸۹ و ۹۹/۴ درصد می‌رساند و ترکیب این روش با کشت میزان حساسیت تشخیصی را به ۹۳ و ۹۶ درصد نزدیک می‌کند. ترکیب روش پتاس و کشت حساسیت تست را به ۸۸/۸ درصد می‌رساند. در نتیجه روش رنگ آمیزی PAS (پاتولوژی) به تنهایی از آزمایش

## □ نمونه برداری از کدام بخش از ناخن انجام می‌گیرد؟

در یک مطالعه (Shemer A. 2012) ۱۰۶ بیماری که اونیکومایکوز از نوع ابتلای لبه خارجی و جانبی و هیپرکراتوز زیر ناخنی (DLSO) داشتند مورد بررسی قرار گرفتند. نتیجه آزمایش پتاس در نمونه برداری از ناحیه دیستال بستر ناخن (nail bed) به میزان ۷۹/۲ درصد و در نمونه‌های زیر صفحه ناخن (nail plate) در ناحیه دیستال ۵۶/۶ درصد مثبت بودند و نتایج کشت در دو نوع نمونه فوق به ترتیب برابر با ۸۷/۷ درصد و ۷۱/۷ درصد بوده است. ترکیب دو روش فوق با یکدیگر سبب افزایش حساسیت آزمایش مستقیم میکروسکوپی به میزان ۸۶/۸ درصد و کشت به میزان ۹۴/۳ درصد گردید.

فراوانی کشت‌های مثبت که از خرده‌های بخش دیستال صفحه ناخن به دست آمده است و بافت برداری از زیر ناخن و یا لبه‌های ناخن به لحاظ آماری متفاوت از یکدیگر نبوده‌اند. ممکن است علت این باشد که اونیکومایکوزیس به عنوان یک اختلال بخش دیستال ناخن شروع می‌شود. بخشی از بستر قسمت دیستال ناخن که به قسمت داخلی (ventral) صفحه ناخن چسبیده است و بنابراین در تراشه‌های این قسمت از ناخن بدست می‌آیند، نمونه‌های مناسبی برای آزمایش میکروسکوپی و هیستولوژی هستند. ارگانیسیم‌های موجود در بخش دیستال صفحه ناخن و چسبیده به دبری‌های زیر ناخن در آزمایش میکروسکوپی مشاهده می‌شوند ولی از آنجا که ممکن است زنده نباشند در کشت جدا نمی‌شوند.

تا جایی که ممکن است بهتر است نمونه‌ها از نواحی پروکسیمال عفونی شده به وسیله بافت برداری (کورتاژ) یا به روش سنبیدن و حفر کردن (drilling) جمع‌آوری شوند، اما این تکنیک نسبت به نمونه برداری از نواحی دیستال معمولاً مشکل‌تر است و موجب ناراحتی برای بیمار می‌شود و از طرف دیگر باید به وسیله پرسنل مهارت دیده انجام شود.

## □ حساسیت کدامیک از روش‌ها بیشتر است؟

روش حل کردن ناخن در پتاس و سانتریفیوژ

پتاس و کشت دارای حساسیت بیشتری است. هر چند که هیستوپاتولوژی یک تست تشخیصی نسبتاً سریع است اما نیاز است که ناخن کلیه مراحل تکنیکی تهیه اسلاید بافت‌شناسی را بگذرانند (ابتدا فیکس شود، سپس دهیدره شود، در پارافین قالب‌گیری شود، مقطع بافتی تهیه شود و رنگ آمیزی گردد). معیارهای یک نتیجه مثبت مربوط به تست رنگ‌آمیزی (شناسایی هیستوپاتولوژیکی عناصر قارچی) توسط درماتولوژیست‌ها و پاتولوژیست‌ها پذیرفته شده است و بنابراین تکنیک مناسب و کاربردی خوبی است. حساسیت روش هیستوپاتولوژیکی به این نکته بستگی دارد که تا چه اندازه دبری‌های زیر ناخن (بسترهای پلاستیک ناخن) به صورت چسبیده به بخش‌های دیستال صفحه ناخن در نمونه‌های به دست آمده با روش clipping باقی می‌ماند. اصولاً انتظار بر این است که در بیمارانی که به اونیکومایکوز نوع proximal white subungual دچار هستند فراوانی نتایج مثبت کمتر باشند. در تکنیک هیستوپاتولوژیکی شناسایی گونه‌های ارگانسیم قارچی صورت نمی‌گیرد و این مسئله احتمالاً ارزش کلینیکی ندارد مگر این که ارگانسیم قارچی یک کپک غیردرماتوفیتی باشد که ممکن است نسبت به داروهای خاص ضد قارچی مقاوم باشد.

### نتیجه‌گیری

روش هیستوپاتولوژی با رنگ آمیزی PAS در حال حاضر تکنیک استاندارد طلایی برای تشخیص آزمایشگاهی اونیکومایکوزیس است. باید توجه داشت که بافت برداری باید به بخش زیرین صفحه ناخن چسبیده و بستر آن را در برداشته باشد.

روش حل کردن ناخن در پتاس و سانتریفیوژ و رنگ‌آمیزی رسوب حاصل از آن با PAS نیز نسبت به آزمایش روتین

KOH و کشت از حساسیت بیشتری برخوردار است. - در صورتی که استفاده از روش‌های فوق مقدور نباشد استفاده از آزمایش KOH و کشت، هر دو و همزمان با یکدیگر توصیه می‌شود. - استفاده از یکی از روش‌های میکروسکوپی یا کشت به تنهایی احتمال نتایج منفی کاذب را افزایش می‌دهد. - در صورت منفی بودن نتایج آزمایش اولیه، تکرار نمونه‌برداری در فواصل ۲ تا ۵ روز موجب بهبود جداسازی قارچ می‌شود. - نمونه برداری به مقدار کافی در مقایسه با نمونه‌های با مقادیر کمتر، شانس به دست آوردن جواب‌های مثبت را افزایش می‌دهد.

- در صورتی که کپک‌های غیر درماتوفیتی به عنوان عامل احتمالی مطرح باشند نمونه برداری از صفحه ناخن، بستر ناخن و دبری‌های زیر ناخن برای کشت بهتر است. - در صورتی که کاندیدا مطرح باشد بهتر است از شیار پروکسیمال و شیارهای جانبی ناخن نمونه برداری انجام شود. - در صورتی که عامل درماتوفیتی مورد تردید باشد از ضخامت صفحه ناخن و حتی الامکان از بخش‌های پروکسیمال ضایعه، دبری‌ها و نسج هیپرکراتوز زیر ناخن (بستر ناخن) نمونه برداری انجام شود.

- برای نمونه برداری استفاده از تکنیک‌های آسپتیک توصیه می‌شود زیرا از رشد بیش از اندازه باکتری‌ها در محیط کشت جلوگیری می‌کند. همچنین احتمال آلودگی محیط کشت با ارگانسیم‌های آلوده کننده (کپک‌های ساپروفیتیک) را کاهش می‌دهد.

- در صورت رشد کپک‌های غیردرماتوفیتی در محیط کشت، انطباق آن با نتیجه آزمایش میکروسکوپی و در صورت لزوم تکرار نمونه برداری و آزمایش به فاصله ۲ تا ۵ روز یا یک هفته لازم است.

## References

- 1- Leelavathi, M., Tzar MN. Nail Sampling Technique and its Interpretation. Malaysian Family Physician 2011, Vol 6 (2&3): 58-9.
- 2- Lawry M. A., and others. Methods for Diagnosing Onychomycosis, A Comparative Study and Review of the Literature. 2000 ARCH DERMATOL Vol 136: 1112-6.
- 3-Shemer A., and others. Onychomycosis: A simpler in-office technique for sampling specimens. The J of Family Practice 2012 Vol 61, No 9: 552-4.

