

# عفونت‌های احشائی ناشی از کاندیدا

بخش دوم

● دکتر محمد قهری

دکترای علوم آزمایشگاهی، Ph.D قارچ شناسی

استادیار دانشگاه امام حسین (ع)

[ghahri14@gmail.com](mailto:ghahri14@gmail.com)



## خلاصه

جراحی قلب و مصرف آنتی‌بیوتیک‌های وسیع الطیف است. علائم و نشانه‌های پریکاردیت کاندیدایی غیر اختصاصی هستند و تشخیص توسط کشت مایع پریکاردیال یا آزمایش هیستولوژیکی بافت پریکارد صورت می‌گیرد. گونه‌های کاندیدا علت برجسته و عمده اندوفتالمیت قارچی هستند. اگر چه اندوفتالمیت کاندیدایی به صورت شایع تری به وسیله کاندیدا آلبیکنس ایجاد می‌شود، گونه‌های دیگر کاندیدا نیز می‌توانند موجب این عفونت شوند. موقعی که آزمایش فوندوسکوپی کامل و دقیق اجرا می‌شود، تقریباً ۱۵ تا ۲۸ درصد بیماران غیرنوتروپنیک مبتلا به کاندیدمی علائم و شواهدی از اندوفتالمیت دارند. از آنجا که لزیون‌های سفید و شبیه توپ پنبه‌ای که در فوندوسکوپی دیده می‌شوند به صورت غالب از نوتروفیل‌ها تشکیل شده‌اند، بنابراین اندوفتالمیت کاندیدایی به صورت کمتر شایع در بیماری که نوتروپنیک هستند مشاهده می‌شود. مننژیت کاندیدایی اکثر اوقات در اطفال نارس و در بیماری که تحت یک روش جراحی نورو سرجیکال قرار گرفته‌اند پدید می‌آید. این بیماری در بیماری که سیستم ایمنی مختل شده مرتبط با نوتروپنی، ایدز، یا نقایص ارثی در عملکرد نوتروفیل دارند کمتر دیده شده است. ذات الریه کاندیدایی یک عفونت نادر است که غالباً زیادی تشخیص داده می‌شود. عفونت در نتیجه انتشار هماتوژنوس و یا به وسیله آسپیراسیون ترشحات عفونی شده واقع می‌شود. فاکتورهای خطر شامل نوتروپنی، ازوفاژیت کاندیدایی، استفاده از آنتی‌بیوتیک‌های وسیع الطیف و بدخیمی هماتولوژیک می‌باشد. راه معمولی

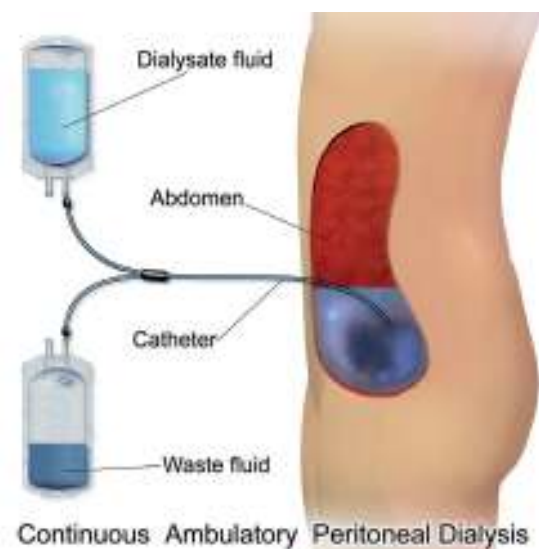
به طور کلی پریتونیت کاندیدایی در بیماران سرپایی با دیالیز پریتونال مزمن و یا در افرادی که پیوند کبد یا پانکراس داشته یا مورد عمل جراحی دستگاه گوارش قرار گرفته‌اند ممکن است به وجود آید. در چنین بیمارانی فاکتورهای خطر اضافی برای پریتونیت کاندیدایی شامل مصرف طولانی مدت آنتی‌بیوتیک، عمل جراحی شکمی ثانویه برنامه ریزی نشده و پرفوراسیون گاستر و اینتستینال اکتساب شده در بیمارستان می‌باشد. کاندیدپدیزیس هپاتوسپلنیک به صورت غالب در بیماران نوتروپنیک، به ویژه آن‌هایی که لوکمی دارند، دیده می‌شود. اگر چه عفونت هنگام حضور نوتروپنی آغاز می‌شود، غالباً تا بعد از بهبودی نوتروپنی قابل آشکارسازی نیست. علائم و نشانه‌ها شامل تب، درد شکمی، هپاتومگالی و اسپلنومگالی است. گونه‌های کاندیدا شایع‌ترین علت اندوکاردیت‌های قارچی هستند. فاکتورهای خطر برای اندوکاردیت کاندیدایی شامل جراحی دریچه مصنوعی قلب، بیماری دریچه‌ای قلب که از قبل موجود باشد، کاتترهای داخل رگی، مصرف آنتی‌بیوتیک‌های وسیع الطیف، سوء مصرف داروهای داخل رگی و استفاده از داروهای سرکوب کننده ایمنی می‌باشند. جراحی دریچه قلب بزرگ‌ترین فاکتور خطر برای اندوکاردیت کاندیدایی است و بیش از ۵۰٪ بیماران سابقه چنین جراحی را داشته‌اند. پریکاردیت چرکی مربوط به گونه‌های کاندیدا یک عفونت تهدید کننده زندگی و البته فعلاً نادر است. فاکتورهای خطر شامل ایمنوسوپرسیون،

دومین نوع از بیماری‌هایی که در آن‌ها پریتونیت کاندیدایی به وجود می‌آید در افرادی است که پیوند کبد یا پانکراس داشته یا مورد عمل جراحی دستگاه گوارش (برای جراحی پروفوراسیون معدی رودهای یا پانکراتیت) قرار گرفته‌اند. در چنین بیماری‌هایی، فاکتورهای خطر اضافی برای پریتونیت کاندیدایی شامل مصرف طولانی مدت آنتی بیوتیک، عمل جراحی شکمی ثانویه برنامه ریزی نشده و پروفوراسیون گاستر و اینتستینال اکتساب شده در بیمارستان می‌باشد. پریتونیت کاندیدایی موقعی که ارگان‌سیسم از حفره پریتون جدا شده باشد (یا در کشت خالص و یا همراه با باکتری‌ها)، معمولاً باید درمان شود. از آنجا که کاندیدا غالباً درن‌های (drains) پریتونال را کلونیزه می‌کند، جدا کردن این ارگان‌سیسم از درن نباید برای پریتونیت کاندیدایی جنبه تشخیصی (دیآگنوستیک) داشته باشد. اگر ارگان‌سیسم جدا شده نسبت به فلوکونازول حساس باشد، بیماران با پریتونیت کاندیدایی می‌باید با این دارو درمان شوند. دوز دارو باید برای فونکسیون کلیوی و همودیالیز تنظیم شود. آمفوتریسین B نیز برای درمان پریتونیت کاندیدایی مؤثر است و به ویژه موقعی که کاندیدا کروزوی یا ارگان‌سیسم‌های دیگر مقاوم به فلوکونازول جدا شده و یا مورد تردید لازم است که مورد استفاده قرار گیرد. از قطره قطره چکاندن داخل صفاقی آمفوتریسین B باید اجتناب شود زیرا سبب پریتونیت شیمیایی دردناک می‌شود. اگر چه یک فرمولاسیون داخل رگی از ایتراکونازول قابل دسترسی است، تجربیات بسیار کمی با این عامل در درمان پریتونیت کاندیدایی وجود دارد. اگر کاتتر پریتونال وجود داشته باشد، باید برداشته شود تا عفونت معالجه شود و از عود آن پیشگیری گردد. یک کارآزمایی کوچک کنترل شده با دارونما مطرح می‌کند که پروفیلاکسی با فلوکونازول ممکن است انسیدانس پریتونیت کاندیدایی را در بیماران با خطر بسیار زیاد که پروفوراسیون عود کننده گاستر و اینتستینال یا نشت (leakage) آناستوموتیک داشته‌اند کاهش دهد. کاندیدا همچنین می‌تواند درخت صفراوی را عفونی کند و یک عامل نادر کولسیستیت بدون سنگ است (acalculous cholecystitis)، کاندیدا غالباً به عنوان بخشی از فلور مخلوط جدا می‌شود. اکثر بیماران ضعیف شده هستند و با آنتی بیوتیک‌های وسیع الطیف در بخش

عفونت در استئومیلیت و نیز آرتریت کاندیدایی، راه انتشار از طریق خونی است. هر دو نوع عفونت در طول و یا متعاقب کاندیدیزیس منتشره خونی گزارش شده است. بنابراین فاکتورهای خطر برای چنین عفونت‌هایی نوعاً عوامل خطر برای کاندیدیزیس منتشره خونی است. **کلمات کلیدی:** کاندیدیزیس سیستمیک، کاندیدیزیس، اندوکاردیت، اندوفتالمیت، پریتونیت، مننژیت، پنومونی

### □ عفونت‌های کاندیدایی داخل شکمی

پریتونیت کاندیدایی معمولاً به یکی از دو شکل بالینی زیر واقع می‌شود، اولین شکل آن در بیماران سرپایی با دیالیز پریتونال مزمن (CAPD) است. گونه‌های کاندیدا تقریباً ۷۵٪ موارد پریتونیت قارچی در بیماران دچار این وضعیت را موجب می‌شوند. بچه‌های دچار وضعیت CAPD نسبت به بالغین، انسیدانس بالاتری از پریتونیت کاندیدایی به ویژه با عامل کاندیدا پاراپسیلوزیس دارند. فاکتورهای خطر برای پریتونیت کاندیدایی در بیماران CAPD شامل استفاده قبلی آنتی بیوتیک و رویدادهای قبلی پریتونیت می‌باشد. پریتونیت کاندیدایی اغلب در بیماران CAPD با مشاهده عناصر قارچی در رنگ آمیزی گرم از نمونه دیالیزات پریتونال تشخیص داده می‌شود. در مواردی که هیچ گونه ارگان‌سیسم در رنگ آمیزی گرم دیده نمی‌شود، گونه‌های کاندیدا را می‌توان معمولاً از کشت مایع دیالیزات به دست آورد.

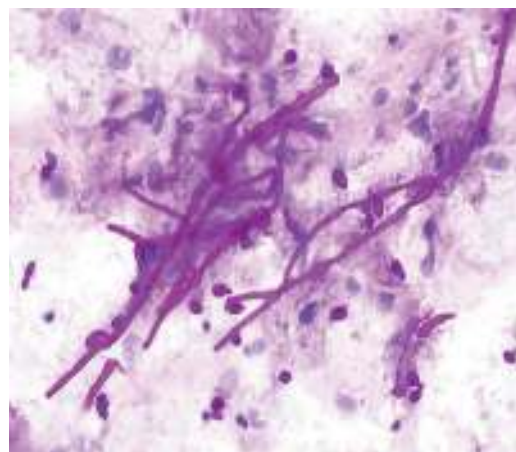


## □ کاندیدیازیس کبدی طحالی (کاندیدیازیس مزمن منتشره)

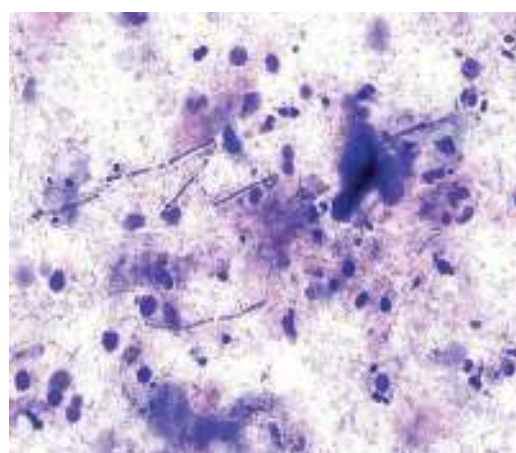
کاندیدیازیس هیپاتوسپلنیک (کاندیدیازیس مزمن منتشره) به صورت غالب در بیماران نوتروپنیک، به ویژه آن‌هایی که لوکمی دارند، دیده می‌شود. اگر چه عفونت هنگام حضور نوتروپنی آغاز می‌شود، غالباً تا بعد از بهبودی نوتروپنی قابل آشکار سازی نیست. علائم و نشانه‌ها شامل تب، درد شکمی، هیپاتومگالی و اسپلنومگالی است. تست‌های عملکرد کبدی و سطح پروتئین فعال C (CRP) غالباً افزایش یافته است. تصویر برداری از شکم معمولاً لزیون‌های فوکال متعددی در کبد، طحال و کلیه را نشان می‌دهد. اولتراسونوگرافی نسبت به توموگرافی کامپیوتری (CT Scanning) یا MRI از حساسیت کمتری در نشان دادن این لزیون‌ها برخوردار است. اگر چه یافتن لزیون‌های متعدد در کبد و طحال در یک بیمار لوکمیک که نوتروپنی دارد به نفع کاندیدیازیس هیپاتوسپلنیک است، با این حال مهم است که یک تشخیص میکروبیولوژیک جهت راهنمایی برای انتخاب درمان انجام شود. به عنوان مثال، قارچ‌هایی نظیر گونه‌های آسپرژیلیوس و بلاستوسیزومیسیس نیز می‌توانند عفونت‌های هیپاتوسپلنیک ایجاد نمایند. میکروارگانسیم مسئول عفونت را می‌توان گاهی اوقات از طریق کشت خون جدا کرد. در سایر بیماران یک لزیون یا از طریق جلدی (Percutaneously) و یا به وسیله لاپاراسکوپی باید آسپیره شود زیرا آسپیراسیون - به شرط آن که در طی ۳ هفته بعد از بهبودی نوتروپنی انجام شود و از یک لزیون اختصاصی برداشت شده باشد - بیشترین شانس را برای تشخیص دارد (در مقابل این که یک بیوپسی blind انجام شده باشد). درمان کاندیدیازیس هیپاتوسپلنیک نیاز به درمان ضد قارچی طولانی مدت دارد، اگر چه توافق بر روی رژیم درمانی مطلوب هنوز مناقشه برانگیز است و در مورد هر بیمار باید به صورت اختصاصی به کار رود.

فلوکونازول یک انتخاب منطقی برای بیماری است که از نظر کلینیکی در وضعیت پایدار بوده و احتمالاً با یک ارگانسیم حساس آلوده شده است. برخی مایکولوژیست‌ها توصیه می‌کنند که تمام بیماران با آمفوتریسین B به

مراقبت‌های ویژه به مدت طولانی تحت درمان بوده‌اند. گرچه اکثریت بیماران با کولسیستیت کاندیدیایی با گونه‌های کاندیدا کلونیزه شده‌اند، نشان دادن کاندیدی می در آزمایشگاه به ندرت اتفاق می‌افتد. با این وجود، کولسیستیت بدون سنگ مربوط به گونه‌های کاندیدا با میزان مرگ و میر بالا مرتبط است. نقطه ثقل درمان شامل درمان ضد قارچی و اقدامات مربوط به کاستن فشار از درخت صفراوی است. از آنجا که فلوکونازول و آمفوتریسین B غلظت‌های درمانی در صفرا را به دست می‌آورند، قطره چکانی موضعی (لوکال) به داخل مجاری صفراوی لزومی ندارد.



سلول‌های مخمری و سودوهایفی در ازوفازیت کاندیدیایی



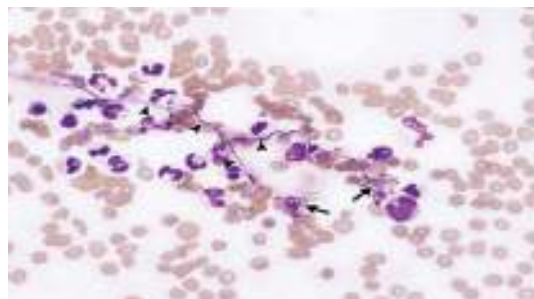سلول‌های مخمری و سودوهایفی در ازوفازیت کاندیدیایی

## □ آندوکاردیت

گونه‌های کاندیدا شایع‌ترین علت آندوکاردیت‌های قارچی هستند. فاکتورهای خطر برای آندوکاردیت کاندیدایی شامل جراحی دریچه مصنوعی قلب، بیماری دریچه‌ای قلب که از قبل موجود باشد، کاتترهای داخل رگی، مصرف آنتی‌بیوتیک‌های وسیع‌الطیف، سوء مصرف داروهای داخل رگی و استفاده از داروهای سرکوب‌کننده ایمنی می‌باشند. جراحی دریچه قلب بزرگ‌ترین فاکتور خطر برای آندوکاردیت کاندیدایی است و بیش از ۵۰٪ بیماران سابقه چنین جراحی را داشته‌اند. آندوکاردیت معمولاً در اولین سال بعد از عمل جراحی واقع می‌شود ولی ممکن است در سال‌های بعد هم دیده شود. بیماران با آندوکاردیت کاندیدایی تظاهرات کلینیکی شبیه آندوکاردیت باکتریال دارند. اگرچه، به نظر می‌رسد که انسیدانس بالاتری از لخته‌های خونی بزرگ که ممکن است باعث آمبولیزه شدن عروق خونی عمده شوند وجود داشته باشد. علاوه بر این، گزارش شده است که اندوفتالمیت بسیار فراوان‌تر وقوع می‌یابد. در کشت‌های خون گونه‌های کاندیدا در تقریباً ۸۵٪ بیماران رشد می‌کنند و در موارد باقیمانده تشخیص قارچ شناسی توسط کشت یا هیستولوژی دریچه عفونی شده صورت می‌گیرد. اکثریت بیماران تقریباً از یک ماه قبل از تشخیص آندوکاردیت علامت دار (Symptomatic) هستند. همانند آندوکاردیت باکتریایی اکوکاردیوگرافی از طریق مری (Transesophageal) بسیار حساس‌تر از اکوکاردیوگرافی ترانس‌توراسیک برای نشان دادن وژتاسیون‌ها (Vegetations) است. وژتاسیون‌ها اغلب اوقات بر روی دریچه آئورتیک و بعد از آن دریچه‌های میترال و سه لختی واقع می‌شود. گرفتاری چند دریچه‌ای نسبتاً شایع است و وژتاسیون‌ها ممکن است بر روی ساختمان‌های غیر دریچه‌ای هم مثل سیم‌های پیس‌میکر (Pacemaker)، میکسومای آتریال یا دیواره بطنی تشکیل شوند. درمان استاندارد آندوکاردیت کاندیدایی آمفوتریسین B برای حداقل ۶ هفته به همراه تعویض دریچه و دبریدمان تمام بافت عفونی شده است. در بیمارانی که کاندید جراحی نیستند، درمان مزمن سرکوب‌گرانه با فلوکونازول موفقیت آمیز بوده است و تعداد کمی از بیماران با آندوکاردیت دریچه

مدت ۱ تا ۲ هفته قبل از تغییر دادن آن به فلوکونازول درمان شوند. آمفوتریسین B نیز برای بیمارانی که احتمالاً با یک ارگانیسم مقاوم به فلوکونازول عفونی شده‌اند مناسب است. فرمولاسیون‌های لیپیدی آمفوتریسین B برای درمان کاندیدایزیس هپاتوسپلنیک جذاب است زیرا آن‌ها شانس نفروتوکسیسیتی را کاهش می‌دهند.

آمفوتریسین B لیپیدکمپلکس برای درمان کاندیدایزیس هپاتوسپلنیک در بچه‌ها و بالغین استفاده شده است. اگر چه، اثرات فرمولاسیون‌های لیپیدی مختلف آمفوتریسین B برای درمان هر نوع عفونت کاندیدایی منتشره از راه هماتوژنوس هرگز مستقیماً با آمفوتریسین B داکسی‌کولات مورد مقایسه قرار نگرفته است. موقعی که درمان ضد قارچی شروع گردید، باید ادامه داده شود تا لزیون‌ها بهبود یابند یا کلسیفیه شوند. در یک مطالعه گذشته نگر بیماران با کاندیدایزیس هپاتوسپلنیک که با آمفوتریسین B درمان شده بودند، بیماران به طور متوسط ۱۹ روز بعد از شروع درمان به حالت تب دار باقی مانده بودند و درمان به طور متوسط به مدت ۱۱۲ روز لازم بوده است. عاقبت و پیامد طولانی مدت در بیماران با کاندیدایزیس هپاتوسپلنیک عمدتاً بستگی به موفقیت در درمان بدخیمی زمینه‌ای دارد. بنابراین ادامه دادن درمان ضد سرطان پر اهمیت است حتی اگر مستلزم شیمی درمانی برای پیوند مغز استخوان در طول درمان کاندیدایزیس هپاتوسپلنیک باشد. این نکته نیز حائز اهمیت است که در موارد کاندیدایزیس هپاتوسپلنیک کشت خون تا ۵۰٪ موارد منفی است. اگر مقدار کافی از خون یعنی حداقل ۲۰ میلی لیتر کشت شود و در شرایط هوازی نگهداری شود درصد موارد کشت مثبت بالاتر می‌رود.



سودوهایفی و بلاستوسپورهای کاندیدا در خون محیطی



عفونت می‌باشند. در بعضی موارد میکاردیت به طور همزمان با اندوکاردیت دیده می‌شود. میکاردیت ممکن است یک تظاهر از کاندیدیازیس هماتوژنوس باشد. آریتمی مربوط به آنرمالیتهای سیستم انتقال (Conduction) شایع هستند. اکثر موارد میکاردیت کاندیدیایی در اتوپسی تشخیص داده شده‌اند. اگر چه این عفونت باید در بیماران مبتلا به کاندیدمی و آنرمالیتهای سیستم انتقال قلبی مورد تردید قرار گیرد. این بیماران باید درمان ضد قارچی تهاجمی دریافت نمایند.

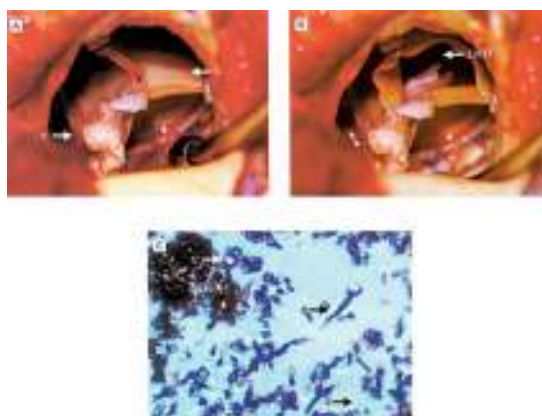
### □ ترومبوفلیت

اگر چه گونه‌های مختلف کاندیدا چهارمین علت شایع عفونت‌های کاتتر داخل رگی در بیماران بستری در بخش‌های مراقبت ویژه در ایالات متحده است، ترومبوفلیت سپتیک کاندیدیایی نسبتاً نادر است. کلونیزاسیون با گونه‌های کاندیدا و درمان با آنتی بیوتیک‌های وسیع الطیف فاکتورهای خطر اصلی برای این عفونت هستند. بیماران با ترومبوفلیت کاندیدیایی تقریباً همیشه تب دار هستند و غالباً ادم اندام انتهایی دارند که توسط ورید گرفتار درن (drain) شده است. هنگامی که یک ورید محیطی گرفتار شده باشد، نشانه‌های موضعی التهاب ممکن است در حداقل مقدار خود و یا غایب باشند. کاندیدمی معمولاً وجود دارد و اغلب علی‌رغم درمان ضد قارچی کافی پایدار باقی می‌ماند. در کشت‌های انجام شده از نوک (tip) کاتتر ممکن است گونه‌های مختلف کاندیدا رشد نمایند. حذف و خارج کردن (excision) ورید عفونی شده در صورت امکان باید انجام شود. درمان ضد قارچی به مدت ۲ هفته بعد از آن که ورید عفونی شده برداشته و حذف گردید باید ادامه یابد.

### □ اندوفتالمیت

گونه‌های کاندیدا علت برجسته و عمده اندوفتالمیت قارچی هستند. اگر چه اندوفتالمیت کاندیدیایی به صورت شایع‌تری به وسیله کاندیدا آلبیکنس ایجاد می‌شود، گونه‌های دیگر کاندیدا نیز می‌توانند موجب این عفونت شوند. موقعی که آزمایش فوندوسکوپی کامل و دقیق اجرا می‌شود، تقریباً ۱۵ تا ۲۸ درصد بیماران غیرنوتروپنیک

طبیعی (native) با فلوکونازول به تنهایی درمان شده‌اند. حتی موقعی که درمان ضد قارچی با تعویض دریچه همراه می‌شود، حدود ۳۰٪ شانس عود و برگشت وجود دارد. اکثر عودها در طول ۳ سال اول بعد از درمان اتفاق می‌افتند، اگر چه عودهای دیررس تا ۹ سال بعد از درمان ابتدایی گزارش شده‌اند. به دلیل میزان عود قابل توجه، پیشنهاد شده است که تمام بیماران با اندوکاردیت دریچه مصنوعی قلب کاندیدیایی باید تحت درمان سرکوبگرانه با فلوکونازول در سرتاسر زندگی قرار گیرند.

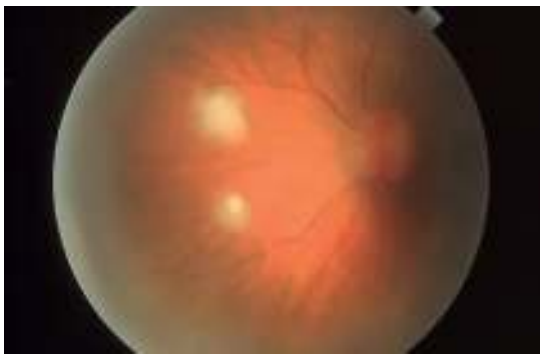

ضایعه کاندیدیازیس دریچه آئورت قلب

### □ پریکاردیت و میکاردیت

پریکاردیت چرکی مربوط به گونه‌های کاندیدا یک عفونت تهدید کننده زندگی و البته فعلاً نادر است. فاکتورهای خطر شامل ایمنوسوپرسیون، جراحی قلب و مصرف آنتی بیوتیک‌های وسیع الطیف است. علائم و نشانه‌های پریکاردیت کاندیدیایی غیر اختصاصی هستند و تشخیص توسط کشت مایع پریکاردیال یا آزمایش هیستولوژیکی بافت پریکارد صورت می‌گیرد. درمان معمولاً نیاز به پریکاردکتومی به همراه داروهای ضد قارچی، معمولاً آمفوتریسین B دارد. میکاردیت کاندیدیایی نیز نادر است. اغلب به صورت شایع در بیمارانی که سیستم ایمنی مختل شده‌ای مربوط به نوتروپنی یا کورتیکواستروئیدها دارند دیده می‌شود. سوء استفاده از داروهای داخل رگی و آنتی بیوتیک‌های وسیع الطیف نیز از فاکتورهای مستعد کننده برای این

اضافه فلوسیتوزین به عنوان شروع کننده درمان استفاده می‌کنند، حال چه عفونت وسیع وجود داشته باشد یا یک ضایعه در ماکولا و یا در مجاور آن قرار گرفته باشد. در بیماری‌هایی که ویتريت (vitritis) وسیع یا پیشرونده دارند در حالی که تحت درمان ضد قارچی هستند باید ویتروکتومی پارس پلانا (Pars Plana Vitrectomy) نیز انجام گردد. این روش به پاک کردن عفونت و به حداقل رساندن میزان کاهش تیزبینی آن‌ها کمک می‌کند. اگر یک جسم خارجی مانند یک ایمپلانت عدسی داخل چشمی وجود داشته باشد، در صورت امکان جهت جلوگیری از عود باید برداشته شود.



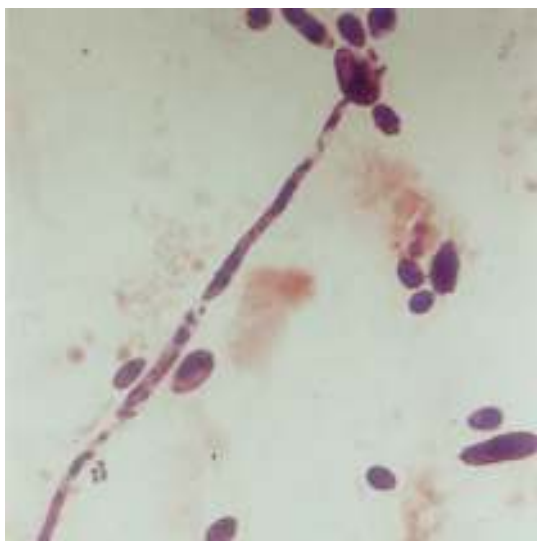
اندوفتالمیت کاندیدایی

#### ■ مننژیت

مننژیت کاندیدایی اکثر اوقات در اطفال نارس و در بیماری‌هایی که تحت یک روش جراحی نورو سرجیکال قرار گرفته‌اند پدید می‌آید. این بیماری در بیماری‌هایی که سیستم ایمنی مختل شده مرتبط با نوتروپنی، ایدز، یا نقایص ارثی در عملکرد نوتروفیل دارند کمتر دیده شده است. مننژیت در اطفال نارس از طریق انتشار و پخش شدن از راه هماتوژنوس پدید می‌آید. بنابراین فاکتورهای خطر برای مننژیت در نوزادان مشابه فاکتورهای خطر برای کاندیدایازیس منتشره از طریق هماتوژنوس است. وزن کم هنگام تولد، مصرف آنتی بیوتیک‌های وسیع الطیف، تغذیه کامل غیر خوراکی (تزریقی) و کاربرد کاتتر ورید مرکزی از فاکتورهای خطر در این مورد می‌باشند. مننژیت در بیماران جراحی اعصاب در نتیجه تلقیح مستقیم ارگاناسم به داخل سیستم اعصاب مرکزی در زمان عمل جراحی ایجاد

مبتلا به کاندیدی‌می علائم و شواهدی از اندوفتالمیت دارند. از آنجا که لزیون‌های سفید و شیشه‌توپ پنبه‌ای که در فوندوسکوپ دیده می‌شوند به صورت غالب از نوتروفیل‌ها تشکیل شده‌اند، بنابراین اندوفتالمیت کاندیدایی به صورت کمتر شایع در بیماری‌هایی که نوتروپنیک هستند مشاهده می‌شود. در اکثریت موارد اندوفتالمیت در نتیجه انتشار از طریق سیستم گردش خون (اندوژنوس) ایجاد می‌شود. بنابراین فاکتورهای خطر برای این عفونت مشابه فاکتورهای خطر برای کاندیدایازیس منتشره از راه خون است و در تمام بیماران مبتلا به اندوفتالمیت کاندیدایی باید به صورت جدی به عفونت منتشره نیز مشکوک شد. معتادان تزریقی هروئین و بیماری‌هایی که عمل پیوند قرنیه و یا ایمپلانت داخل چشمی عدسی (intraocular lens implant) داشته‌اند، نیز می‌توانند به اندوفتالمیت کاندیدایی دچار شوند. در بیماری‌هایی که سابقه جراحی چشم داشته‌اند، عفونت در نتیجه تلقیح مستقیم ارگاناسم به داخل چشم در هنگام عمل جراحی ایجاد می‌شود. تشخیص اندوفتالمیت کاندیدایی را در بیماران با کاندیدی‌می و یافته‌های مشخص و تپیک چشمی می‌توان مطرح نمود. اگرچه کشت‌های خون ممکن است از نظر رشد ارگاناسم‌های کاندیدا در تقریباً ۵۰ درصد موارد نارسایی داشته باشد. در چنین بیماری‌هایی آسپیره ویتروس (vitreous) برای تعیین علت میکروبی عفونت باید انجام شود. آسپیراسیون از اتاقک قدامی چشم به ندرت ارزش تشخیصی دارد. درمان اندوفتالمیت کاندیدایی به شدت عفونت و محل و موقعیت ضایعه یا ضایعات بستگی دارد. حتی یک ضایعه کوچک در ماکولا می‌تواند منجر به آسیب و ضعف شدید در تیزبینی شود و بنابراین باید فوراً درمان شود. اگر چه از مدت‌ها پیش آمفوتریسین B به عنوان استاندارد طلایی در درمان اندوفتالمیت کاندیدایی در نظر گرفته شده است، گزارش‌های فراوانی وجود دارند که درمان موفقیت آمیز با فلوکونازول را نشان می‌دهند. این دارو یک انتخاب منطقی در بیماری‌هایی است که دارای ضایعات کوچک و دور از ماکولا هستند. علاوه بر این فلوکونازول غالباً به عنوان ادامه درمان استفاده می‌شود زیرا اندوفتالمیت کاندیدایی معمولاً نیاز به ۶ تا ۸ هفته درمان دارد. بسیاری از قارچ‌شناسان بالینی از آمفوتریسین B به

با فلوکونازول وجود داد و این دارو برای پیگیری درمان با درمان سرکوب کننده باید در نظر گرفته شود. آمفوتریسین B لیپوزومال به طور موفقیت آمیزی برای درمان تعداد کمی از نوزادان با مننژیت کاندیدایی به کار رفته است. در مدل خرگوشی مننژیت کاندیدایی، آمفوتریسین B لیپوزومال از نظر تأثیر برابر آمفوتریسین B دزوکسی کولات بوده و نسبت به آمفوتریسین B لیپید کمپلکس و آمفوتریسین B کلوتیدال دیس پرسسیون ارجح بوده است. اگر وسیله مصنوعی در سیستم اعصاب مرکزی وجود داشته باشد، در صورت امکان در اسرع وقت باید تعویض و یا برداشته شود.



سودوهایفی و بلاستوسپور کاندیدا آلبیکنس  
رنگ آمیزی گرم

#### □ پنومونی (ذات الریه)

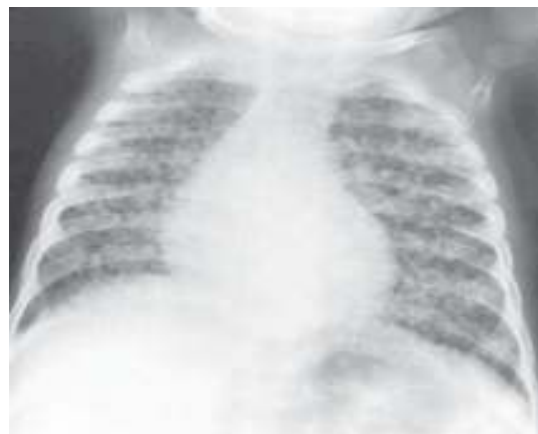ذات الریه کاندیدایی یک عفونت نادر است که غالباً زیادی تشخیص داده می‌شود (Overdiagnosed). عفونت در نتیجه انتشار هماتوژنوس و یا به وسیله آسپیراسیون ترشحات عفونی شده واقع می‌شود. فاکتورهای خطر شامل نوتروپنی، ازوفاژیت کاندیدایی، استفاده از آنتی بیوتیک‌های وسیع الطیف و بدخیمی هماتولوژیک می‌باشند. وقتی که پنومونی به دنبال انتشار از طریق خونی اتفاق می‌افتد یک طرح ارزنی (میلیاری) ممکن است در رادیوگرافی سینه دیده شود. این بیماران ممکن است همچنین دارای کاندیدمی

می‌شود. اکثریت این بیماران کرانیوتومی (Craniotomy) شده‌اند یا شانت مایع مغزی نخاعی داشته‌اند. فاکتورهای خطر دیگر عبارت از سابقه قبلی مننژیت باکتریال می‌باشد. تظاهر کلینیکی مننژیت کاندیدایی به وضعیت میزبان بستگی دارد. در نوزادان، غالباً اسیدوز متابولیک و ناتوانی در جبران تنفسی وجود دارد که به وسیله افزایش در نیازمندی به اکسیژن و آپنه (apnea) خودش را نشان می‌دهد. در آزمایش مایع نخاع (CSF) پلئوسیتوز نامتجانس است و نوع لکوسیت غالب می‌تواند از سلول‌های منونوکلر تا نوتروفیل‌ها تفاوت داشته باشد. با وجود آن که کاهش قند مایع نخاع (Hypoglycorrhachia) شایع و معمول است، اما گاهی اوقات این گونه نیست. رنگ آمیزی گرم از CSF معمولاً منفی است، با این وجود، در ۷۵٪ موارد در محیط کشت گونه‌های مختلف کاندیدا رشد می‌کنند. گونه‌های کاندیدا همچنین از نمونه خون اکثریت نوزادان کشت می‌شود. مننژیت کاندیدایی در بالغین معمولاً یک آغاز تحت حاد دارد که شامل تب، سردرد و وضعیت ذهنی تغییر یافته است. سفتی و سختی گردن به ندرت اتفاق می‌افتد. لکوسیتوز مایع مغزی نخاعی در چنین بیمارانی بسیار شایع است و همانند نوزادان، سلول‌های منونوکلر یا نوتروفیل‌ها می‌توانند غالب باشند. کاهش قند مایع نخاع و پروتئین افزایش یافته در مایع مغزی نخاعی شایع هستند. ارگانیسیم را می‌توان در نمونه رنگ آمیزی شده با گرم در تقریباً ۴۰٪ موارد مشاهده کرد و در کشت در حدود ۸۰٪ اوقات جدا می‌شود. با کشت دادن حجم زیاد و متعدد از نمونه‌های CSF می‌توان باز یافت ارگانیسیم را ارتقاء داد. کاندیدمی قابل آشکار در بیمارانی که مننژیت کاندیدایی بعد از اعمال جراحی اعصاب در آن‌ها پدید می‌آید نادر است. مننژیت کاندیدایی بدو باید با آمفوتریسین B مداوا شود. فلوسیتوزین هر موقع که عملی و ممکن باشد باید به برنامه درمانی افزوده شود. با این همه، بسیاری از اطفال با وزن کم هنگام تولد در استفاده از داروهای خوراکی ناتوان هستند. در چنین بیمارانی، استفاده از آمفوتریسین B به تنهایی در تقریباً ۹۰٪ اوقات معالجه کننده است. از آنجا که عود می‌تواند پدید آید، درمان باید تا ۴ هفته بعد از بهبودی کلینیکی عفونت ادامه یابد. تجربیات بسیار کمتری

## □ استئومیلیت و آرتريت

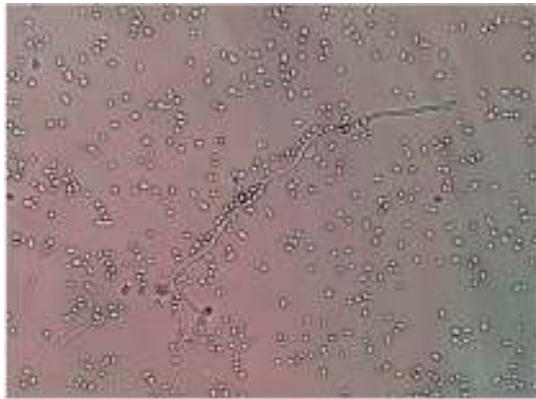
راه معمولی عفونت در استئومیلیت و نیز آرتريت کاندیدایی، راه انتشار از طریق خونی است. هر دو نوع عفونت در طول و یا متعاقب کاندیدیازیس منتشره خونی گزارش شده است. بنابراین فاکتورهای خطر برای چنین عفونت‌هایی نوعاً عوامل خطر برای کاندیدیازیس منتشره خونی است. علاوه بر این انتشار هماتوژنوس به یک استخوان یا یک مفصل در غیاب گرفتاری اعضای دیگر می‌تواند واقع شود. این وضعیت غالباً در استفاده کنندگان از داروهای تزریقی داخل رگی گزارش شده است. ستون مهره‌ها شایع‌ترین محل عفونت در هنگامی هستند که استئومیلیت از عفونت هماتوژنوس برخاسته باشد، آرتريت کاندیدایی اغلب اوقات زانو‌ها را درگیر می‌کند. استئومیلیت کاندیدایی همچنین می‌تواند در نتیجه تلقیح مستقیم در طول یک عفونت زخم واقع شود. آرتريت کاندیدایی به عنوان عارضه تزریقات داخل مفصلی پدید آمده است. در چنین مواردی، کاندیدا پاراپسیلوزیس شایع‌ترین ارگانیسیم ایجاد کننده عفونت است. سرانجام، گونه‌های کاندیدا از عوامل نادر عفونت مفصل مصنوعی هستند. استئومیلیت کاندیدایی به وسیله دوره‌های طولانی مدت آمفوتریسین B یا فلوکونازول به صورت موققت آمیزی معالجه شده است. به علت نفروتوکسیسیته قابل توجه مرتبط با استفاده طولانی مدت از آمفوتریسین B، یک رویکرد معقول و منطقی این است که بیمار برای مدت ۲ تا ۳ هفته با آمفوتریسین B درمان شود و به دنبال آن برای ۶ تا ۱۲ ماه توسط فلوکونازول ادامه یابد. همانند استئومیلیت ایجاد شده توسط میکروارگانیسیم‌های دیگر، دبرید کردن هر قسمت از استخوان غیر زنده (devitalized) و برداشتن و حذف کردن مواد سخت عفونی شده (infected hardware) در صورتی که عملی باشد اهمیت دارد. درمان آرتريت کاندیدایی به درناژ کافی مفصل عفونی شده که معمولاً نیاز به جراحی دارد بستگی دارد. وقتی که عفونت شدید است با درناژ و یا درمان ضد قارچی به تنهایی برطرف نمی‌شود و سینوکتومی (Synovectomy) باید انجام شود. اصول درمان ضد قارچی برای آرتريت کاندیدایی مشابه درمان استئومیلیت است. فلوکونازول و آمفوتریسین B هر دو سطوح درمانی (تراپوتیک) را در مایع مفصلی به

یا مدارکی دال بر عفونت در دیگر اعضاء داشته باشند. بیماری‌هایی که به دنبال آسپیراسیون ترشحات عفونی شده به پنومونی کاندیدایی مبتلا می‌شوند معمولاً انفیلترهای لوبی (lobar) یا Patchy غیر اختصاصی دارند که ممکن است یک طرفه یا دو طرفه باشد. در این بیماران، عفونت معمولاً به صورت لوکالیزه در ریه باقی می‌ماند. برای تشخیص پنومونی کاندیدایی، به دست آوردن مدارک هیستولوژیکی از تهاجم قارچی بافت ریه یک امر اساسی است. به علت این که گونه‌های کاندیدا معمولاً دهان و حلق (Oropharynx) و درخت تراکئوبرونشیل (Tracheobronchial) بیماران بستری در بیمارستان را کلونیزه می‌کنند، تشخیص پنومونی کاندیدایی از روی رنگ آمیزی گرم از نمونه خلط و یا کشت دارای اعتبار نیست. به علاوه، حتی جدا کردن تعداد زیادی از ارگانیسیم از مواد حاصل از شست و شوی برونشیل (bronchial brushings) یا نمونه‌های لاولژ برونکو آلولار در بیماران غیر نوتروپنیک تقریباً همیشه به عوض آن که نشان دهنده عفونت واقعی باشد نشان دهنده کلونیزاسیون است. این عفونت باید تنها هنگامی درمان شود که تشخیص به وسیله هیستولوژی تأیید شده باشد. پنومونی اولیه کاندیدایی معمولاً با آمفوتریسین B درمان می‌شود. وقتی که پنومونی یک تظاهر مربوط به کاندیدیازیس منتشره هماتوژنوس باشد، آنگاه درمان باید در جهت عفونت منتشره اجرا شود.



طرح میلیاری مربوط به کاندیدیازیس ریه





سلول‌های مخمری، جرم تیوب و هایفی کاندیدا  
آلبیکنس در مایع سینوویال بیمار مبتلا به آرتریت  
عفونی کاندیدایی

دست می‌آورند. بنابراین، درمان ضد قارچی داخل مفصلی ضرورت ندارد. عفونت کاندیدایی یک مفصل مصنوعی با درمان ضد قارچی به تنهایی به ندرت معالجه می‌شود، تمام مواد مصنوعی هر وقت که امکان داشته باشد باید برداشته و حذف شوند.

## References

- 1- *Medical Mycology a Practical Approach*, EGV Evans 1989, P:58.
- 2- Mirhendi H, Makimura K, Khoramizadeh M, Yamaguchi H. A One-Enzyme PCR-RFLP Assay for Identification of Six Medically Important *Candida* species. *Jpn J Med Mycol* 2006 47: 225-9.
- 3- Anaissie EJ. *Clinical Mycology*. 2003. Churchill livingstone.
- 4- [www.retinalphysician.com/article.aspx](http://www.retinalphysician.com/article.aspx)

