

# عفونت‌های قارچی مجاری تنفسی

بخش سوم

● دکتر محمد قهری

دکترای علوم آزمایشگاهی، Ph.D قارچ شناسی

استادیار دانشگاه امام حسین (ع)

[ghahri14@gmail.com](mailto:ghahri14@gmail.com)



## □ خلاصه

می‌شوند. اعضاء انتموفتورال ها نوعاً موجب زیگومایکوزیس زیر جلدی تروپیکال و فرم دیگر زیگومایکوزیس نواحی زیر مخاطی بینی و به ندرت موجب زیگومایکوزیس منتشره و ریوی می‌گردند. از آنجا که ارگانیس‌های مربوط به هر دو راسته موکورال ها و انتموفتورال ها موجب عفونت‌های مهلک در افراد مستعد می‌شوند واژه زیگومایکوزیس در مورد همه آن‌ها استفاده می‌گردد. زیگومایکوز ریوی غالباً در بیماران گرانولوسیتوپنیک و تحت درمان با کورتیکوستروئیدها مشاهده می‌شود. زیگومایکوز رینوسریرال اغلب در بیماران با کتواسیدوز دیابتی کنترل نشده و در بیماران با سرکوب ایمنی دارویی مثل درمان کورتیکوستروئیدی یا شیمی درمانی سیتوتوکسیک که منجر به گرانولوسیتوپنی می‌شود رخ می‌دهد. بیماران با نارسایی کلیوی، دیابت ملیتوس و افرادی که تحت درمان با دفروکسامین هستند همچنین تمایل و استعدادی برای توسعه زیگومایکوزیس رینوسریرال دارند. بیماران مبتلا به عفونت HIV یک گروه تازه شناخته شده‌ای را تشکیل می‌دهند که در معرض خطر زیگومایکوزیس مجاری تنفسی هستند. تهاجم عروقی مربوط به زیگومیست ها منجر به انفارکتوس، هموراژ داخل

زیگومایکوزیس یک گروه از عفونت‌های ناشایع اما غالباً کشنده هستند که توسط اعضاء رده زیگومیست ها ایجاد می‌شوند. دامنه و گستره زیگومایکوزیس شامل عفونت‌های بینی-مغزی (رینوسریرال) در دیابت ملیتوس، عفونت‌های تنفسی که در طول دوره گرانولوسیتوپنی یا درمان کورتیکوستروئیدی ظاهر می‌شوند و عفونت منتشره که در طول درمان با دفروکسامین ایجاد می‌شوند، می‌باشند. اکثر زیگومیست ها که در بیماران مبتلا به اختلالات سیستم ایمنی یا میزبانان ناتوان عفونت‌های تنفسی ایجاد می‌کنند تمایل زیادی برای تهاجم ترومبوتیک عروق خونی دارند همچنین دوره بالینی آن‌ها به سرعت کامل شده، مرگ و میر بالایی داشته و نسبت به درمان‌های ضد قارچی مقاومت نسبی دارند. رده زیگومیست ها شامل راسته‌های مهم پزشکی از قبیل موکورال ها و انتموفتورال ها هستند. عفونت‌های تنفسی معمولاً به وسیله قارچ‌های راسته موکورال ها ایجاد می‌شود. فراوان‌ترین عامل درگیر کننده ریزوپوس آریزوس است. در بین سایر موکورال ها گونه‌های دیگری مثل کانینگهاملا برتولتیا و آبسیدیا کوریمبفرا بیشتر گزارش



آبسیدیا کوریمبیفرا *Absidia corymbifera* به صورت فزاینده‌ای به عنوان پاتوژن های تنفسی گزارش می‌شوند. اعضاء انتموفتورال ها نوعاً موجب زیگومایکوزیس زیر جلدی تروپیکال (لوبومایکوزیس) و فرم دیگر زیگومایکوزیس نواحی زیر مخاطی بینی (رینوانتموفتورومیکوزیس) می‌شوند و به ندرت موجب زیگومایکوزیس منتشره و ریوی می‌گردند. از آنجا که ارگانیسیم‌های مربوط به هر دو راسته موکورال ها و انتموفتورال ها موجب عفونت‌های مهلک در افراد مستعد (سیستم ایمنی معیوب) می‌شوند واژه زیگومایکوزیس در مورد همه آن‌ها استفاده می‌شود. زیگومایکوز ریوی غالباً در بیماران گرانولوسیتوپنیک و تحت درمان با کورتیکواستروئیدها مشاهده می‌شود. زیگومایکوز رینوسربرال اغلب در بیماران با کتواسیدوز دیابتی کنترل نشده و در بیماران با سرکوب ایمنی دارویی مثل درمان کورتیکواستروئیدی یا شیمی درمانی سیتوتوکسیک که منجر به گرانولوسیتوپنی می‌شود رخ می‌دهد. همچنین بیماران با نارسایی کلیوی، دیابت ملیتوس و افرادی که تحت درمان با دفروکسامین هستند تمایل و استعدادی برای توسعه زیگومایکوزیس رینوسربرال دارند. بیماران مبتلا به عفونت HIV یک گروه تازه شناخته شده‌ای را تشکیل می‌دهند که در معرض خطر زیگومایکوزیس مجاری تنفسی هستند. در مطالعات رایزوپوس آریزوس اسپورانژیوسپوره‌های غیر جنسی به ابعاد ۵ تا ۸ میکرون به سمت راه‌های هوایی دیستال استنشاق می‌شوند، جایی که ممکن است به وسیله ماکروفاژهای آلونلار ریوی (منبع اصلی دفاع میزبان بر علیه اسپورانژیوسپورها) پاکسازی شوند. اگر ماکروفاژهای آلونلار ریوی در اثر مصرف کورتیکواستروئیدها و یا عوامل دیگر سرکوبگر سیستم ایمنی آسیب دیده باشند ممکن است قادر به پاکسازی اسپورانژیوسپورها نبوده و فرصت ژرمیناسیون و توسعه هائیفی داده شود. لکوسیت‌های پلی‌مورفونوکلتر دفاع عمده بر علیه هائیفی زیگومیسیتی هستند. چنین میسلیموم‌هایی در میزبانان نوتروپنیک می‌توانند رشد و توسعه بی وقفه داشته باشند. تهاجم عروقی مربوط به زیگومیسیت‌ها منجر به انفارکتوس، هموراژ داخل ریوی مرگبار در نتیجه ترومبوسیتوپنی همزمان می‌شود. وسعت انفارکتوس بافتی در انتشار و توزیع عروق خونی مسدود شده اغلب فراتر از ناحیه بافت مبتلا شده

ریوی مرگبار در نتیجه ترومبوسیتوپنی همزمان می‌شود. گرایش و تمایل برای تهاجم به عروق ممکن است به لحاظ کلینیکال به صورت انفارکتوس های ریوی، آنوریسیم های سرخرگ ششی و هموراژ نشان داده شود. همین پروسه ترومبوز و انفارکتوس در محل‌های دیگر اتفاق می‌افتد و تظاهرات کلینیکی زیگومایکوزیس در این بافت‌ها را خاطر نشان می‌سازد. کتواسیدوز دیابتی و فرم‌های دیگر اسیدوز متابولیک مزمن می‌توانند سیستم ایمنی میزبان را مختل کنند. اهمیت دسترسی آهن در رابطه میزبان- قارچ در زیگومیکوزیس به وسیله مشاهدات اخیر زیگومیکوزیس منتشره در بیماران دریافت کننده درمان چلاتور آهن مورد تأیید قرار گرفته است.

**کلمات کلیدی:** عفونت‌های قارچی ریه، بیماری‌های دستگاه تنفسی، موکورمایکوزیس، زیگومایکوزیس، عفونت‌های سیستمیک قارچی

### □ زیگومایکوزیس

زیگومایکوزیس یک گروه از عفونت‌های ناشایع اما غالباً کشنده هستند که توسط اعضاء رده زیگومیسیت ها ایجاد می‌شوند. دامنه و گستره زیگومایکوزیس شامل عفونت‌های بینی- مغزی (رینوسربرال) در دیابت ملیتوس، عفونت‌های تنفسی که در طول دوره گرانولوسیتوپنی یا درمان کورتیکواستروئیدی ظاهر می‌شوند و عفونت منتشره که در طول درمان با دفروکسامین ایجاد می‌شوند، می‌باشند. اکثر زیگومیسیت ها که در بیماران مبتلا به اختلالات سیستم ایمنی یا میزبانان ناتوان عفونت‌های تنفسی ایجاد می‌کنند تمایل زیادی برای تهاجم ترومبوتیک عروق خونی دارند همچنین دوره بالینی آن‌ها به سرعت کامل شده، مرگومیر بالایی داشته و نسبت به درمان‌های ضد قارچی مقاومت نسبی دارند. رده زیگومیسیت ها شامل راسته‌های مهم پزشکی از قبیل موکورال ها و انتموفتورال ها هستند. عفونت‌های تنفسی معمولاً به وسیله قارچ‌های راسته موکورال ها ایجاد می‌شود. فراوان ترین عامل درگیرکننده رایزوپوس آریزوس *Rhizopus arrhizus* است. در بین سایر موکورال ها گونه‌های دیگری مثل کانینگهاملا برتولتیا *Cunninghamella bertholletiae* و

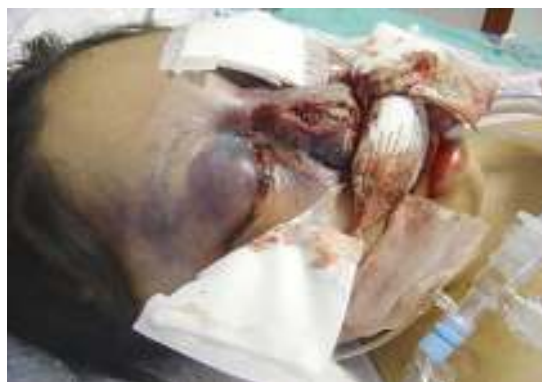## تظاهرات کلینیکی زیگومایکوز تنفسی

به علت اینکه زیگومایکوز رینوسربرال و زیگومایکوز ریوی از جمله شدیدترین و حادثترین عفونت‌های قارچی هستند تشخیص زود هنگام و مداخله فوری برای یک درمان موفقیت آمیز بسیار حساس و مهم می‌باشد. زیگومایکوز رینوسربرال معمولاً ابتدا به صورت یک عفونت سینوس‌های ماگزیلری و اتموئیدی شروع می‌شود که سپس پیشرفت کرده و حدقه چشم، ناحیه پشت حدقه، سینوس کاورنوس و مغز را مورد حمله قرار می‌دهد. یک اسکار سیاه روی کام یا مخاط بینی و ترشحات سیاه رنگ از چشم تظاهرات کلینیکی انفارکتوس می‌باشند. لزیون‌های نکروتیک و سیاه روی کام یا غشاءهای مخاطی بینی ممکن است به وسیله قارچ‌های دیگری از قبیل گونه‌های آسپرگیلوس، گونه‌های فوزاریوم و سودوآلشریا بویدی ای ایجاد شوند. علائم اولیه زیگومایکوز رینوسربرال شامل سردرد یک طرفه، تحریک و سوزش چشمی، تورم ملتحمه چشم یا کموزیس، اشک ریزش، تورم اطراف حدقه چشم، تیرگی و تاری دید، بی‌حسی و کرختی اطراف حدقه چشم، احتقان بینی و خونریزی از بینی (ایپستاکسی) می‌باشند.

در صورت بروز عارضه دیپلویی یا شروع تیرگی دید در یک بیمار دیابتی، یا در بیماری که دفروکسامین دریافت می‌کند و یا بیماری که به لحاظ فارماکولوژیکی ایمونوسوپرس شده است باید فوراً آزمایش دقیق آن بیمار برای تشخیص زود هنگام زیگومایکوز رینوسربرال انجام شود. سلولیت اوربیتال یا صورتی یا پروپتوزیس (بیرون زدگی کره چشم) تقریباً در دو سوم موارد زیگومایکوز رینوسربرال اتفاق می‌افتد. لزیون‌های نکروتیک سیاه ممکن است در کام سخت یا بر روی غشاءهای مخاطی بینی پیدا شوند. عفونت کام ممکن است به طرف سینوس‌های پاراناژال گسترش پیدا کند. تظاهرات اولیه نورولوژیک مربوط به ترومبوز سینوس کاورنوس شامل فلج اعصاب جمجمه‌ای دوم، سوم، چهارم و ششم می‌باشد و همچنین اولین و دومین تقسیمات عصب پنجم که منجر به از دست دادن بینایی، افتالموپلژی داخلی و خارجی، آنستزی قرنیه و facial anhidrosis می‌شود. از آنجا که مراحل پیشرفته این عفونت دارای پیش‌آگهی بسیار بدی است شناسایی یا تشخیص هر چه سریع‌تر

می‌رود. این گرایش و تمایل برای تهاجم به عروق ممکن است به لحاظ کلینیکی به صورت انفارکتوس‌های ریوی، آنوریسم‌های سرخرگ ششی و هموراژ نشان داده شود. همین پروسه ترومبوز و انفارکتوس در محل‌های دیگر اتفاق می‌افتد و تظاهرات کلینیکی زیگومایکوزیس در این بافت‌ها را خاطر نشان می‌سازد. کتواسیدوز دیابتی و فرم‌های دیگر اسیدوز متابولیک مزمن می‌توانند سیستم ایمنی میزبان را مختل کنند. اهمیت دسترسی آهن در رابطه میزبان-قارچ در زیگومایکوزیس به وسیله مشاهدات اخیر زیگومایکوزیس منتشره در بیماران دریافت کننده درمان چلاتور آهن مورد تأیید قرار گرفته است. دفروکسامین آهن را متابولیزه می‌کند و قابلیت دسترسی آهن را برای قارچ افزایش داده و در نتیجه موجب افزایش رشد قارچ می‌گردد.

همانطور که گفته شد اگر چه رایزوپوس آریزوس شایع‌ترین عامل زیگومایکوز انسانی است اما گونه‌های دیگر این جنس به اضافه رایزوموکور، آبسیدیا و کانینگهاملا به عنوان عوامل عفونت‌های تهاجمی در بیماران بستری مطرح می‌باشند. زیگومایکوز تهاجمی در بیماران مبتلا به اختلالات سیستم ایمنی اتفاق می‌افتد و علائم کلینیکی آن مشابه آسپرگیلوزیس است. تخمین زده می‌شود که زیگومایکوز در ۱ الی ۹ درصد دریافت کنندگان پیوند ارگان‌های جامد اتفاق می‌افتد. فاکتورهای خطر شامل استفاده از کورتیکوستروئیدها، درمان با دفروکسامین، کتواسیدوز دیابتی، نارسایی کلیوی، بدخیمی‌های هماتولوژیک، سرکوب مغز استخوان و مواجهه با فعالیت‌های عمرانی بیمارستانی می‌باشد.



تابلو بالینی زیگومایکوز پیشرفته بینی مغزی (رینوسربرال)



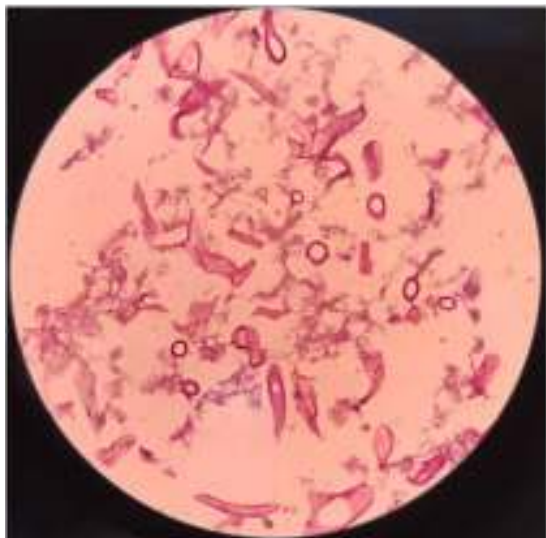
آن بسیار مهم است. استفاده رو به تکوین از اسکن‌های CT یا MRI می‌تواند وسعت عفونت را نشان دهد و پزشک معالج را برای رزکسیون جراحی بافت‌های عفونی شده راهنمایی کند. تظاهرات رادیوگرافیک زیگومایکوز رینوسربرال شامل سینوس‌های پارانازال مات و ابری شده و یا دارای مایع، تخریب استخوانی یا استئومیلیت می‌باشد. زیگومایکوز ریوی به ویژه در بیماران با نوتروپنی شدید یا تحت درمان کورتیکواستروئیدی دیده می‌شود همچنین در افرادی که پیوند کلیه شده‌اند و در افرادی که تحت درمان با چلاتورهای آهن هستند، سایر گروه‌های در معرض خطر شامل بیماری‌های اتوایمون تحت درمان با کورتیکواستروئید و عفونت HIV می‌باشند. زیگومایکوز ریوی در بیماران گرانولوسیتوپنیک مشابه آسپرگیلوزیس ریوی است که با تب پایدار و ارتشاح ریوی مقاوم به درمان‌های آنتی‌بیوتیکی خود را نشان می‌دهد.

تظاهرات کلینیکی زیگومایکوز ریوی منعکس‌کننده پاتوفیزیولوژی آن است. یک برونکوپنومونی اولیه وجود دارد که به سمت تهاجم به عروق ریوی و ایجاد ترومبوزیس و انفارکتوس پیشرفت می‌کند و سپس به بافت‌های خارج ریه انتشار می‌یابد. در رادیوگرافی پدیده سفت‌شدگی (consolidation) که یک یا چند لوب را درگیر می‌کند، ندول‌ها، حفره و پلورال افیوژن ممکن است دیده شوند. هموپتیزی مرگبار ممکن است به صورت بالقوه در بیماران ترومبوسیتوپنیک ایجاد و گاهی نیز در آن‌هایی که بهبودی یا تسکین (remission) هماتولوژیک کاملی به دست آورده‌اند دیده شود که یادآور آسپرگیلوزیس تهاجمی است. سایر تظاهرات شامل توده‌های اندوبرونشیال، آروزبون برونش‌ها، فیستول‌های برونکوپلورال و برونکوکوتانوس و مدیاستینیت گرانولوماتوز زیگومیستی است. عفونت ممکن است همچنین به طور مستقیم از طریق سطوح بافت‌ها حمله کند و دیواره قفسه سینه، دیافراگم و پریکارد و میوکارد را درگیر نماید. بیماران زیادی با زیگومایکوز ریوی تحت حاد گزارش شده‌اند. یک مورد نادر زیگومایکوز بدون درد مربوط به گونه‌های رایزوپوس مرتبط با درمان با دفروکسامین گزارش شده است. بیماری ممکن است سیر

آرام داشته باشد که هفته‌ها یا ماه‌ها بعد شعله ور شود. در بیماران دیابتیک که ارتشاح ریوی نشان می‌دهند علی‌رغم درمان ضد باکتریایی عفونت به آهستگی پیشرفت می‌کند. بیوپسی باز از ریه برای تشخیص ضروری است. در یک مطالعه یافته‌های اتوپسی یک مورد از زیگومایکوز ریوی تحت حاد شرح داده شده است. بیمار در نتیجه لوسمی فوت کرد و پان‌سیتوپنی شدیدی داشته است. غلاف‌ها یا پوشش ائوزینوفیلیک با فیبریل‌های شعاعی در اطراف هایفی داخلی عروقی دیده می‌شود و مشابه پدیده اسپلندور-هوپلی splendore-hoeppli می‌باشد که در زیگومایکوز‌های تحت حاد ناشی از اعضاء راسته انتموفتورال‌ها پدید می‌آید.

### □ تشخیص زیگومایکوزیس

با توجه به اینکه آمفوتریسین B تنها عامل درمانی مؤثر است برای تشخیص زیگومایکوز پولمونی ممکن است از راهکارهای تهاجمی تشخیصی استفاده شود. آزمایش خلط که به وسیله رنگ آمیزی با کالکوفلور و یا به کمک پتاس ده درصد انجام می‌گیرد و نیز کشت از ترشحات مجاری تنفسی غالباً منفی هستند. ارزیابی دقیق تمام بیماران مبتلا به سندرم انفارکتوس ریه و بیوپسی از لزیون‌های پوستی می‌تواند در بهبود بخشیدن به تشخیص کمک کند. با کمک برونکوسکوپی فیبراپتیک نمونه‌های BAL را از تمام بیماران باید به دست آورده مورد آزمایش قرار داد. در صورتی که تعداد پلاکت‌های بیمار از شمارش کافی برخوردار باشد می‌توان بیوپسی‌های ترانس برونشیال به دست آورد و یا از تکنیک پاک کردن (Brushing) برونش‌ها استفاده نمود. اسکن‌های CT می‌تواند وسعت بیماری و نیز راه‌های آسپیراسیون با سوزن نازک (fine-needle) را نشان دهد. بیوپسی باز از ریه یک روش تشخیص قطعی است و ممکن است تنها روشی باشد که تشخیص را کاملاً مسجل کند. باز یافت زیگومیست‌ها از یک نمونه BAL در یک بیمار مبتلا به نقص سیستم ایمنی همراه با تب و ارتشاح ریوی نباید به عنوان آلودگی تلقی شود. بلکه یک چنین ایزوله‌ای باید به عنوان یک شاهد قوی مربوط به زیگومایکوز تهاجمی ریوی در نظر گرفته

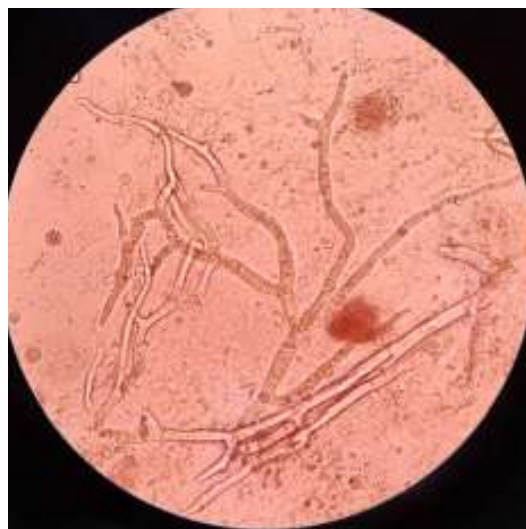

هیستولوژی: مقاطع طولی و عرضی هایفای  
سنوسیستیک در زیگومایکوز  
(عکس از مهندس محسن گرامی شعار)

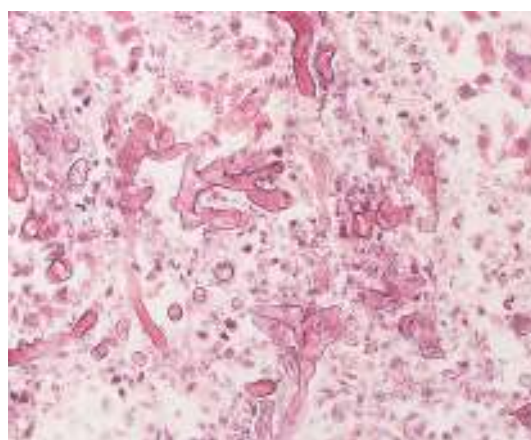
ارگانسیم در بافت به صورت هایفی بدون دیواره عرضی (coenocytic) یا معمولاً با تیغه‌های عرضی به طور پراکنده، نامنظم و پهن به قطر ۱۵ تا ۲۰ میکرون و با انشعابات جانبی کوتاه و بدون انشعابات دو شاخه‌ای (دیکوتوموس) دیده می‌شود. کشت با کمک سوآب از سینوس‌های عفونی ممکن است منفی باشد. Chandler و همکاران تشکیل کلامیدوکونیدی‌ها در بافت را در ۴ مورد از زیگومایکوز ناشی از آبسیدیا و یا گونه‌های رایزوپوس گزارش کردند. نتیجه منفی کشت از بافت احتمال زیگومایکوز را رد نمی‌کند و یا حتی این احتمال را کاهش نداده یا بی ارزش نمی‌کند. نمونه‌های بافت باید به سرعت با گوموری متنامین سیلور (GMS) و یا همتوکسین - ائوزین (H&E) رنگ آمیزی شوند.

علاوه بر این یک قسمت باید روی اسلاید به کمک پتاس بیست درصد با کالکوفلور زیر میکروسکوپ ایمنوفلورسانس مورد آزمایش قرار گیرد. نمونه‌های بافت در محیط‌های کشت مناسب مثل سابوردکستروز آگار و پوتیتو دکستروز آگار (بدون سیکلوهمگزامید) کشت داده می‌شوند و سپس در دمای آزمایشگاه و دمای ۳۷ درجه سانتیگراد انکوبه

شود. اگر آزمایش خلط و ارزیابی از نمونه‌های BAL غیر تشخیصی باشند آزمایش‌های تشخیصی تهاجمی تر باید به کار گرفته شوند که شامل آسپیراسیون با سوزن نازک (fine-needle aspirate) و همچنین بیوپسی ریه (Thoracoscopic lung biopsy) یا بیوپسی باز از ریه بسته به شتاب، آهنگ بیماری و خبرگی و مهارت پزشک می‌باشند. از هر لژیون مشکوک پوستی نیز باید بیوپسی به عمل آید.




منظره میکروسکوپی (پتاس ده درصد) هایفی  
زیگومیستی در ترشحات دستگاه تنفسی  
(عکس از مهندس محسن گرامی شعار)



میسلیوم های بدون دیواره میانی و عریض و منشعب  
در زیگومایکوز ریوی (بافت ریه)



می‌گردند. اگر هنگام آماده‌سازی نمونه برای کشت، بافت عفونی شده آسیاب و خرد و یا هموژنیزه شود زیگومیسیت‌ها به صورت غیر زنده در آمده و بنابراین میزان بازیافت در کشت در صورتی افزایش می‌یابد که نمونه بافت بدون آن که آسیاب شود یا هموژنیزه گردد، صرفاً به قطعات کوچک‌تر خرد شده و به محیط کشت تلقیح گردد.



میسلیوم های بدون دیواره میانی و عریض و منشعب در زیگومایکوز ریوی

#### □ درمان زیگومایکوز تنفسی

درناژ سینوس، دبریدمان بافت عفونی شده و آمفوتریسین B داخل وریدی اساس و شالوده درمان زیگومایکوز رینوسربرال هستند. قطع و برش جراحی (اکسیزیون) لزیون های عفونی شده نیز در کنترل زیگومایکوز ریوی مهم است. تا حد امکان هر چه بیشتر از بافت‌های مرده باید دبری‌های نکروتیک برداشته شوند. جراحی برای زیگومایکوز رینوسربرال اغلب نیازمند پاکسازی و برداشت بافت‌های داخلی عفونی شده (exentration) به طور وسیع است هر چند که تشخیص سریع ممکن است از چنین بد شکلی‌هایی جلوگیری کند ولو این که جراحی اساسی انجام شده باشد. برای بیمارانی که زنده می‌مانند ممکن است نیاز به جراحی ترمیمی داشته باشند. کنترل زیگومایکوز ریوی اغلب شامل توراکتومی و رزکسیون یک لزیون برای مقاصد تشخیصی است. در زمان انجام بیوپسی یک رزکسیون کامل لوبی یا سگمنتال از یک ضایعه زیگومایکوتیک ریوی محدود شده به یک ناحیه از ریه ممکن است به همان اندازه در کنترل پیشرفت پنومونی مؤثر باشد که از آمفوتریسین B با دوز بالا استفاده شده باشد. آمفوتریسین B تنها داروی فعال

تأیید شده برای درمان زیگومایکوز است. به دلیل مقاومت نسبی کلینیکی و میکروبیولوژیک زیگومیسیت‌ها به این دارو از دوز 1-1.5 mg/kg/d باید استفاده شود. نیازی به ترکیب کردن آمفوتریسین B با ۵-فلوروسیتوزین برای درمان زیگومایکوز نیست. طول مدت مطلوب و مقدار کلی آمفوتریسین B که باید تجویز شود معلوم نیست و درمان باید بر طبق پاسخ کلینیکی هر بیمار و میزان پاک شدن عفونت به صورت فردی (individualized) صورت گیرد. در اکثر گزارش‌ها یک دوز توتال برابر حداقل ۲ گرم آمفوتریسین B استفاده شده است هر چند که برخی از بیماران تا ۴ گرم نیز دارو دریافت کرده‌اند. در گزارش‌های جدیدتر اثر بخشی برخی از فرمولاسیون‌های لیپیدی آمفوتریسین B همراه و یا بدون درمان سیتوکائینی در درمان زیگومایکوز تهاجمی مطرح شده است. ترکیبات ضد قارچی آزولی هیچ گونه نقش ثابت شده‌ای در درمان زیگومایکوز ندارند و ترکیبات جدیدتر مثل وریکونازول و SCH 56592 در شرایط آزمایشگاهی (in vitro) اثر بخشی کمی نشان داده‌اند. اصلاح کتواسیدوزیس در بیماران دیابتی و برگشت نقایص ایمنولوژیک در بیماران دارای سیستم ایمنی مختل شده نقش حیات بخشی در بهبودی بیمار دارد. بهبود یا بازیابی حالت گرانولوسیتوپنی برای زنده ماندن بیماران مبتلا به زیگومایکوز رینوسربرال و ریوی دارای اهمیت اساسی است. ممکن است حالت گرانولوسیتوپنی به صورت خودبخودی بهبود یابد و یا اینکه به وسیله فاکتورهای رشد هماتوپوئیتیک مثل G-CSF و GM-CSF تحریک شود. هنگامی که تشخیص زیگومایکوز مسجل شد در اولین فرصت ممکن دوز کورتیکوستروئیدها کاهش داده شوند و یا به طور کلی تجویز آن‌ها قطع شود. در بیماران مبتلا به زیگومایکوز که با پیوند ارگان جامد و یا پیوند مغز استخوان و بیماری‌های نئوپلاستیک کمپلیک شده‌اند مسئله درمان بیماری زمینه‌ای و اثرات ایمنوسوپرسیو درمانی در آن‌ها اغلب در درمان زیگومایکوز یک تنگنا و مخمصه درمانی (therapeutic dilemma) ایجاد می‌کند. نهایتاً بدون تسکین و تخفیف (remission) موفقیت آمیز بیماری هماتولوژیک زمینه‌ای زیگومایکوز را به ندرت می‌توان در این گروه از بیماران درمان کرد.

صورت نگرفته بود محققین پیشنهاد کردند که تحقیقات بیشتری به صورت یک کارآزمایی راندومایزد برای درمان زیگومیکوز رینوسربرال مورد نیاز است. در گزارش‌های دیگری نیز مطرح شده است که HBO ممکن است اثرات مفیدی در کنترل این عفونت داشته باشد. در یک مطالعه مروری جدید که توسط Yohai et al در ۱۴۵ بیمار مبتلا به موکورمایکوز رینوسربرال صورت گرفته فاکتورهای پروگنوستیک را مشابه آنچه در گرفتاری ریوی است مورد تاکید قرار می‌دهد. این فاکتورها شامل تشخیص اولیه و سریع، دبریدمان تهاجمی جراحی، مطلوب کردن رژیم ایمنوساپرسیو و درمان با HBO می‌باشند.

مواجهه‌های طولانی با اکسیژن هایپر بار (HBO) یا فشارهای اتمسفریک بالای اکسیژن در شرایط آزمایشگاهی (in vitro) اثرات قارچ کشی (فونژیسیدی) دارند. فشارهای پایین‌تر (۱ تا ۳ اتمسفر) در شرایط آزمایشگاهی دارای آثار فونژی استاتیکی هستند. این نکته مطرح کننده این مسئله است که اکسیژن هایپر بار (HBO) ممکن است کمک بالقوه‌ای در درمان زیگومیکوز باشد. در مطالعه‌ای در بین ۶ بیمار که به همراه آمفوتریسین B و جراحی HBO کمکی دریافت کرده بودند ۴ نفر از آن‌ها در طول یک تا سه ماه به طور کامل درمان شدند و دو بیمار دیگر فوت کردند. از آنجا که این مطالعه به صورت راندومایزد

## References:

1- Elias J. Anaissie, Michael R. McGinnis, Michael A. Pfaller. *Clinical Mycology*. Churchill Livingstone (2003), Chap 25.

