

مروری بر سرطان مدولاری تیروئید

● دکتر داریوش فرهود



متخصص ژنتیک، دانشکده بهداشت، دانشگاه علوم پزشکی تهران، گروه علوم پایه / اخلاق، فرهنگستان علوم پزشکی ایران، کلینیک ژنتیک

farhud@tums.ac.ir

● مهسا رحمانی سامانی



کارشناسی ارشد ژنتیک، دانشکده علوم نوین پزشکی، واحد علوم پزشکی تهران، دانشگاه آزاد اسلامی، کلینیک ژنتیک

mahsa_samani90@yahoo.com

چکیده

سرطان تیروئید، بدخیمی سلول‌های پارانشیم تیروئید است. چهار نوع اصلی سرطان تیروئید وجود دارد: سرطان پاپیلاری تیروئید (PTC)، سرطان فولیکولار تیروئید یا کارسینوم فولیکولار تیروئید (FTC)، کارسینوم آناپلاستیک تیروئید (ATC) و کارسینوم مدولاری تیروئید (MTC). سرطان مدولاری تیروئید (MTC) یک تومور نورواندوکراین نادر غده تیروئید است که از سلول‌های C پارافولیکولار مشتق شده که هورمونی پروتئینی به نام کلسی تونین (CT) تولید می‌کنند و ۵ تا ۸ درصد از کل سرطان‌های تیروئید را تشکیل می‌دهد. به دلیل فقدان درمان‌های کمکی غیر از جراحی، این بیماری عامل شمار زیادی از مرگ و میر ناشی از سرطان تیروئید است. MTC ممکن است به صورت تک گیر یا توارثی رخ دهد. الگوی توارثی شامل انواع سندروم نئوپلازی متعدد آندوکراین نوع A2 و B2 است. اکثر موارد MTC تک‌گیر هستند، اما الگوی وراثتی در ۳۰-۲۰٪ موارد مشاهده می‌شود. جهش RET در بیش از ۹۰ درصد موارد ارثی و ۴۰ درصد از موارد تک‌گیر سرطان مدولاری تیروئید رخ می‌دهد. جراحی توتال تیروئیدکتومی (برداشتن کامل غده تیروئید) همچنان درمان استاندارد برای بیماران MTC است. تشخیص و درمان زود هنگام برای بهبودی کامل ضروری است.

کلید واژه‌ها: سرطان تیروئید، سرطان مدولاری تیروئید، MTC، ژن RET، الگوی وراثتی

مقدمه

بروز سرطان تیروئید در سراسر جهان به طور چشمگیری در طول سه دهه گذشته افزایش یافته است. استاندارد جهانی سن بروز سرطان تیروئید از سال ۱۹۷۰ به میزان ۳ برابر در زنان و مردان افزایش داشته است (۱). بر اساس مطالعاتی که در جمعیت ایران انجام شده است سرطان تیروئید در زنان شایع‌تر از مردان است. همچنین نشان داده شده که سرطان تیروئید در گروه سنی ۳۰ و بالاتر شایع‌تر است. بیماران مرد مسن‌تر از بیماران زن هستند. از نظر قومیت نیز بیشتر موارد مربوط به فارس‌ها می‌باشد (۲،۳). آنالیز پاتولوژیکی سرطان تیروئید مشخص می‌کند که چهار نوع از آن شایع‌تر است که شامل کارسینوم پاپیلاری تیروئید (PTC)، کارسینوم فولیکولار (FTC)، کارسینوم مدولاری تیروئید (MTC) و کارسینوم آناپلاستیک (ATC) می‌باشد (۴).

سرطان مدولاری تیروئید بدخیمی نادر تیروئید است که منشأ آن سلول‌های پارافولیکولار C مشتق شده از سستیغ عصبی می‌باشد (۵). تقریباً ۸-۵٪ همه سرطان‌های تیروئید را شامل می‌شود (۶). این سرطان به طور عمده تک‌گیر است (۷۰-۸۰٪) اما فرم ارثی ۲۰ تا ۳۰ درصد موارد را شامل می‌شود (۷). نوع ارثی سرطان مدولاری تیروئید دارای الگوی وراثتی اتوزوم بارز با نفوذ متغیر و وابسته به سن است. در این شکل از بیماری به غیر از غده تیروئید برخی ارگان‌های دیگر همانند غدد پاراتیروئید و آدرنال نیز درگیر می‌شوند (۸). انواع ارثی این سرطان



□ تشخیص کارسینوم مدولاری تیروئید

شایع‌ترین علامت بالینی کارسینوم مدولاری تیروئید حضور یک نودول تک تیروئید است. نودول تیروئید ممکن است در نهایت به صورت گواتر مولتی نودولار ظاهر شود یا ممکن است نشان دهنده یک یافته تصادفی در آزمایش‌های تصویر برداری گردن باشد. بزرگی غدد لنفاوی گردن در ۵۰٪ این موارد وجود دارد (۱۲).

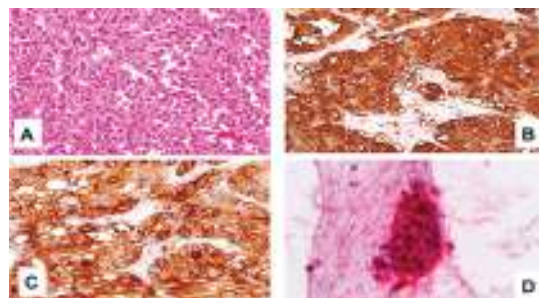
وجود نئوپلاسم‌های اندوکراین مرتبط (فتوکروموسیتوما، هایپرپلازی پاراتیروئید) آمیلوئیدوزهای پوستی لیکن، گانگلیونوروما، سابقه سرطان تیروئید یا جهش‌های RET در اعضای درجه یک خانواده ممکن است نشان دهنده فرم ارثی MTC باشد. در کسر کوچکی از بیماران، MTC نظاهرات سیستمیک مثل اسهال، گرگرفتگی، سندرم کوشینگ به علت ترشح نا به جای هورمون آدرنوکورتیکوتروپیک (ACTH) را نشان می‌دهد (۱۳، ۱۴). یافته‌های بالینی ویژه‌ای وجود ندارد که تشخیص قطعی MTC را فراهم کند. اگر شک به MTC وجود داشته باشد پزشک باید تست‌های تشخیصی شامل بیوپسی اسپیراسیون سوزنی (FNAB) و اندازه‌گیری کلسی تونین سرم را تجویز کند (۱۵). حساسیت FNAB برای تشخیص MTC در نودول‌های تیروئید بین ۴۶/۱ تا ۶۳٪ متغیر است (۱۶، ۱۷). تقریباً ۸۲٪ موارد MTC با FNAB درست تشخیص داده می‌شوند. در حالی که ۹٪ نتایج منفی کاذب وجود دارد (۱۶). شایع‌ترین دلایل برای عدم موفقیت FNAB، کافی نبودن نمونه و گواتر مولتی نودولار (زیرا نودول بدخیم ممکن است برای ارزیابی انتخاب نشود) است (۱۸). علاوه بر این تشخیص افتراقی بین MTC و سایر نئوپلاسم‌های بدخیم تیروئید (به ویژه ضایعات فولیکولار) ممکن است مشکل باشد زیرا یافته‌های سیتولوژیک می‌توانند مشابه باشند (۱۸، ۱۹). کلسی تونین یک زیست شاخص ویژه و حساس برای تشخیص هایپرپلازی سلول C یا MTC است. افزایش میزان کلسی تونین ممکن است در بیماری‌های دیگر مثل نارسایی کلیه، هایپرپاراتیروئیدسم، نئوپلاسم‌های نورواندوکرینی، تومورهای ریه و پروستات و تیروئیدیت‌های اتوایمیون دیده شود که به عنوان دلایل نتایج مثبت کاذب تلقی می‌شوند. نتایج منفی کاذب ممکن است به علت اثر

به سه صورت سندرم نئوپلازی اندوکراین چندگانه نوع A2 و B (MEN2A و MEN2B) و نوع سرطان مدولاری تیروئید خانوادگی خالص (FMTC) می‌باشد (۶).

□ بافت شناسی سرطان مدولاری تیروئید

در پستانداران سلول‌های C در طول زندگی جنینی از ستیغ عصبی مشتق شده و به غده تیروئید مهاجرت می‌کنند. سلول‌های C در لایه بازال فولیکول‌های تیروئید قرار گرفته‌اند و تقریباً ۱٪ سلول‌های تیروئید را شامل می‌شوند. ویژگی‌های بیوشیمیایی معمول سلول‌های C نرمال (تولید کلسی تونین و دیگر پپتیدها) به وسیله سلول‌های C نئوپلاستیک حفظ می‌شوند و شاخص‌های تشخیصی ویژه و حساسی محسوب می‌شوند (۹).

از نظر ماکروسکوپی تومورهای MTC معمولاً قوام سخت و منسجم دارد به رنگ سفید یا قرمز بوده و در برش مقطعی اطراف کاملاً مشخص است یا تهاجم واضح نشان می‌دهد. MTC کلاسیک شامل ورق‌های دوکی شکل است. سلول‌های گرد یا چند گوشه توسط استرومافیبر جدا شده‌اند و الگوی تو در تو که مشخصه تومورهای اندوکراین است را تشکیل می‌دهند. شکل هسته معمولاً یکنواخت است با شکل میتوزی نادر. سیتوپلاسم ائوزینوفیلی است با ظاهر گرانولار، رسوب‌های آمیلوئیدی در ۸۰-۶۰٪ تومورها بین سلول‌های توموری دیده می‌شوند (۱۰، ۱۱).



شکل ۱-۲: بافت شناسی سرطان مدولاری تیروئید:
(A) سلول‌های کشیده با سیتوپلاسم ائوزینوفیلی و هسته بیضی شکل با کروماتین متراکم درشت را نشان می‌دهد. (B) ایمونوهیستوشیمی برای کلسی تونین (C) ایمونوهیستوشیمی برای آنتی ژن

□ نئوپلازی اندوکرین چندگانه نوع (MEN2A) A2

در نوع MEN2A یا سندرم سیپل علائم بالینی شامل کارسینوم مدولاری تیروئید، فئوکروموسیتوما و هایپرپلازی تیروئید است. مردان و زنان را به طور مساوی تحت تأثیر قرار می‌دهد. خطر ابتلا به سرطان مدولاری تیروئید تقریباً ۱۰۰٪ است. تومورها اغلب چندگانه و دو طرفه است. ۵۰٪ خطر ابتلا به فئوکروموسیتوما و بیش از ۳۰٪ خطر ابتلا به هایپر تیروئیدیسم وجود دارد. تقریباً همه فئوکروموسیتوماها خوش خیم اند در غدد آدرنال یافت می‌شوند و در بیش از ۵۰٪ موارد دو طرفه‌اند. هایپرپلازی پاراتیروئید معمولاً در دهه سوم زندگی اتفاق می‌افتد. اوج بروز سرطان مدولاری تیروئید در ۳۰ سالگی یا شروع بزرگسالی است. شیوع در سن ۱۳ سالگی ۲۵٪ و در سن ۷۰ سالگی ۷۰٪ است (۲۶). تست تحریک پنتاگاسترین در ۲۰٪ حاملین ژن در ۱۰ سالگی مثبت است و با افزایش سن به ۵۰٪ در ۱۳ سالگی، ۶۵٪ در ۲۰ سالگی و ۹۵٪ در ۳۰ سالگی افزایش می‌یابد (۹). بیماری‌های دیگر مرتبط با MEN2A شامل بیماری هیرشپرونک و آمیلوئیدوز پوستی لیکن است (۶).

□ نئوپلازی اندوکرین چندگانه نوع (MEN2B) B2

در MEN2B طیف بالینی خیلی شبیه بیمارانی با MEN2A است اما تومورهای سرطان مدولاری تیروئید معمولاً بروز زودتری دارند، معمولاً قبل از ۱۰-۵ سالگی، تهاجمی‌ترند و ممکن است هنگام تولد ظاهر شوند (۶). در واقع MTC بالینی مرتبط با MEN2B متهاجم‌ترین نوع MTC است. فئوکروموسیتوما در نیمی از افراد با این سندرم شناسایی می‌شود. علائم شایع دیگر شامل نوروماهای مخاطی، گانگلیونوروماتوز روده و ظاهر شبه مارفانی است. هایپرپلازی پاراتیروئید تقریباً در این سندرم دیده نمی‌شود. نوروماهای مخاطی در قسمت دیستال زبان، روی لب‌ها، در سراسر دستگاه گوارش و در نهایت در دستگاه ادراری رخ می‌دهند. ویژگی‌های مارفانی شامل دست و پاهای باریک و بلند، نسبت تغییر یافته بخش فوقانی به پایینی بدن و شل بودن بیش از حد رباط می‌باشد (۹).

هوک یا موارد کمتر، MTC بدون ترشح کلسی‌تونین باشد (۱۵). در مقایسه با FNAB، حساسیت اندازه‌گیری کلسی‌تونین برای تشخیص قبل از عمل MTC بالاتر است. (تقریباً ۱۰۰٪ حساسیت و ۹۵٪ اختصاصیت) (۲۰، ۲۱). عدم موفقیت تشخیص MTC در آزمایش‌های سیتولوژیکی ممکن است اثر منفی بر مدیریت درمانی بیماران بگذارد (۱۸). رنگ آمیزی ایمونوشیمیایی برای کلسی‌تونین ممکن است در موارد مشکوک مفید باشد. روش‌های دیگر که ممکن است تشخیص MTC را تسهیل کند شامل میکروسکوپ الکترونی روبشی و ارزیابی بیان mRNA کلسی‌تونین است. گرچه این‌ها بخشی از روش‌های روتین تشخیص نیستند (۲۲).

□ فرم تک گیر کارسینوم مدولاری تیروئید

نوع تک گیر که بخش عمده موارد سرطان مدولاری تیروئید را شامل می‌شود (۶)، به صورت تومورهای منفرداند که عمدتاً افراد میانسال را تحت تأثیر قرار می‌دهند و شروع علائم بین دهه چهارم تا ششم زندگی است و در زنان کمی رایج‌تر از مردان است (۲۳). بیماران معمولاً نودول‌های تیروئید قابل لمس یا توده گردنی را ظاهر می‌کنند. عملکرد تیروئید عموماً نرمال است (۶). متاستاز غدد لنفاوی گردن در حداقل ۵۰٪ موارد قابل تشخیص است. متاستازهای بیرون گردن، در کبد، ریه‌ها یا استخوان‌ها در ۲۰-۱۰٪ موارد وجود دارد. در حضور نودول‌های تیروئید، ویژگی‌های بالینی معینی ممکن است بی‌درنگ پزشک را مشکوک به MTC کند. مانند: سندرم اسهال و گرگرفتگی، یا سابقه خانوادگی MTC، فئوکروموسیتوما و اسهال. آسپیراسیون سوزنی امکان تشخیص MTC قبل از جراحی را فراهم می‌کند (۹). گرچه سیتولوژی ممکن است همراه کننده باشد و در موارد مشکوک اندازه‌گیری کلسی‌تونین (CT) می‌تواند تشخیص را تأیید کند (۲۴، ۲۵). تقریباً همه بیماران با MTC بالینی غلظت CT پایه افزایش یافته دارند. این یافته می‌تواند به تأیید تشخیص کمک کند. در صورت مشکوک بودن به MTC، مرحله بندی و غربالگری دقیق برای فئوکروموسیتوما و هایپر تیروئیدیسم قبل از جراحی باید انجام شود (۹).



□ ناهنجاری‌های ژنتیکی در سرطان مدولاری تیروئید

در سال ۱۹۸۷ آنالیز پیوستگی ارتباط سرطان مدولاری تیروئید را با ناحیه‌ای نزدیک سانترومر کروموزوم ۱۰ نشان داده است پس از آن در سال‌های ۱۹۹۳ و ۱۹۹۴ جهش‌های نقطه‌ای پروتوانکوژن RET در انواع ارثی این بیماری یافت شد (۲۷). پروتوانکوژن RET در ناحیه کروموزومی 10q11,21 قرار گرفته و دارای ۲۱ اگزون است (۲۸). این ژن گیرنده تیروزین کیناز غشایی را رمز می‌کند که نقش مهمی در تکثیر، تمایز و مهاجرت سلول بازی می‌کند (۵). جهش‌های نقطه‌ای در پروتوانکوژن RET در ایجاد سرطان مدولاری تیروئید مهم است (۲۸). جهش‌های ژرم‌لاین در این ژن باعث ایجاد انواع ارثی MTC و جهش‌های سوماتیک در آن منجر به نوع تک گیر MTC می‌شود (۲۹،۳۰).

جهش‌ها عمدتاً اگزون‌های ۱۰، ۱۱ و ۱۶ و به طور کمتر شایع اگزون‌های ۵، ۸، ۱۳، ۱۴ و ۱۵ ژن RET را تحت تأثیر قرار می‌دهند (۳۱) و با وجود اینکه جهش‌های ژن RET در موارد ارثی و تک گیر سرطان مدولاری تیروئید گزارش شده است اما تقریباً ۴۵٪ موارد ارتباطی با موتاسیون‌های ژن RET ندارد (۷). شیوع بالایی از جهش‌های ژن RAS در سرطان مدولاری تیروئید گزارش شده است که یک رخداد ژنتیکی جایگزین را در تومورزایی این سرطان پیشنهاد می‌کند (۳۲). برای سالیان، موتاسیون در ژن RAS در سرطان مدولاری تیروئید گزارش نشده بود (۳۳-۳۶)، اما اخیراً موتاسیون در ژن RAS در تومورهای این سرطان به ویژه در تومورهای RET منفی مشاهده شده است (۲۸،۳۶). این مشاهدات می‌تواند در استراتژی‌های درمانی برای تومورهای RET منفی ارزشمند باشد (۳۲).

ژن RAS یک G-protein متصل شونده به GTP را کد می‌کند که به صورت یک سوئیچ مولکول، پیام‌های خارج سلولی را از طریق گیرنده‌های غشا سلولی به پیام‌های داخل سلولی تبدیل می‌کند (۳۸).

نقاط داغ جهش ژن RAS کدون‌های ۱۲، ۱۳ (اگزون ۱) و کدون ۶۱ (اگزون ۲) می‌باشد. جهش‌های یافت شده در ژن H-RAS در کدون ۱۲ (G12R)، ۱۳ (G13R) و

کدون ۶۱ (Q61K، Q61R و Q61L) می‌باشد. جهش جدید در کدون ۷۲ ژن H-RAS (M72I) نیز مشاهده شده که با تغییرات کم پروتئین یا عدم تغییر آن همراه است. در ژن K-RAS جهش‌ها در کدون ۱۲ (G12R) و کدون ۶۱ (Q61H) مشاهده شده است و جهش‌های یافت شده در ژن N-RAS در کدون ۶۱ (Q61R و Q61L) می‌باشند (۳۹).

□ درمان سرطان مدولاری تیروئید

درمان اولیه سرطان مدولاری تیروئید خارج نمودن تمام نسوج نئوپلاستیک گردن است. تمام بیماران باید تحت بررسی‌های درجه بندی (stage) قبل از عمل جراحی قرار گرفته و وجود یا عدم وجود فئوکروموسیتوما نیز به دقت بررسی شود (۹). بعد از جراحی بیماران باید در مورد حضور باقیمانده بیماری، متاستاز و شناسایی پیشرفت بیماری ارزیابی شوند (۱۵). اندازه گیری میزان کلسی تونین و CEA سرمی از اهمیت بالایی طی پیگیری بعد از جراحی افراد با MTC برخوردار است. زیرا این زیست شاخص‌ها ممکن است حضور و باقیمانده بیماری را نشان دهند (۴۰). در حال حاضر دو داروی مهار کننده تیروزین کیناز که برای درمان MTC متاستاتیک پیشرونده توسط FDA تأیید شده‌اند Vandetanib و Cabozantinib است. با این وجود اثر Vandetanib و Cabozantinib بر میزان بقا بیماران MTC ناشناخته باقی مانده است (۱۵).

□ نتیجه گیری

سرطان تیروئید شایع‌ترین تومور بدخیم سیستم اندوکرین بوده و مسئول حدود ۱٪ تمامی سرطان‌ها در انسان است (۴۱) این سرطان بیش از ۹۵٪ بدخیمی‌های سیستم اندوکرین را شامل می‌شود. در سرطان تیروئید تفاوت چشمگیری در میزان بروز، تهاجم و مرگ بین دو جنس وجود دارد. میزان بروز این سرطان ۴ و ۱۲ در ۱۰۰۰۰۰ در مردان و زنان به ترتیب می‌باشد (۴۲). با توجه به ویژگی‌های بافت شناسی ۴ نوع از شایع‌ترین سرطان‌های تیروئید شامل کارسینوم پاپیلاری تیروئید (PTC)، کارسینوم فولیکولار (FTC)، کارسینوم مدولاری تیروئید (MTC) و کارسینوم

تشخیص به موقع بیماری در مراحل اولیه آن در روند درمان و بهبود بیماری بسیار حائز اهمیت است، همچنین احتمال درمان تومورهای مدولاری تیروئید اگر پیش از متاستاز تشخیص داده شوند وجود دارد، اما اگر متاستاز رخ داده باشد، احتمال بهبودی به میزان چشمگیری کاهش می‌یابد (۸).

آناپلاستیک (ATC) می‌باشد (۴).

سرطان مدولاری تیروئید اگر چه نادر است اما اگر درمان نشود میزان مرگ و میر آن بالا است پس تشخیص سریع و درمان آن در مدیریت این بیماری مهم است (۱). از طرفی میزان متاستاز در بیماران مبتلا به سرطان تیروئید، با بالا رفتن سن افزایش می‌یابد (۷). بنابراین

References:

- 1- Kilfoy BA, Zheng T, Holford TR, Han X, Ward MH, Sjodin A, et al. International patterns and trends in thyroid cancer incidence, 1973–2002. *Cancer Causes & Control*. 2009;20(5):525-31.
- 2- Haghpanah V, Soliemanpour B, Heshmat R, Mosavi-Jarrahi A, Tavangar S, Malekzadeh R, et al. Endocrine cancer in Iran: based on cancer registry system. *Indian journal of cancer*. 2006;43(2):80.
- 3- Larijani B, Shirzad M, Mohagheghi M, Haghpanah V, Mosavi-Jarrahi A, Tavangar S, et al. Epidemiologic analysis of the Tehran cancer institute data system registry (TCIDSR). *Asian Pac J Cancer Prev*. 2004;5(1):36-9.
- 4- Kw S. Molecular pathology of thyroid tumors. *Pathologie*. 2010;31(Suppl 2):229-33.
- 5- Taccaliti A, Silvetti F, Palmonella G, Boscaro M. Genetic alterations in medullary thyroid cancer: diagnostic and prognostic markers. *Current genomics*. 2011;12(8):618.
- 6- Thompson GB, Marcio L, Griebeler, MD; Hossein Gharib, MD, MACP, MACE. *Endocrine Practice*. 2013;19(4):703-11.
- 7- Leboulleux S, Baudin E, Travaglini JP, Schlumberger M. Medullary thyroid carcinoma. *Clinical endocrinology*. 2004;61(3):299-310.
- 8- Milan S, Sosa J, Roman S. Current management of medullary thyroid cancer. *Minerva chirurgica*. 2010;65(1):27-37.
- 9- Pacini F, Castagna M, Cipri C, Schlumberger M. Medullary thyroid carcinoma. *Clinical Oncology*. 2010;22(6):475-85.
- 10- Hedinger C. *Histological typing of thyroid tumours: Springer Science & Business Media*; 2012.
- 11- LiVolsi VA. C cell hyperplasia/neoplasia. *The Journal of clinical endocrinology and metabolism*. 1997;82(1):39-41.
- 12- Rosário PW, Ward LS, Carvalho GA, Graf H, Maciel R, Maciel LMZ, et al. Thyroid nodules and differentiated thyroid cancer: update on the Brazilian consensus. *Arquivos Brasileiros de Endocrinologia & Metabologia*. 2013;57(4):240-64.
- 13- Puñales MK, Rocha AP, Gross JL, Maia AL. Medullary thyroid carcinoma: clinical and oncological features and treatment. *Arquivos Brasileiros de Endocrinologia & Metabologia*. 2004;48(1):137-46.
- 14- Wells Jr SA, Pacini F, Robinson BG, Santoro M. Multiple endocrine neoplasia type 2 and familial medullary thyroid carcinoma: an update. *The Journal of Clinical Endocrinology & Metabolism*. 2013;98(8):3149-64.
- 15- Maia AL, Siqueira DR, Kulcsar MA, Tincani AJ, Mazeto GM, Maciel LM. Diagnosis, treatment, and follow-up of medullary thyroid carcinoma: recommendations by the Thyroid Department of the Brazilian Society of Endocrinology and Metabolism. *Arquivos Brasileiros de Endocrinologia & Metabologia*. 2014;58(7):667-700.
- 16- Bugalho MJM, Santos JR, Sobrinho L. Preoperative diagnosis of medullary thyroid carcinoma: fine needle aspiration cytology as compared with serum calcitonin measurement. *Journal of surgical oncology*. 2005;91(1):56-60.
- 17- Essig G, Porter K, Schneider D, Debra A, Lindsey S, Busonero G, et al. Fine needle aspiration and medullary thyroid carcinoma: the risk of inadequate preoperative evaluation and initial surgery when relying upon FNAB cytology alone. *Endocrine Practice*. 2013;19(6):920-7.
- 18- Shah SS, Faquin WC, Izquierdo R, Khurana KK. FNA of misclassified primary malignant neoplasms of the thyroid: Impact on clinical management. *Cytojournal*. 2009;6(1):1.
- 19- Forrest CH, Frost FA, Boer W, Spagnolo DV, Whitaker D, Sterrett GF. Medullary carcinoma of the thyroid. *Cancer Cytopathology*. 1998;84(5):295-302.





- 20- Hasselgren M, Hegedüs L, Godballe C, Bonnema SJ. Benefit of measuring basal serum calcitonin to detect medullary thyroid carcinoma in a Danish population with a high prevalence of thyroid nodules. *Head & neck*. 2010;32(5):612-8.
- 21- Papi G, Corsello S, Cioni K, Pizzini A, Corrado S, Carapezzi C, et al. Value of routine measurement of serum calcitonin concentrations in patients with nodular thyroid disease: a multicenter study. *Journal of endocrinological investigation*. 2006;29(5):427-37.
- 22- Chang T-C, Lai S-M, Wen C-Y, Hsiao Y-L, Huang S-H. Three-dimensional cytomorphology in fine needle aspiration biopsy of medullary thyroid carcinoma. *Acta cytologica*. 2001;45(6):980-4.
- 23- Kebebew E, Ituarte PH, Siperstein AE, Duh QY, Clark OH. Medullary thyroid carcinoma. *Cancer*. 2000;88(5):1139-48.
- 24- Boi F, Maurelli I, Pinna G, Atzeni F, Piga M, Lai ML, et al. Calcitonin measurement in wash-out fluid from fine needle aspiration of neck masses in patients with primary and metastatic medullary thyroid carcinoma. *The Journal of Clinical Endocrinology & Metabolism*. 2007;92(6):2115-8.
- 25- Kudo T, Miyauchi A, Ito Y, Takamura Y, Amino N, Hirokawa M. Diagnosis of medullary thyroid carcinoma by calcitonin measurement in fine-needle aspiration biopsy specimens. *Thyroid*. 2007;17(7):635-8.
- 26- Gagel RF, Jackson CE, Block MA, Feldman ZT, Reichlin S, Hamilton BP, et al. Age-related probability of development of hereditary medullary thyroid carcinoma. *The Journal of pediatrics*. 1982;101(6):941-6.
- 27- Zhou Y, Zhao Y, Cui B, Gu L, Zhu S, Li J, et al. RET proto-oncogene mutations are restricted to codons 634 and 918 in mainland Chinese families with MEN2A and MEN2B. *Clinical endocrinology*. 2007;67(4):570-6.
- 28- Schulten H-J, Al-Maghrabi J, Al-Ghamdi K, Salama S, Al-Muhayawi S, Chaudhary A, et al. Mutational screening of RET, HRAS, KRAS, NRAS, BRAF, AKT1, and CTNNB1 in medullary thyroid carcinoma. *Anticancer research*. 2011;31(12):4179-83.
- 29- Dvoráková Š, Vaclavikova E, Sýkorová V, Dušková J, Vleck P, Ryska A, et al. New multiple somatic mutations in the RET proto-oncogene associated with a sporadic medullary thyroid carcinoma. *Thyroid*. 2006;16(3):311-6.
- 30- Elisei R, Cosci B, Romei C, Bottici V, Renzini G, Molinaro E, et al. Prognostic significance of somatic RET oncogene mutations in sporadic medullary thyroid cancer: a 10-year follow-up study. *The Journal of Clinical Endocrinology & Metabolism*. 2008;93(3):682-7.
- 31- Kouvaraki MA, Shapiro SE, Perrier ND, Cote GJ, Gagel RF, Hoff AO, et al. RET proto-oncogene: a review and update of genotype-phenotype correlations in hereditary medullary thyroid cancer and associated endocrine tumors. *Thyroid*. 2005;15(6):531-44.
- 32- Boichard A, Croux L, Al Ghuzlan A, Broutin S, Dupuy C, Leboulleux S, et al. Somatic RAS mutations occur in a large proportion of sporadic RET-negative medullary thyroid carcinomas and extend to a previously unidentified exon. *The Journal of Clinical Endocrinology & Metabolism*. 2012;97(10):E2031-E5.
- 33- Bockhorn M, Frilling A, Kalinin V, Schröder S, Broelsch C. Absence of H-and K-ras oncogene mutations in sporadic medullary thyroid carcinoma. *Experimental and clinical endocrinology & diabetes: official journal, German Society of Endocrinology [and] German Diabetes Association*. 1999;108(1):49-53.
- 34- Nikiforova MN, Kimura ET, Gandhi M, Biddinger PW, Knauf JA, Basolo F, et al. BRAF mutations in thyroid tumors are restricted to papillary carcinomas and anaplastic or poorly differentiated carcinomas arising from papillary carcinomas. *The Journal of Clinical Endocrinology & Metabolism*. 2003;88(11):5399-404.
- 35- Okazaki M, Miya A, Tanaka N, Miki T, Yamamoto M, Motomura K, et al. Allele loss on chromosome 10 and point mutation of ras oncogenes are infrequent in tumors of MEN 2A. *Henry Ford Hospital medical journal*. 1988;37(3-4):112-5.
- 36- Perren A, Schmid S, Locher T, Saremaslani P, Bonvin C, Heitz P, et al. BRAF and endocrine tumors: mutations are frequent in papillary thyroid carcinomas, rare in endocrine tumors of the gastrointestinal tract and not detected in other endocrine tumors. *Endocrine-related cancer*. 2004;11(4):855-60.
- 37- Moura MM, Cavaco BM, Pinto AE, Leite V. High prevalence of RAS mutations in RET-negative sporadic medullary thyroid carcinomas. *The Journal of Clinical Endocrinology & Metabolism*. 2011;96(5):E863-E8.
- 38- Fernández-Medarde A, Santos E. Ras in cancer and developmental diseases. *Genes & cancer*. 2011;2(3):344-58.
- 39- Moura MM, Cavaco BM, Pinto AE, Leite V. High prevalence of RAS mutations in RET-negative sporadic medullary thyroid carcinomas. *J Clin Endocrinol Metab*. 2011;96(5):E863-8.
- 40- Stephanas AV, Samaan NA, Hill CS, Jr., Hickey RC. Medullary thyroid carcinoma: importance of serial serum calcitonin measurement. *Cancer*. 1979;43(3):825-37.
- 41- Nikiforova MN, Nikiforov YE. Molecular genetics of thyroid cancer: implications for diagnosis, treatment and prognosis. 2008.
- 42- de la Chapelle A, Jazdzewski K. MicroRNAs in thyroid cancer. *The Journal of Clinical Endocrinology & Metabolism*. 2011;96(11):3326-36.

