

# نوروفیبروماتوز، انواع آن و چشم انداز درمانی

● هانیه پورکلهر

کارشناسی ارشد ژنتیک، کلینیک ژنتیک



● پروفسور داریوش فرهود

متخصص ژنتیک، استناد دانشکده بهداشت،  
دانشگاه علوم پزشکی تهران، گروه علوم پایه  
اخلاق، فرهنگستان علوم پزشکی ایران، مرکز  
تحقیقات سلامت سالمندی



## چکیده

نوروفیبروماتوز یک اختلال ژنتیکی است که باعث ایجاد تومور در بافت عصبی می‌شود. این تومورها می‌توانند در هر بخش از سیستم عصبی، از جمله مغز و نخاع و اعصاب رشد کنند.

ژن بیماری می‌تواند از یک والد طی توارث اتوزومال بارز به فرزند منتقل شود یا می‌تواند به خاطر جهش خودکار یک ژن اتفاق افتد.

یک والد مبتلا به نوروفیبروماتوز، ۵۰٪ شانس انتقال ژن‌ها به هر کدام از فرزندان خود را دارد.

نوروفیبروماتوز به فرزند بیمار از هر یک از پدر یا مادر بیمار یا از طریق جهش خود به خودی در فرد بیمار به وجود می‌آید.

ژن NF1 با جهش در کروموزوم ۱۷ به وجود می‌آید. ژن تولید این بیماری یک پروتئین با عنوان نوروفیبرومین است که رشد سلولی را تنظیم می‌کند. با این حال جهش در این ژن باعث NF1 شده و در واقع موجب از دست دادن نوروفیبرومین می‌شود. چنین شرایطی منجر به رشد سلولی غیر قابل کنترل و ایجاد تومور در بدن فرد بیمار خواهد شد. یک جهش مشابه در ژنی روی کروموزوم ۲۲ منجر به NF2 می‌شود (ژن تولید یک پروتئین، به نام مرلین، که به تنظیم رشد سلول‌های بدن نوزادان کمک کند). جهش در

این ژن باعث به وجود آمدن NF2 و از دست دادن پروتئین مرلین شده و منجر به رشد سلولی غیر قابل کنترل در بدن فرد خواهد شد.

**کلیدواژه:** نوروفیبروماتوز، اتوزومال بارز، پروتئین نوروفیبرومین، پروتئین مرلین

بیماری به سه دسته اصلی تقسیم بندی می‌شود:

✓ نوروفیبروماتوز تیپ ۱

✓ نوروفیبروماتوز تیپ ۲

✓ شوآنوماتوز

NF1 یک اختلال ژنتیکی با توارث اتوزومال بارز است. درصد ابتلا حدود ۱ در ۲۶۰۰ تا ۳۰۰۰ نفر است. تقریباً نیمی از موارد، تحت تأثیر عوامل وراثتی هستند و شایع‌ترین نوع بیماری ۱ مورد در ۳۰۰۰ تا ۴۰۰۰ نفر در آمریکا به آن مبتلا می‌شوند (۱).

بین ۳۰ تا ۵۰ درصد موارد، ناشی از یک جهش ژنتیکی طبیعی با علت نامعلوم هستند.

۵۰ درصد موارد NF1 ژنتیکی می‌باشند و نیمه دیگر به طور کاملاً اتفاقی رخ می‌دهند. علائم این بیماری معمولاً در سن ۱۰ سالگی پدیدار می‌شوند. ۱۰-۵ درصد تومورهای مغزی در این بیماری بدخیم هستند (۱ و ۲).

فراوانی نوروفیبروماتوز تیپ دو (NF2) حدود ۱ در ۲۵۰۰۰ نفر است.

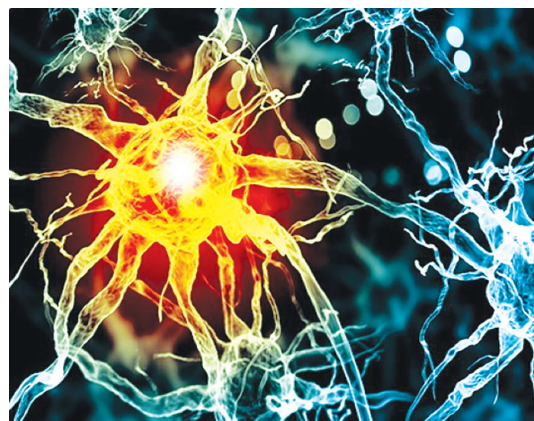


## □ انواع بیماری

### نوروفیبروماتوز تیپ ۱

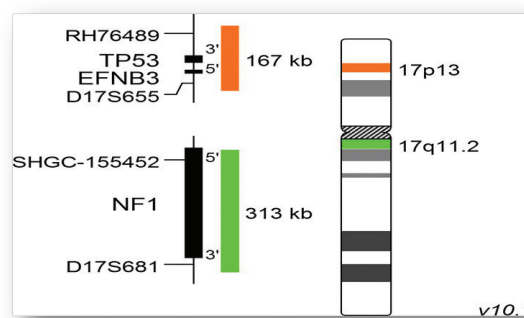
معمولاً در دوران کودکی ظاهر می‌شود. علائم و نشانه‌های بیماری اغلب متفاوت از یکدیگر در زمان تولد، یا کمی بعد از آن، تا سن ۱۰ سالگی مشهود می‌شوند. نشانه‌ها و علائم عبارتند از:

خال‌های قهوه‌ای روشن، لکه‌های قهوه‌ای روی پوست (خال‌هایی به رنگ شیر و قهوه): این خال‌های بی‌ضرر در بسیاری از مردم شایع هستند. داشتن بیش از ۶ عدد از این خال‌ها نشانه ابتلای به این بیماری است. آن‌ها معمولاً در هنگام تولد یا در اولین سال زندگی دیده و سبب تثبیت می‌شوند. این خال‌ها بیشتر در ناحیه زیر بغل و کشاله ران‌ها و معمولاً در سنین ۵-۳ سالگی ظاهر می‌شوند (۳).  
برآمدگی‌های کوچک روی عنبر چشم: این گره‌های خوش خیم به راحتی دیده نمی‌شوند و بر بینایی فرد تاثیری ندارند. ظاهر شدن برجستگی‌های نرم بر روی پوست و یا زیر پوست: نوروفیبروماها یا تومورهای خوش خیم معمولاً بر روی پوست یا زیر آن ظاهر می‌شوند. همچنین گاهی اوقات می‌توانند داخل بدن نیز رشد کنند. معمولاً رشد آن‌ها با رشد اعصاب چندگانه (plexiform Neurofibroma) همراه می‌شود (۳ و ۴).



شکل ۱: تومور ایجاد شده در بافت عصبی

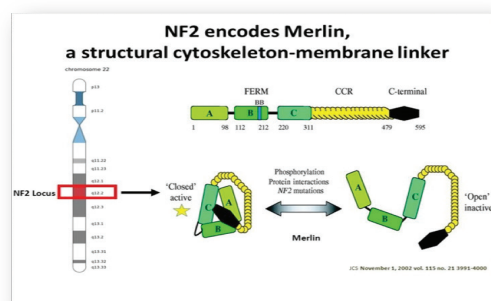
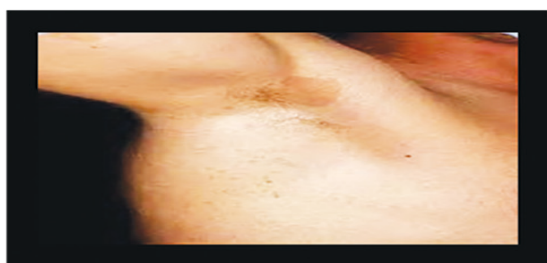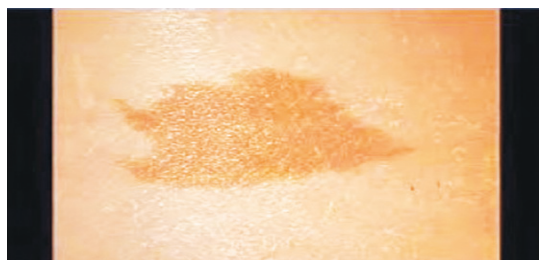Mayoclinic.com



شکل ۲: مکان ژن مربوط به بیماری NF1 روی

کروموزوم ۱۷

Metasystems-probes.com



شکل ۳: مکان ژن مربوط به بیماری NF2 روی

کروموزوم ۲۲

Metasystems-probes.com

شکل ۴: خال‌های قهوه‌ای روشن، لکه‌های قهوه‌ای روی پوست (خال‌هایی به رنگ شیر و قهوه)

Cancer.net



## □ نوروفیبروماتوز تیپ ۲

نوروفیبروماتوز تیپ ۲ نسبت به تیپ ۱ شیوع کمتری دارد. نشانه‌ها و علائم آن معمولاً ناشی از رشد تومورهای خوش خیم و کندی رشد تومورها در هر دو گوش می‌باشند. همچنین تومور عصبی وستیبولار (در گوش) نیز تشخیص داده می‌شود که این تومورها بر روی عصبی که صوت، صدا و اطلاعات مربوط به تعادل بدن را از طریق گوش داخلی به مغز انتقال می‌دهد و کنترل می‌کند، رشد می‌کنند. علائم و نشانه‌ها عموماً در اواخر نوجوانی و اوایل بزرگسالی ظاهر می‌شوند و می‌توانند بسیار متمایز از سایر علائم باشند (۵) از جمله:

- ✓ از دست دادن تدریجی شنوایی
- ✓ شنیدن صدای زنگ در گوش‌ها
- ✓ عدم تعادل
- ✓ سردرد

گاهی اوقات نوروفیبروماتوز تیپ ۲ می‌تواند منجر به رشد تومور بر روی اعصاب سایر قسمت‌های بدن از جمله مغز، نخاع (بینایی) و اعصاب محیطی شود (۶).

**علائم و نشانه‌های این تومور عصبی می‌تواند شامل:**

- ✓ بی‌حسی و ضعف در بازوها یا پاها
- ✓ درد موضعی
- ✓ اختلال در تعادل
- ✓ تعریق بیش از حد بدن به ویژه صورت
- ✓ مشکلات بینایی یا آب مروارید

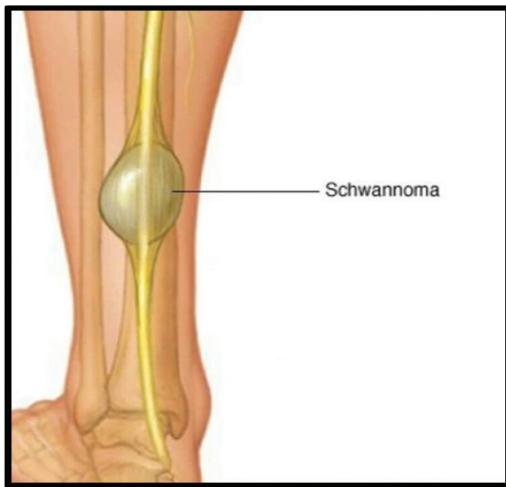## □ نوروفیبروماتوز تیپ ۳

### شوآنوماتوز

شکل نادری از نوروفیبروماتوز می‌باشد. مشابه افراد مبتلا به تیپ ۲، افراد مبتلا به شوآنوماتوز رشد تومورهای عصبی چندگانه بر روی جمجمه، نخاع و محیطی رنج می‌برند. با این حال، برخلاف نوروفیبروماتوز تیپ ۲ این نوع تومورها رشد فزاینده‌ای ندارند (۷).

افراد مبتلا به شوآنوماتوز اغلب از دردهای شدید رنج می‌برند و این تنها نشانه اصلی این بیماری است. بیماران مبتلا به شوآنوماتوز هم مانند افراد مبتلا به تیپ NF1 و NF2 علائم متفاوتی را بروز می‌دهند که شدت آن می‌تواند بین بیماران متفاوت و متمایز باشد.

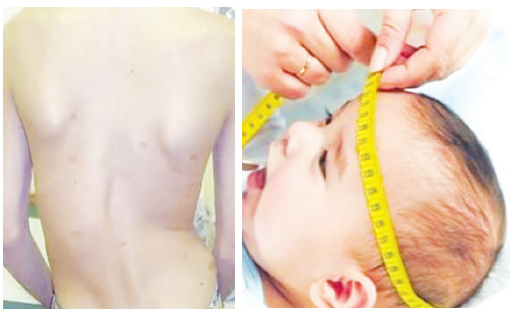با وجود اینکه شوآنوماتوز یک بیماری ژنتیکی است اما شواهد روشنی برای موروثی بودن آن مثل NF1 و NF2 ممکن است افراد حامل ژن شوآنوماتوز باشند اما هرگز علائم بیماری در آن‌ها ظاهر نشود (۷ و ۸).



شکل ۵: تومور ایجاد شده در بیماری شوآنوماتوز  
Mayoclinic.org

### علائم کلی:

- ✓ تغییر شکل استخوان‌ها
- ✓ تومور بر روی عصب بینایی گلومیا
- ✓ ناتوانی در یادگیری
- ✓ اندازه سر بزرگ‌تر از حد معمول
- ✓ کوتاهی قد



شکل ۶: بررسی علائم NF  
Hopkinsmedicine.org

نوروفیبروماتوز تیپ ۱ اغلب با معاینه‌های بالینی قابل تشخیص می‌باشد و پزشکان برای انجام این معاینات و



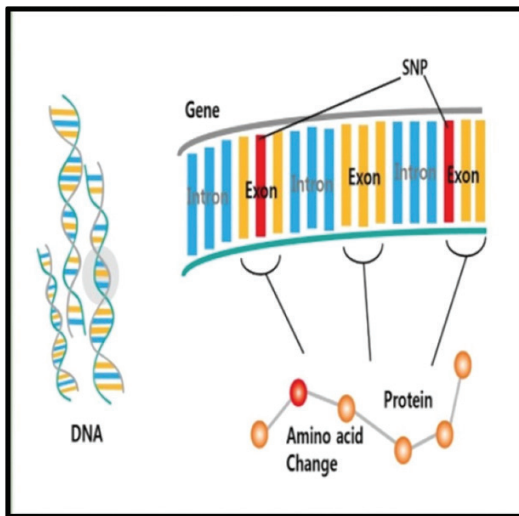


### تشخیص

روش تشخیصی نوین دیگری برای بسیاری از بیماری‌های ژنتیکی وجود دارد که نوروفیبروماتوز نیز در این دسته جای دارد. آزمایش Whole exome sequencing (WES) به معنای توالی‌یابی کل ژن‌های کد کننده پروتئین در ژنوم می‌باشد که بین ۱-۲٪ ژنوم را شامل می‌شود. این کار با هزینه‌ای بسیار کمتر از توالی‌یابی کل ژنوم قابل انجام می‌باشد (۱۱).

اگزون‌ها با این که تنها ۲٪ از کل ژنوم را به خود اختصاص داده‌اند، اما در حدود ۸۵٪ از جهش‌های مولکولی DNA را که مسبب بسیاری از بیماری‌های ژنتیکی در انسان است، شامل می‌شوند (۱۱ و ۱۲).

آزمایش اگزوم، اکثر جهش‌های ژنتیکی که با بیماری‌های انسانی مرتبط است را مشخص می‌کند.



شکل ۸: آزمایش اگزوم  
Savagenome.com

### تشخیص پیش از تولد

از جمله موارد پرکاربرد برای بهره بردن از تکنیک WES: مواردی که جهش در ژن‌های مختلف می‌تواند به تظاهرات بالینی یکسان منجر شود.

بیماری‌هایی با علائم کاملاً نامشخص و یا مجموعه‌ای از علائم که افتراق آن‌ها از یکدیگر مشکل است و یا در واقع

تشخیص لکه‌های "رنگ شیر قهوه" ممکن است از نورهای مخصوصی استفاده نمایند (۹).

برای نوروفیبروماتوز تیپ ۲ نیز سوابق خانوادگی و معاینات بسیار با اهمیت هستند.

معمولاً پزشکان موارد زیر را توصیه می‌کنند:

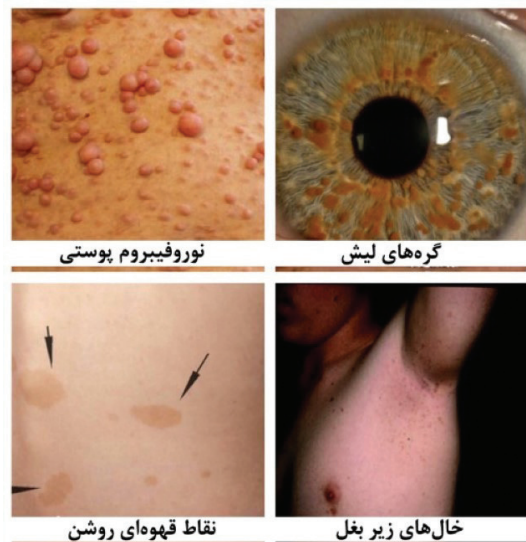- ✓ معاینه چشم
- ✓ معاینه گوش
- ✓ تست‌های تصویربرداری
- ✓ تست‌های ژنتیک

علائم بالینی مشکوک به ابتلای بیماری شوآنوماتوز:

✓ وجود تعداد دو عدد تومور عصبی یا بیشتر (با حداقل یکی که در گزارش نتیجه پاتوبیولوژی آمده باشد) بدون علائم اختلال در عصب هشتم تا قبل از ۳۰ سالگی  
✓ شیوع محدود آناتومیک بدون علائم اختلال عصب هشتم در هر سنی

✓ برخی افراد ممکن است بخشی از بدنشان درگیر علائم شوآنوماتوز شده باشد.

✓ تشخیص شوآنوماتوز از نوروفیبروماتوز تیپ ۲ بسیار حائز اهمیت است چرا که علائم هر دو ممکن است مشابه بوده و همپوشانی داشته باشند (۱۰).



شکل ۷: علائم NF

Parsgenomelab.com



(۱۳ و ۱۴).

آمیوسنتز: در این آزمایش نمونه از مایع آمنیوتیک برداشته می‌شود. این آزمایش نیز معمولاً در طول هفته ۱۵ تا ۲۰ بارداری انجام می‌شود. نمونه‌های برداشت شده از نظر ژن‌های مشکل دار جنینی، با ژن‌های معیوب یافت شده در آزمایش WES فرد بیمار مقایسه و تصمیم‌گیری می‌شود.

### □ درمان

متأسفانه درمان خاصی برای این بیماری وجود ندارد و توصیه‌ها بر اساس علائمی که در هر شخص ظاهر می‌شود، متفاوت است.

نکته بسیار مهم این است که پزشک معالج می‌بایست سابقه و تجربه معاینه بیماران مبتلا به نوروفیبروماتوز را داشته باشند.

برخی افراد علائم بارز ندارند و فقط درگیر تومور عصبی هستند که باید سالانه ارزیابی‌های نورولوژیک و تصویر برداری‌هایی که مخصوص تشخیص شوانوماتوز است از آن‌ها به عمل آید.

هرگاه عمل جراحی برای یک بیمار مبتلا به شوانوماتوز تجویز شود، جراح می‌بایست با این بیماری آشنایی داشته باشد تا نتیجه مؤثر و موفقیت آمیزی حاصل شود. به علاوه، اختلالاتی که بر اثر جراحی در فرم صورت ظاهر می‌شود به وسیله عمل جراحی پلاستیک می‌تواند ترمیم شود (۱۲ و ۱۵).

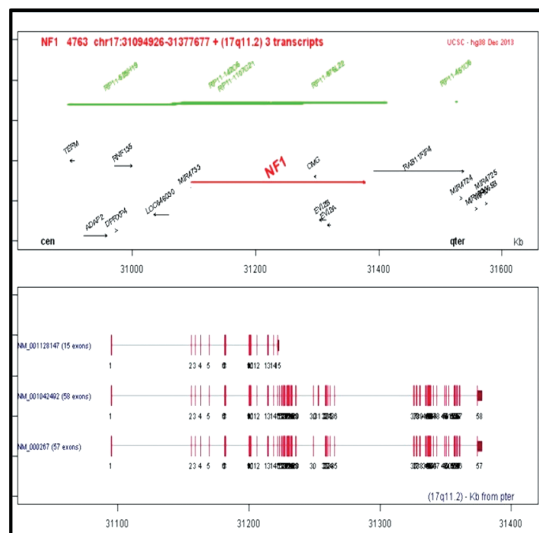
### □ تازه‌های درمانی

به تازگی برای بیماری نوروفیبروماتوز تیپ ۲، دستگاهی مشابه سمک اختراع شده که به شنوایی بیمار مبتلا کمک خواهد کرد. همانطور که پیش‌تر گفته شد در نوروفیبروماتوز تیپ ۲ ممکن است غده‌های خوش‌خیم بر روی اعصاب شنوایی رشد کنند و باعث از بین رفتن قدرت شنوایی شوند. متخصصان گوش و چشم دانشگاه ماساچوست (ایالات متحده آمریکا)، دارویی به نام میفپرستون (mifepristone) که توسط سازمان غذا و دارو ایالات متحده تأیید شده است و برای سقط جنین به روش شیمیایی استفاده می‌شود، به منظور جلوگیری از رشد

مواردی که یک ژن ناشناخته عامل بیماری است. ✓ موارد مشکوک به بیماری ژنتیکی با علت ناشناخته این روش تشخیص‌ها را بهبود بخشیده، مدیریت بیماری را تغییر داده و زمینه را برای تشخیص ژن‌های مسبب بیماری‌ها مهیا می‌کند. با تعیین علت ژنتیکی بیماری‌ها و تأیید تشخیص بالینی، ارائه خدمات و مراقبت‌های بهداشتی به بیماران بهبود یافته است. پیش‌بینی می‌شود که در آینده استفاده تشخیصی از WES بیش از پیش افزایش یابد. این روش توالی کامل DNA انسان (نواحی کد کننده و غیر کد کننده) را مشخص می‌نماید که شامل DNA هسته و میتوکندری می‌باشد (۱۳).

این روش شناسایی کلیه جهش‌های نقطه‌ای، حذف و مضاعف‌شدگی‌ها و بازآرایی‌های کروموزومی را امکان‌پذیر می‌سازد.

زوج‌های با سابقه خانوادگی بیماری نوروفیبروماتوز، پیش از اقدام به بارداری، باید مشاوره ژنتیک انجام دهند.



شکل ۹: بررسی NF در آزمایش WES

Nature.com

برای تشخیص نوروفیبروماتوز نوع ۱ در دوران بارداری می‌توان از آزمایش‌های زیر استفاده کرد:

نمونه از پرزهای جفتی (CVS): در این روش یک نمونه کوچک از جفت، برای تست ژن NF1 برداشته می‌شود. این تست معمولاً در طول هفته ۱۱ تا ۱۴ بارداری انجام می‌شود





علمی اخیر که بزرگ‌ترین پژوهش در زمینه شوآنوماتوز بر روی ۸۰ نوع از تومورهای بیماران انجام شده، ثابت شده که میفپریستون (mifepristone) موثرترین دارو در کنترل این بیماری است و تا میزان ۸۰ درصد رشد آن‌ها را متوقف می‌کند و این دارو عوارض جانبی کمتری دارد و غالباً همراه با داروی میزوپروستول (misoprostol) استفاده می‌شود (۱۵).

شوآنوماتوز دهلیزی اعلام کردند (۱۳ و ۱۴). در سطح جهان بیماران نیاز شدیدی به کشف داروهایی با کمترین عوارض جانبی که بتوانند این تومورها را نابود کنند و ضرورت عمل جراحی و رادیوتراپی را کاهش دهند، دارند. در حال حاضر، بیماران که علائم رشد و پیشروی بیماری شوآنوماتوز را دارند، از دو راهکار جراحی و رادیوتراپی می‌توانند استفاده کنند. در گزارش‌های

## References:

- 1- Neurofibromatosis type 1, Boyd KP, Korf BR, Theos A, *Journal of the American Academy of Dermatology*, 2009 July.
- 2- Neurofibromatosis type 1 (von Recklinghausen's disease): A family case report and literature review, Ghalayani P, Saberi Z, Sardari F, *Dental research journal*, 2012 July.
- 3- Asthagiri AR, Parry DM, Butman JA, Kim HJ, Tsilou ET, Zhuang Z, Lonser RR, *Neurofibromatosis type 2. Lancet (London, England)*. 2009 Jun 6.
- 4- The pathoetiology of neurofibromatosis 1, Jouhilahti EM, Peltonen S, Heape AM, Peltonen J, *The American journal of pathology*, 2011 May.
- 5- Zehou O, Ferkal S, Brugieres P. Absence of efficacy of everolimus in neurofibromatosis 1-related plexiform neurofibromas: results from a Phase 2a Trial. *J Invest Dermatol*. 2019;139(3):718-720.
- 6- Neurofibromatosis type 2, Slattery WH, *Otolaryngologic clinics of North America*, 2015 June.
- 7- Neurofibromatosis: A Review of NF1, NF2, and Schwannomatosis. Kresak JL, Walsh M, *Journal of pediatric genetics*, 2016 June.
- 8- The development of cutaneous neurofibromas, Jouhilahti EM, Peltonen S, Callens T, Jokinen E, Heape AM, Messiaen L, Peltonen J, *The American journal of pathology*, 2011 Feb.
- 9- Neurocutaneous Syndromes and Brain Tumors., Ullrich NJ, *Journal of child neurology*, 2016 Oct.
- 10- Medical treatment in neurofibromatosis type 2. Review of the literature and presentation of clinical reports, Goutagny S, Kalamarides M., *Neuro-Chirurgie*, 2017 Feb 2.
- 11- Guidelines for the diagnosis and management of individuals with neurofibromatosis 1., Ferner RE, Huson SM, Thomas N, Moss C, Willshaw H, Evans DG, Upadhyaya M, Towers R, Gleeson M, Steiger C, Kirby A, *Journal of medical genetics*, 2007 Feb.
- 12- Neurofibromatosis type 1: a multidisciplinary approach to care, Hirbe AC, Gutmann DH, *The Lancet. Neurology*, 2014 Aug.
- 13- Weiss B., Widemann B.C., Wolters P. Sirolimus for progressive neurofibromatosis type 1-associated plexiform neurofibromas: a neurofibromatosis clinical trials consortium phase II study. *Neuro Oncol*. 2015;17:596-603.
- 14- Greenbaum L, Lerer B. Pharmacogenetics of antipsychotic-induced movement disorders as a resource for better understanding Parkinson's disease modifier genes. *Front Neurol*. (2015) 6:27. doi: 10.3389/fneur.2015.00027.
- 15- Lobbous M., Bernstock J.D., Coffee E. An update on neurofibromatosis type 1-associated gliomas. *Cancers (Basel)* 2020;12(1):114.

