هایپر ائوزینوفیلی در ارتباط با نئوپلاسم های مایلوئیدی و لنفوئیدی

● دکتر ناهید نصیری
دکترای تخصصی خون شناسی، عضو هیئت علمی دانشگاه علوم پزشکی شیراز

● دکتر حبیب اله گل افشان
دکترای علوم آزمایشگاهی، عضو هیئت علمی دانشگاه علوم پزشکی شیراز
golafshanh@sums.ac.ir

❑ خلاصه

ائوزینوفیلی در غیاب آلرژی، آسم، واکنش‌های دارویی، عفونت‌های انگلی و بیماری‌های بافت پیوندی می‌تواند نشانگر اختلالات کلونال ائوزینوفیل یا لنفوم و یا اختلالات مایلوپرولیفراتیو باشد.

هایپرائوزینوفیلی با تداوم بیشتر یا مساوی ۱۵۰۰ ائوزینوفیل در هر میلیمتر مکعب خون یا بیشتر از ۲۰٪ ائوزینوفیل در مغز استخوان ممکن است در بسیاری از موارد واکنشی یا کلونال مشاهده شود که نتیجه آن تهاجم به ارگان‌ها و ترشح گرانول‌ها و نارسایی چند ارگانه می‌باشد. برای بیمار مبتلا به هایپرائوزینوفیلی نخست باید علل واکنشی از قبیل آلرژی، آسم، داروها، عفونت‌ها، اختلالات اتوایمیون و یا تومورهای بافت توپر را مورد بررسی قرار داد. چنانچه علل واکنشی یافت نگردید ائوزینوفیلی اولیه را بایستی مد نظر قرار داد.

بنا به سفارش WHO در سال ۲۰۱۶ آزمایش FISH یا RT-PCR برای ادغام دو ژن FIP1L1-PDGFRA و آزمایش سایتوژنتیک و FISH برای بازآرایی‌های ژن‌ها روی کروموزوم‌های، 4q12 (PDGFRA)، 5q31-33 (PDGFRB)، 8p11-12 (FGFR1) و 9P24 (Jak2) ضروری می‌باشد (۳).

لوسمی مزمن ائوزینوفیلی به حالتی اطلاق می‌شود که شمارش خالص ائوزینوفیل ها به طور دائم بیشتر از ۱۵۰۰ در میلی متر مکعب باشد. این بیماران بایستی فاقد مارکرهای ژنتیکی خانواده میلوپرولیفراتیو (از قبیل t(9;22) و جهش‌های CARL، Jak2 و CMPL) و همچنین فاقد بازآرایی‌های ژنتیکی میلوئیدی/لنفوئیدی مرتبط با ائوزینوفیلی (از جمله PDGFRB، PDGFRA و FGFR1) باشند.

کلمات کلیدی: هایپر ائوزینوفیلی، لوسمی مزمن ائوزینوفیلی، PDGFRB، PDGFRA

❑ مقدمه

ائوزینوفیلی در غیاب آلرژی، آسم، واکنش‌های دارویی، عفونت‌های انگلی و بیماری‌های بافت پیوندی می‌تواند نشانگر اختلالات کلونال ائوزینوفیل یا لنفوم و یا اختلالات مایلوپرولیفراتیو باشد. شمارش خالص ائوزینوفیل ممکن است در گستره ۱۵۰۰ تا بیش از ۵۰۰۰ در میلی متر مکعب قرار گیرد (۱).

کاهش وزن، عرق شبانه، تب، خستگی، میالژی، آنژیوادم، سرفه، تنگی نفس، خارش و اسهال در ائوزینوفیلی شایع است. فیبروز اندومیوکارد، افزایش فشارخون، نارسایی قلب، اسکار دریچه‌های قلب و تشکیل ترومبوس از عوارض جدی ائوزینوفیلی است. نکته مهم اینکه در بیمار مبتلا به ائوزینوفیلی نه تنها مشاهده گستره محیطی از نظر سلول‌های غیرطبیعی مانند سلول‌های لنفوم همچنین بلاست مهم است بلکه نیاز به مطالعه سیتوژنتیک نیز می‌باشد (۲).

هایپرائوزینوفیلی با تداوم بیشتر یا مساوی ۱۵۰۰ ائوزینوفیل در هر میلی متر مکعب خون یا بیشتر از ۲۰٪ ائوزینوفیل در مغز استخوان ممکن است در بسیاری از

[Downloaded from labdiagnosis.ir on 2026-01-31]

موارد واکنشی یا کلونال مشاهده شود که نتیجه آن تهاجم به ارگان‌ها و ترشح گرانول‌ها و نارسایی چند ارگانه می‌باشد. برای بیمار مبتلا به هایپرائوزینوفیلی نخست باید علل واکنشی از قبیل آلرژی، آسم، داروها، عفونت‌ها، اختلالات اتوایمیون و یا تومورهای بافت توپر را مورد بررسی قرار داد. چنانچه علت ثانویه یافت نگردید ائوزینوفیلی اولیه را بایستی مد نظر قرار داد. بررسی در این گونه موارد شامل آنالیز مورفولوژی خون محیطی و مغز استخوان، ایمونوهیستوشیمی (برای CD117، آنزیم تریپتاز و CD25)، آزمایش‌های فلوسایتومتری جهت ایمونوفنوتایپ مارکرهای لنفوئیدی و مایلوئیدی و آنالیزهای سیتوژنتیک و مولکولار می‌باشد (۳).

بنا به سفارش و تجدید نظر WHO در سال ۲۰۱۶ آزمایش برای FISH یا RT-PCR برای ادغام دو ژن FIP1L1-PDGFRA و آزمایش سایتوژنتیک و FISH برای بازآرایی‌های ژن‌ها روی کروموزوم‌های 4q12 (PDGFRA)، 5q31-33 (PDGFRB)، 8p11-12 (FGFR1) و 9P24 (Jak2) ضروری می‌باشد (۳).

PDGFRA، PDGFRB و FGFR1 به ترتیب اشاره به گیرنده‌های فاکتور رشد پلاکتی آلفا و بتا و گیرنده رشد فیبروبلاست ها دارد (۱).

در مقاله مروری حاضر، پیرامون هایپرائوزینوفیلی های مرتبط با بدخیمی‌های خونی و درمان آن‌ها صحبت خواهد شد.

❑ هایپرائوزینوفیلی در ارتباط با بدخیمی‌های خونی

بازآرایی PDGFRA شایع‌ترین اختلال در گروه نئوپلاسم های مایلوئیدی-لنفوئیدی همراه با ائوزینوفیلی (M/LNs-Eo) می‌باشد که اغلب آن‌ها ناشی از ادغام دو ژن FIP1L1 با PDGFRA ناشی از حذف ناحیه بینابینی این دو ژن روی کروموزوم ۴ است (شکل ۱). حذف بینابینی 800 Kb از روی کروموزوم ۴ در ناحیه LNX (CHIC2) که با روش FISH قابل تشخیص است موجب این ادغام می‌شود. ائوزینوفیلی بیشتر یا مساوی ۱۵۰۰ در ۷۵٪ موارد مشاهده گردیده و تصویر خون محیطی و مغز استخوان بسیار هتروژن با نماهای لوسمی مزمن ائوزینوفیلیک (CEL)، ماستوسیتوز سیستمیک، لوسمی مزمن میلوسیتیک و میلومنوسیتیک، لنفوم لنفوبلاستیک B و T مشاهده گردیده است (۴).

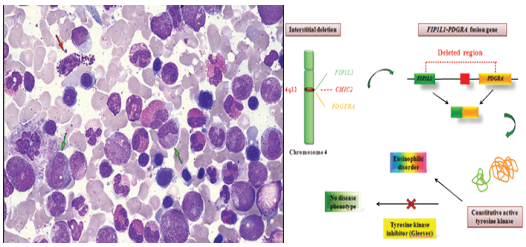

شکل ۱. ادغام دو ژن FIP1L1 با PDGFRA ناشی از حذف ناحیه بینابینی روی کروموزوم ۴ که فرآورده با ویژگی تیروزین کیناز دارد. در تصویر فوق نمای مغز استخوان شبیه لوسمی مزمن ائوزینوفیلیک مشاهده می‌شود

گستره خون محیطی در غالب موارد اختلالات لنفوئیدی/میلوئیدی با ائوزینوفیلی ائوزینوفیل های غیر طبیعی از قبیل ائوزینوفیل بدون گرانول‌های سیتوپلاسمی، واکوئله شدن سیتوپلاسم و حلقوی شدن هسته را نشان می‌دهد. مغز استخوان نمای هایپرسلولار با افزایش ائوزینوفیل از ۱۳٪ تا ۴۰٪، فیبروز مغز استخوان با کریستال‌های شارکوت لیدن، ماست سل‌ها به صورت توزیع پراکنده یا مجتمع و یا ماست سل‌های آتیپیک دوکی شکل را نشان می‌دهد (اشکال ۲ و ۳) (۵).

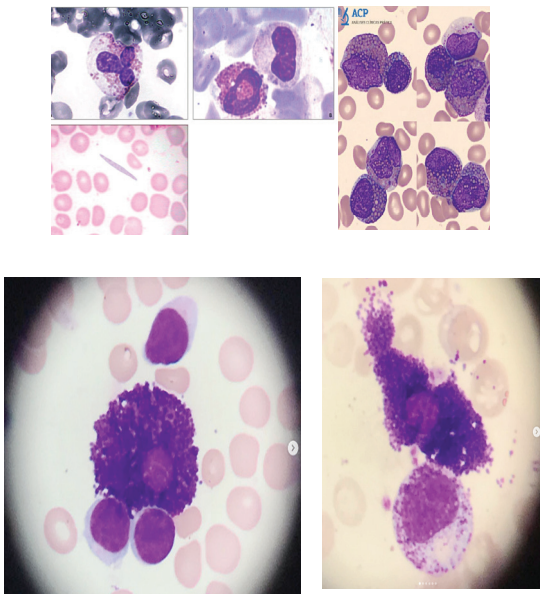

شکل ۲. ائوزینوفیل های دیسپلاستیک، کریستال شارکوت لیدن و سلول‌های ماست سل

[Downloaded from labdiagnosis.ir on 2026-01-31]

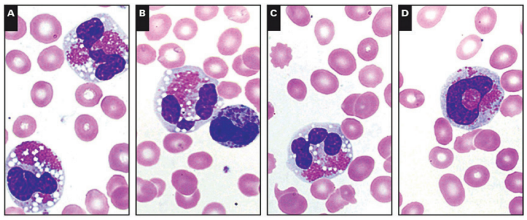

شکل ۳. مورفولوژی ائوزینوفیل های دیسپلاستیک در هایپرائوزینوفیلی ناشی از نئوپلاسم های مایلوئیدی/لنفوئیدی

به علاوه ادغام ۷ ژن دیگر با PDGFR1 از قبیل BCR، ETV6، K1F5B، CDK5RAP2، StRN، TNKS2 و FoxP1 گزارش گردیده که ادغام ژنی در این موارد نهفته (Cryptic) نبوده و با سیتوژنتیک و تأیید FISH قابل شناسایی است (شکل ۴). از بازدارنده‌های تیروزین کیناز به عنوان خط اول درمان در ادغام‌های PDGFRA استفاده می‌شود که با پیش آگهی مطلوب همراه است (۲).

فیوژن ژن PDGFRA به طور چشمگیر در جنس مذکر با شیوع نسبت مرد به زن ۲۰ تا ۳۰ به یک گزارش شده است. بیمار ممکن است با علایم آلرژی پوستی و مخاطی، طحال بزرگ و تاریخچه ترومبوز و نارسایی قلب که در ۲۰ تا ۳۰ درصد موارد رخ می‌دهد تظاهر نماید (۴).

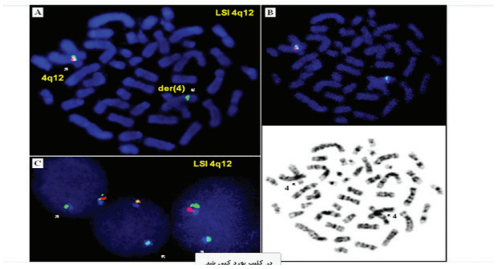

شکل ۴. شناسایی ادغام دو ژن FIP1L1 و PDGFRA با روش FISH با استفاده از پروب های رنگی

عارضه جدی میوکاردیت ائوزینوفیلی موجب نارسایی و آریتمی قلب و ترومبوز می‌گردد. نمای خونی این بیماران به صورت‌های گوناگون از قبیل هایپرائوزینوفیلی، لوسمی مزمن ائوزینوفیلی، نئوپلاسم های میلوئیدی، لوسمی های T، سارکوم میلوئیدی همراه با ائوزینوفیل مشاهده می‌گردد. گر چه درمان با بازدارنده‌های تیروزین کیناز از قبیل ایماتینیب رضایت بخش است ولی جهش‌های مقاوم از قبیل S601P در PDGFRA و یا جهش T6741 در میدان کینازی FIP1L1-PDGFRA رخ داده و بیمار را مقاوم به درمان‌های بازدارنده نسل اول و دوم می‌کند. پیوند سلول‌های بنیادی راه بهبودی این بیماران است (۵).

بازآرایی PDGFRB با حالت‌های مختلف بالینی بروز می‌کند. لام خون محیطی یا مغز استخوان با نمای تکثیر سری میلوئیدی، ائوزینوفیلی و منوسیتوز تشخیص را به سمت ادغام PDGFRB با نمای لوسمی مزمن میلومنوسیتیک با ائوزینوفیلی و جابجایی t(5;12) پیش می‌رود. ژن PDGFRB روی کروموزوم ۵ بوده و تاکنون بیش از ۳۰ ادغام ژنی گزارش شده که شایع‌ترین آن‌ها ادغام ETV6-PDGFRB با جابجایی t(5;12) می‌باشد (شکل ۵) (۱).

بیماران با ادغام ژن PDGFRB غالباً با منوسیتوز و ائوزینوفیلی تظاهر کرده و افزایش چشمگیر ائوزینوفیل در خون، مغز استخوان و بافت را نشان می‌دهند. فیوژن ژنی به صورت‌های مختلف از قبیل atypical CML، CMML، لوسمی میلومنوسیتیک جوانی، لوسمی حاد میلوئیدی، لوسمی حاد لنفوبلاستیک و لنفوم سلول‌های T جلوه می‌کند (۵).

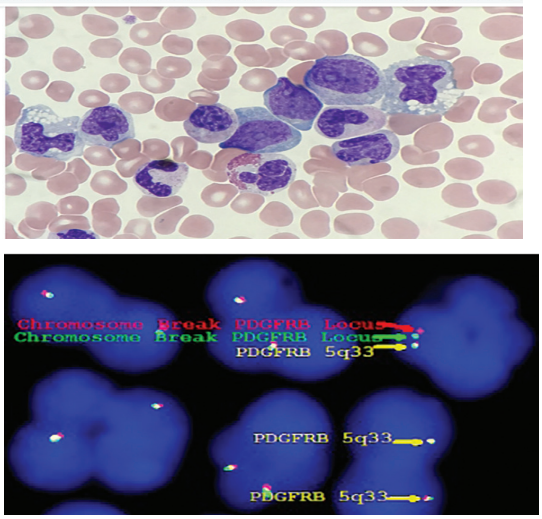

شکل ۵. لوسمی مزمن مایلومنوسیتیک با ائوزینوفیلی و جابجایی ۵ و ۱۲

ادغام ژن FGFR که مانند گیرنده‌های فاکتور رشد

[Downloaded from labdiagnosis.ir on 2026-01-31]

پلاکتی آلفا و بتا یک گیرنده تیروزین کینازی است به صورت‌های گوناگونی از جمله لوسمی های میلوئیدی و لنفوئیدی با افزایش ائوزینوفیل تظاهر می‌کند. سندرم‌های مایلوپرولیفراتیو 8P11 نام دیگر این ادغام ژنی است. ژن‌های متعددی قابلیت ادغام در FGFR1 دارند (جدول ۱) (۴).

جدول ۱. برخی از جا به جایی‌های گیرنده فاکتور رشد فیبروبلاست و نئوپلاسم های مربوط

Summary of Key Pathologic Findings and Additional Chromosomal Abnormalities in Neoplasms With *FGFR1* Rearrangement

Translocation Involving *FGFR1*	Partner Gene	Additional Translocation /Karyotype Involved	Pathology	Reference
t(8;22)(p12;q11)	*BCR*	None	MPN with B-LL	46
t(8;22)(p11;q11)	*BCR*	None	MPN progressed to AML	47
t(8;22)(p11.2;q11.2)	*BCR*	None	MPN	48
t(8;22)(p11.2;q11.2)	*BCR*	None	MPN with 4% B-lymphoblasts	48
t(8;22)(p11;q11)	*BCR*	None	AML with biphenotypic myeloid/B-lymphoid blasts	49
t(8;9)(p11;q33)	*CEP110*	+21	MPN with eosinophilia	17
t(8;9)(p11;q34)	*CEP110*	inv(2)(p15q21)	MPN	50
t(8;19)(p12;q13.3)	*HERVK*	Loss of Y	AML	51
t(8;9)(p11;q32)	*CEP110*	t(12;18)(p11;q12), +21 at relapse	MPN with atypical CML-like features	52
t(8;9)(p12;q33)	*CEP110*	+21 at progression	MPN	53
t(8;9)(p11.2;q33)	*CEP110*	+19, +21	AMML	16
t(8;9)	*CEP110*	Not known	Atypical CML	54
t(8;9)(p11 or p12;q34)	*CEP110*	None	Ph-negative MPN	55
t(8;9)(p11;q34)	*CEP110*	None	Ph-negative MPN	56
t(8;9)(p11;q34)	*CEP110*	None	MPN with transformation to AML	57
t(3;8;9)(p25;p21;q34)	?	None	MPN with T-LL with additional B-LL in relapse	58
t(8;9)(p11;q33)	*CEP110*	None	MPN with B-LL/monoblastic leukemia	28
t(8;9)(p11;q33)	*CEP110*	None	AMML	59
t(8;9)(p11;q33)	*CEP110*	None	MPN with T-LL, progressed to AML	60
t(8;9)(p23;p24)	*CEP110*	None	MDS unclassifiable with excess erythroblasts	61

مهم‌ترین ادغام ژنی Jak2 مربوط به PCM1-Jak2 در نتیجه شناسایی RNA نسخه برداری شده قابل شناسایی است. ادغام دو ژن PCM1-Jak2 با تصویری شبیه به نئوپلاسم های مایلوئیدی مزمن همراه با ائوزینوفیلی و مغز استخوان فیبروزه بروز می‌کند. سیر بالینی تهاجمی بوده و لوسمی به سوی مرحله حاد AML و به ندرت تبدیل به بلاست های لنفوئیدی می‌شود. امکان دارد تظاهر اولیه به صورت لوسمی های حاد باشد (۱).

با توجه به این که حدود ۶۰٪ موارد اختلالات میلوپرولیفراتیو با ادغام ژنی PCM1-Jak2 با ائوزینوفیلی همراهی دارند ارزیابی و شناسایی t(8;9) سفارش می‌گردد (شکل ۶). لکوسیتوز، ائوزینوفیلی، فیبروز مغز استخوان و طحال بزرگ از علایم بالینی و آزمایشگاهی است. با توجه به تهاجمی بودن سیر بالینی و مؤثر نبودن رژیم‌های درمانی بایستی پیوند آلوژن سلول‌های مادر را در اولویت قرار داد. درمان با بازدارنده‌های Jak2 (Ruxolitinib) اثرات موقتی داشته و علیرغم درمان، بایستی پیوند را نیز مد نظر داشت (۴).

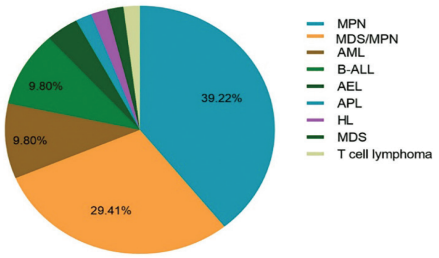

شکل ۶. طیف نئوپلاسم های گوناگون در ادغام دو ژن PCM1-Jak2

[Downloaded from labdiagnosis.ir on 2026-01-31]

نئوپلاسم های لنفوئیدی/میلوئیدی با ائوزینوفیلی مرتبط با بازآرایی ژن 13q FLT3 امکان دارد که در گروه بندی WHO با اختلالات ائوزینوفیلی میلوئیدی/ لنفوئیدی با ائوزینوفیلی قرار گیرد. بازآرایی‌های(t (12;13 با ادغام ژن‌های ETV6/FLT3 و جابجایی(t(13;22 با ادغام BCR-FLT3 و نیز ادغام با ژن‌های نامعلوم روی کروموزوم‌های ۲، ۳،۵ و ۷ گزارش گردیده است. تظاهر بیماری به صورت‌های لوسمی لنفوبلاستیک/لنفوما، سارکوم میلوئیدی، لوسمی مزمن ائوزینوفیلیک، سندرم‌های پیش سرطانی، لوسمی مزمن میلومنوسیتی، لوسمی با فنوتیپ مخلوط و درگیری خارج مغز استخوان با ائوزینوفیلی گزارش شده است (۵).

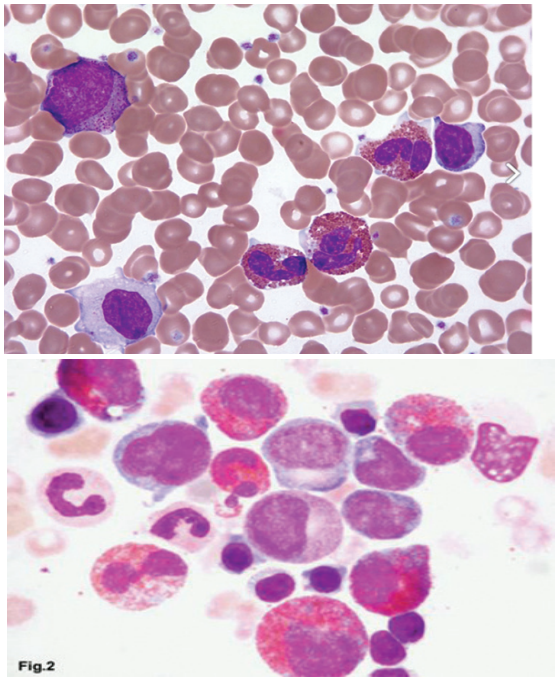

شکل ۷. گستره محیطی و مغز استخوان در لوسمی مزمن ائوزینوفیلی بدون اختلال کروموزومی شناخته شده

لوسمی مزمن ائوزینوفیلی به حالتی اطلاق می‌شود که شمارش خالص ائوزینوفیل ها به طور دائم بیشتر از ۱۵۰۰ در میلی متر مکعب باشد (شکل ۷). این بیماران بایستی فاقد مارکرهای ژنتیکی خانواده میلوپرولیفراتیو (از قبیل t(9;22) و جهش‌های Jak2، CARL و CMPL) و همچنین فاقد بازآرایی‌های ژنتیکی میلوئیدی/ لنفوئیدی مرتبط با ائوزینوفیلی (از جمله PDGFRA،PDGFRB و FGFR1) باشند. در لوسمی مزمن ائوزینوفیلی شمارش بلاست در خون محیطی یا مغز استخوان کمتر از ۲۰ درصد بوده و خون محیطی مجموعه‌ای از سری نارس ائوزینوفیلی همراه با لکوسیتوز را نشان می‌دهد. گفتنی است که در لوسمی مزمن ائوزینوفیلی اختلالات کروموزومی مانند وارونگی ۱۶، جابجایی‌های t(8;21)، t(15;17) وt(9;22) نیز مشاهده نمی‌گردد (۴).

❑ بحث و نتیجه گیری

بدخیمی‌های میلوئیدی/لنفوئیدی مرتبط با ائوزینوفیلی و بازآرایی‌های PDGFRB، PDGFRA و FGFR1 گروه هتروژن و نادری از بدخیمی‌های خونی هستند که با تشکیل ژن‌های فیوژن غیرطبیعی و در نتیجه بیان تیروزین کینازهای ذاتاً فعال همراه هستند. با کاریوتایپ می‌توان بازآرایی‌های FGFR1 و PDGFRB را شناسایی کرد اما جهت تشخیص FIP1L1-PDGFRA بایستی از آنالیز FISH یا مطالعات مولکولی استفاده نمود.

تشخیص فیوژن های ژنی حساس به ایماتینیب منجر به پیشرفت‌های قابل توجه ای در درمان و پیش آگهی بدخیمی‌های میلوئیدی/لنفوئیدی مرتبط با ائوزینوفیلی شده است.

References:

1- Kumar KR, Chen W, Koduru PR, Luu HS. Myeloid and lymphoid neoplasm with abnormalities of FGFR1 presenting with trilineage blasts and RUNX1 rearrangement: a case report and review of literature. Am J Clin Pathol. 2015 May;143(5):738-48. doi: 10.1309/AJCPUD6W1JLQQMNA. PMID: 25873510.

2- Valent P, Sotlar K, Sperr WR, Escribano L, Yavuz S, Reiter A, et al. Refined diagnostic criteria and classification of mast cell leukemia (MCL) and myelomastocytic leukemia (MML): a consensus proposal. Ann Oncol. 2014 Sep;25(9):1691-1700. doi: 10.1093/annonc/mdu047. Epub 2014 Mar 27. PMID: 24675021; PMCID: PMC4155468.

3- Savage N, George TI, Gotlib J. Myeloid neoplasms associated with eosinophilia and rearrangement of PDGFRA, PDGFRB, and FGFR1: a review. Int J Lab Hematol. 2013 Oct;35(5):491-500. doi: 10.1111/ijlh.12057. Epub 2013 Mar 13. PMID: 23489324.

4- Sun Y, Cai Y, Chen J, Cen J, Zhu M, Pan J, Wu D, Sun A, Chen S. Diagnosis and Treatment of Myeloproliferative Neoplasms with PCM1-JAK2 Rearrangement: Case Report and Literature Review. Front Oncol. 2021 Oct 11; 11:753842. doi: 10.3389/fonc.2021.753842. PMID: 34707996; PMCID: PMC8542851.

5- Benevolo G, Urbino I. Myeloid Neoplasms with Eosinophilia: Rare Entities with Emerging Diagnostic and Therapeutic Challenges. Acta Haematol. 2020 Nov 18:1-2. doi: 10.1159/000511327. Epub ahead of print. PMID: 33207337.

[Downloaded from labdiagnosis.ir on 2026-01-31]