

عفونت‌های قارچی دستگاه عصبی مرکزی

بخش دوم

● دکتر محمد قهری

دکترای علوم آزمایشگاهی، Ph.D قارچ شناسی

استادیار دانشگاه امام حسین (ع)

ghahri14@gmail.com



خلاصه

مننژیت، آبسه‌های مغزی یا اپیدورال، ضایعات نخاعی، مننژوانسفالیت و عفونت اولیه ریه است.

عفونت‌های آسپرژیلوسی سیستم اعصاب مرکزی معمولاً توسط آسپرژیلوس فومیگاتوس ایجاد می‌شوند و از طریق انتشار هماتوزن از محل‌های اولیه عفونت که عمدتاً ریوی هستند یا از مکان‌های آناتومیکی مجاور مانند سینوس‌های پارانازال ایجاد می‌شوند. علائم عمدتاً غیر اختصاصی هستند، شایع‌ترین علائم عبارتند از تب، نقایص عصبی کانونی، تشنج، تغییر وضعیت ذهنی و عدم پاسخ به آنتی بیوتیک‌های طیف وسیع و یافته‌های غالب شامل ضایعات کانونی یا آبسه‌های مغزی است.

عفونت سیستم اعصاب مرکزی با کپک‌های غیر آسپرژیلوس اغلب شامل زیگومیست‌ها می‌شود که معمولاً راه‌های هوایی را تحت تأثیر قرار می‌دهند. سایر کپک‌های غیر آسپرژیلوس مانند سدوسپوریوم آپوسپریموم و فوزاریوم و برخی فئوهیفومیست‌ها از علل کمتر عفونت‌های قارچی سیستم اعصاب مرکزی هستند. ویژگی‌های بالینی غالب عفونت قارچی سیستم اعصاب مرکزی ناشی از کپک‌های غیر آسپرژیلوس شامل آبسه‌های مغزی و به صورت کمتر رایج، مننژیت و عفونت اولیه است.

تشخیص عفونت قارچی سیستم اعصاب مرکزی شامل بررسی میکروسکوپی و هیستوپاتولوژیک و آزمایش‌های سرولوژیکی مانند:

در حالی که عفونت‌های قارچی سیستم اعصاب مرکزی نسبتاً نادر هستند، اما با افزایش تعداد افرادی که به دلیل ابتلا به HIV/AIDS، درمان‌های سرکوب‌کننده سیستم ایمنی، روش‌های تشخیص و درمان تهاجمی و پیوند اعضا دچار نقص ایمنی هستند، شایع‌تر شده‌اند. عفونت‌های قارچی سیستم اعصاب مرکزی چالش‌های تشخیصی و درمانی زیادی را ایجاد می‌کنند و با میزان مرگ و میر بالایی همراه هستند.

هر چند که بیماران دچار نقص ایمنی بیشتر مستعد ابتلا به عفونت‌های قارچی سیستم اعصاب مرکزی هستند، این عفونت‌ها می‌توانند در بیماران دارای سیستم ایمنی که تحت روش‌های تهاجمی مانند جراحی مغز و اعصاب قرار می‌گیرند و در بیماران که در معرض دستگاه‌ها یا داروهای آلوده قرار دارند نیز رخ دهد. علاوه بر این، مواجهه شدید با قارچ‌ها در مناطق بومی می‌تواند منجر به عفونت در افراد دارای ایمنی شایسته نیز بشود.

عفونت‌های سیستم اعصاب مرکزی ناشی از قارچ‌های دو شکلی متنوع هستند و علائم و نشانه‌های آن‌ها ممکن است با ویژگی‌های میزبان و قارچ‌های عفونی، از جمله تغییرات نوروتروپیسیم و سرکوب سیستم ایمنی مرتبط باشد. عفونت با این گونه‌ها اغلب در اثر استنشاق اسپور در مناطق اندمیک ایجاد می‌شود. ویژگی‌های بالینی غالب شامل

● تست آنتی ژن گالاتومانان در CSF حساسیت ۸۸٪ و ویژگی ۹۶٪ را برای اسپرژیلوزیس سیستم اعصاب مرکزی نشان داده است.

● تست آنتی ژن CSF دارای حساسیت ۹۳٪ و ویژگی ۱۰۰٪ برای مننژیت کوکسیدیوئیدی بود.

● تست β -D-گلوکان CSF حساسیت ۱۰۰٪ و اختصاصیت ۹۸٪ را برای مننژیت ناشی از اگزروهیلوم روستراتوم نشان داد.

آزمایش‌های مولکولی مانند واکنش زنجیره‌ای پلیمرز ممکن است به تأیید تشخیص کمک کند، اگر چه اکثر آن‌ها استاندارد نشده‌اند و دانش ژنومی در حال رشد در مورد قارچ‌ها نیاز به بررسی منظم داده‌های مربوط به توالی دارد. تست‌های تصویر برداری تشخیصی ترجیحی برای عفونت‌های قارچی سیستم اعصاب مرکزی، توموگرافی کامپیوتری (CT) و تصویربرداری رزونانس مغناطیسی (MRI) هستند که تشخیص ضایعات عفونی و عوارض مرتبط را تسهیل می‌کنند و می‌توانند در انتخاب مداخلات به پزشک کمک کنند.

واژه‌های کلیدی: مننژیت قارچی، آبسه مغزی، عفونت سیستم اعصاب مرکزی، قارچ‌های دیمورفیک

□ مقدمه

در بخش نخست عفونت‌های قارچی سیستم اعصاب مرکزی که در اثر قارچ‌های مخمری از جمله کاندیدا و کریپتوکوکوس ایجاد می‌شود مورد بحث قرار گرفتند، در ادامه بحث قبلی مروری سریع به عفونت‌های دستگاه عصبی ناشی از قارچ‌های دیمورفیک و قارچ‌های رشته‌ای (شامل هیفومیست‌های شفاف، فتوهیفومیست‌ها و زیگومیست‌ها) می‌گردد. ابتدا قارچ‌های دو شکلی شامل ۶ نوع بیماری قارچی آندمیک که پراکندگی جغرافیایی محدودی در سراسر جهان دارند به صورت خلاصه مورد بحث قرار گرفته و سپس از قارچ‌های ساپروفیت و رشته‌ای فرصت طلب در مورد اسپرجیلوس، فوزاریوم، سدوسپوریوم از دسته هیالین هیفومیست‌ها و بعد از آن به نقش زیگومیست‌ها و فتوهیفومیست‌ها اشاره‌ای شده و در آخر از قارچ‌هایی که به صورت نادر ممکن است موجب عفونت‌های دستگاه عصبی

شوند نام برده خواهد شد.

الف- قارچ‌های دو شکلی

۱- کوکسیدیوئیدس ایمیتیس

کوکسیدیوئیدس ایمیتیس عامل کوکسیدیوئیدومایکوز و یک عامل شایع مننژیت مزمن است. این بیماری ناحیه بومی ویژه‌ای دارد که شامل ایالات جنوب غربی آمریکا (آریزونا، کالیفرنیا، نیومکزیکو، تکزاس، نوادا و اوتا) و در آمریکای مرکزی و جنوبی شامل گواتمالا، هندوراس، نیکاراگوا، پاراگوئه، آرژانتین و ونزوئلا است و در این مناطق قارچ در خاک حضور دارد. کوکسیدیوئیدس ایمیتیس یکی از پاتوژن‌ترین قارچ‌ها است. اکثر بیماران هیچ گونه فاکتور مستعد کننده‌ای ندارند و بعد از استنشاق آرتروکونیدیای عفونی کننده، مبتلا شده و اغلب بدون علامت باقی می‌مانند. تصاویر زیر مربوط به مغز راننده کامیونی است که از مناطق غربی ایالات متحده که غنی از میکروارگانسیم عامل بیماری است عبور کرده و به کوکسیدیوئیدومایکوز ریوی مبتلا شده که سپس منجر به لیتومنژیت مزمن و به طور عمده بازیلار و هیدروسفالی ثانوی به انسداد راه خروجی CSF گردیده است. در تصویر زیر (gross) به مننژهای بازیلار ضخیم شده توجه فرمایید.



مننژهای بازیلار ضخیم شده در اثر عفونت کوکسیدیوئیدومایکوزیس

تصاویر میکروسکوپی زیر مننژیت گرانولوماتوزی را نشان می‌دهد. ارگانسیم‌های قارچی درون سلول‌های گول‌آسای



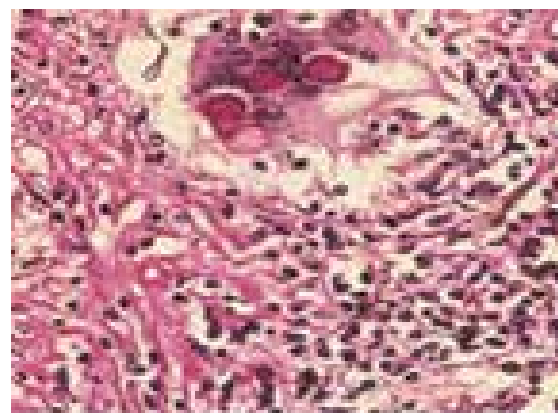
یک عفونت مزمن گرانولوماتوز مننژ قاعده مغز (basilarmeninges) است. واسکولیت مرتبط با آن ممکن است مسئول سکنه مغزی گانگلیای بازال (basalganglia) یا بخش‌های مختلف مغز باشد. هیدروسفالی از نوع انسدادی یا ارتباطی (communicating) می‌تواند پدید آید. کوکسیدیوئیدومایکوز باید در بیمارانی که مننژیت مزمن دارند و تاریخچه مسافرت به مناطق آندمیک را دارند مورد تردید قرار گیرد و تست فیکساسسیون کمپلمان از سرم و CSF انجام شود. کوکسیدیوئیدس ایمیتیس یک علت نادر آبسه مغزی است. گرانولومای میلیاری گزارش شده است. لزیون‌ها اغلب اوقات مرتبط با مننژیت یا کوکسیدیوئیدومایکوز منتشره می‌باشند.

□ ۲- هیستوپلازما کپسولاتوم

هیستوپلازما کپسولاتوم وارثیه کپسولاتم از خاک جدا شده و در دره‌های رودخانه اوهایو و می‌سی‌سی‌پی در آمریکای شمالی به صورت اندمیک وجود دارد. در مکزیکو، در آمریکای مرکزی و در بخش‌هایی از آمریکای جنوبی از قبیل آرژانتین، برزیل، کلمبیا، پرو و ونزوئلا نیز وجود دارد. هیستوپلازما سموزیس همچنین در کشورهای گرمسیری دیگر جهان مانند آسیای جنوب شرقی و مناطق ساحلی آفریقا یافت می‌شود. قارچ اغلب در خاکی که با فضولات پرندگان یا خفاش‌های guano غنی شده‌اند به ویژه در غارها یافت می‌شود. در نواحی آندمیک تا ۹۰٪ جمعیت بزرگسال تست هیستوپلازمین جلدی مثبت دارند، در ایالات متحده این نسبت به طور متوسط ۲۰٪ است. عفونت اولیه مربوط به استنشاق اسپورها معمولاً بدون علامت است. بیماران با نقص ایمنی سلولی به ویژه در بیماران مبتلا به ایدز، بیماران پیوند بافتی یا بیماران درمان شده با کورتیکواستروئیدها بسیار مستعدتر به انتشار عفونت هستند.

هیستوپلازما سموز در ۲٪ تا ۵٪ از بیماران HIV+ که در نواحی اندمیک زندگی می‌کنند و تا ۲۵٪ در برخی شهرها مثل ایندیاناپولیس، کانزاس، ممفیس و ناش ویل گسترش می‌یابد. عفونت اولیه، عفونت مجدد یا دوباره فعال شدن آلودگی قبلی می‌تواند واقع شود. هیستوپلازما سموز به صورت فعال شدن مجدد یک عفونت قبلی در کمتر از ۱٪ بیماران

چند هسته‌ای مشاهده می‌شوند و در نواحی التهابی به صورت آزاد نیز دیده می‌شوند. بیماران با یافته‌های کلینیکی پیچیده مربوط به التهاب عروق خونی بازیلار، اعصاب کرانیال و هیپوتالاموس به علاوه هیدروسفالی که به آهستگی پدید می‌آید دیده می‌شوند.

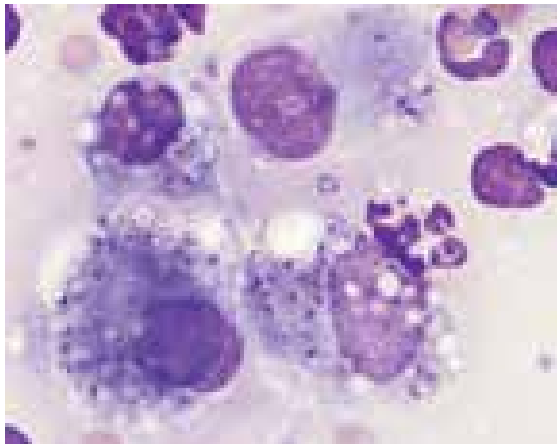


ارگانیزم‌های قارچی درون سلول‌های غول آسای چند هسته‌ای

در کمتر از ۰/۲ درصد عفونت‌های اولیه، بیماری به خارج از مجاری تنفسی گسترش می‌یابد، در یک سوم این بیماران بعد از چند ماه از گذشت عفونت اولیه مننژیت پدید می‌آید. بیماران با نقص ایمنی سلولی (AIDS)، افراد دریافت کننده پیوند بافت، بیماران معالجه شده با کورتیکواستروئیدها و زنان حامله بعد از عفونت اولیه در معرض خطر بالای گسترش عفونت می‌باشند. مننژیت کوکسیدیال ممکن است بدون محل احشایی آشکاری پدید آید. لزیون‌های مغز بسیار کمتر از مننژیت شایع‌اند.

بیماری را می‌توان در افرادی که به نواحی آندمیک مسافرت کرده یا ساکن شده‌اند سال‌ها بعد از اقامت در نواحی غیر اندمیک در اثر فعال شدن مجدد عفونت‌های قبلی مشاهده کرد. شیوع کوکسیدیوئیدومایکوز در بیماران ایدزی ممکن است تا ۲۵٪ در شهرهایی مثل توسان در آریزونا بالا باشد، اگر چه در بیماران ایدزی تنها ۹ مورد در بین ۷۷ بیمار مننژیت داشته‌اند. بیماری می‌تواند در نتیجه یک عفونت ریوی، یک عفونت مجدد یا فعال شدن بعد از عفونت اولیه قبلی باشد. مننژیت کوکسیدیوئیدال

یک آبه مغزی دلیل محکمی است که همان عامل علت لزیون مغزی است. تنها بیوپسی مغز می‌تواند تشخیص را تأیید کند. هیستوپلازما کپسولاتم وارپته دبوئیزی تنها در نواحی ساحلی آفریقا وجود دارد. بیماری در بیماران HIV+ نادر است. عموماً در افرادی که سیستم ایمنی آنها سرکوب نشده دیده می‌شود، قارچ تمایل (تروپیسیم) به CNS ندارد.



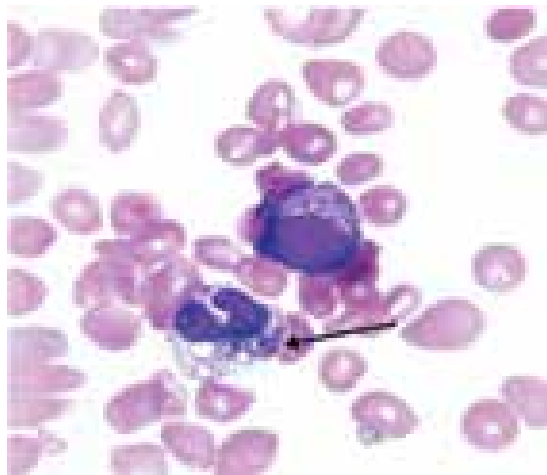
هیستوپلازما درون سلول‌های ماکروفاژ، رنگ آمیزی رایت

۳- بلاستوسیسیتس در ماتیتیدیس

بلاستوسیسیتس در ماتیتیدیس عامل مسبب بلاستومایکوزیس است. نواحی آندمیسیته آن در آمریکای شمالی با هیستوپلازما کپسولاتم همپوشانی دارد، نواحی اندمیک به مانیتوبا (Manitoba) جنوبی و انتاریو و در طول رودخانه saint laurent در کانادا امتداد می‌یابد. موارد پراکنده از مکزیکو، آمریکای مرکزی، آفریقای شمالی (مراکش و تونس)، نواحی ساحلی آفریقا، اسرائیل، لبنان، عربستان سعودی، هند و لهستان گزارش شده است. آشیانه اکولوژیک این قارچ دقیقاً شناسایی نشده است. تنها در موارد کمی از خاک یا مواد آلی در حال فساد جدا شده است.


بیماری افراد بدون نقص ایمنی (nonimmunocompromised) را تحت تأثیر قرار می‌دهد و به عنوان عفونت فرصت طلب در مبتلایان به ایدز در نظر گرفته نمی‌شود. بلاستومایکوزیس در بیماران ایدزی

که در نواحی غیر اندمیک یا در اروپا جایی که قارچ در آنجا وجود ندارد، پدید می‌آید. در ۱۰٪ تا ۲۰٪ از تمام موارد منتشره، ضایعه در CNS دیده خواهد شد. این بروز به ویژه به همین نسبت در بیماران ایدزی وجود دارد. دوره مننژیت هیستوپلازما عموماً مزمن و ملایم است. به علت آن که کشت ارگانیسیم کند و اغلب منفی است سنجش آنتی ژن در CSF ممکن است راهنمای خوبی برای تشخیص باشد. آبه‌های مغزی شایع نیستند، آبه‌ها میلیاری و گرانولومی غیر پنییری‌اند، گاهی اوقات اندازه بزرگ‌تری دارند که به هیستوپلازما موسوم می‌باشند. سندرم‌های کلینیکی که نوعاً مرتبط با هیستوپلازما هستند شامل پنومونی حاد یا مزمن، عفونت حفره‌ای مزمن ریوی یا فیبروز مدیاستینال و یا لنفادنیت می‌باشند. عفونت منتشره نیز رخ می‌دهد که در آن سیستم‌های متعددی تحت تأثیر قرار می‌گیرند. در حال حاضر تخمین زده می‌شود که ۵ تا ۱۰ درصد موارد هیستوپلازما منتشره پیشرونده به عفونت سیستم اعصاب مرکزی دچار می‌شوند. علائم اصلی یا تظاهرات رایج شامل تب، بی‌اشتهایی، بی‌حالی، سردرد و میالژی اغلب در هیستوپلازما منتشره وجود دارند.



اسمیر خون محیطی در بیمار مبتلا به هیستوپلازما منتشره که نوتروفیلی را نشان می‌دهد که دو سلول مخمری هیستوپلازما را فاگوسیت کرده است یافته‌های نورولوژیک اختصاصی نیستند، جداسازی هیستوپلازما کپسولاتم از یک محل خارج عصبی در حضور

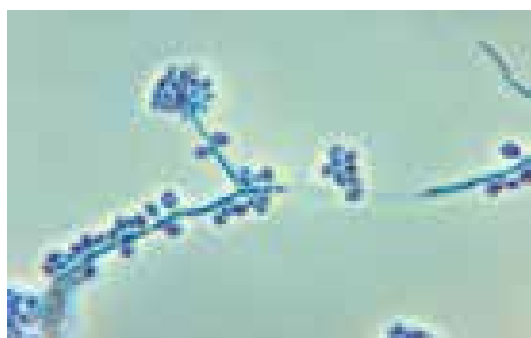نگرفته بودند (با تریمتوپریم سولفامتوکسازول) پدید آمد. نسبت مرد به زن ۳/۵ به ۱ است. تنها در ۲ مورد گرفتاری CNS و در یک نفر مننژیت دیده شد جزئیات بیشتری در مورد کدام بخش از CNS وجود نداشت و هر دو بیمار فوت کردند. یک عفونت مغزی می‌تواند در میزبان بدون نقص ایمنی پدید آید.



شکل فرمان کشتی و ویژگی سلول‌های مخمری پاراکوکسیدئوئیدس برازیلینسیس (رنگ آمیزی نقره)

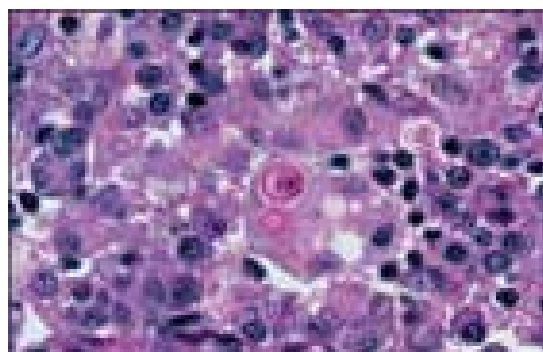
□ ۵- اسپوروتریکس شنکئی

اسپوروتریکس شنکئی در مواد گیاهی چوبی در سرتاسر دنیا دیده می‌شود. بیماری که در سال‌های اولیه ۱۹۰۰ به طور وسیعی در مکزیکو، آمریکای مرکزی، کلمبیا و برزیل منتشر شد، اغلب و به صورت پراکنده در نواحی گرمسیری در بقیه دنیا وجود دارد. بیماران HIV+ حساسیت بیشتری ندارند اما ریسک برای انتشار بیماری را دارند. در یک مرور بر روی ۱۷ مورد AIDS، ۳ بیمار مننژیت داشتند و فوت کردند. آبه‌های مغزی را نیز گزارش می‌کنند.



کنیدوفور و کونیدی‌های اسپوروتریکس شنکئی

نسبت به افراد فاقد نقص ایمنی بسیار شدیدتر و اغلب اوقات منتشر شونده است. لوکالیزاسیون CNS در حدود ۵٪ افراد بدون نقص ایمنی و ۴۰٪ افراد با عفونت HIV پیشرفته واقع می‌شود. مننژها به طور نادر درگیر می‌شوند، بلاستومایکوزیس عموماً با ارگان‌های دیگر در ارتباط است. سردرد و سفتی پشت گردن شایع است. آبه مغزی غیر شایع می‌باشد، نیمی از آن‌ها لزیون‌های تنها و در بیماران با بیماری منتشره پدید می‌آیند.



□ سلول مخمری بلاستومایسس در ماتیتیدیس با ویژگی محل اتصال پهن سلول جوانه به سلول مادری در ضایعه گرانولومای نکروزان (رنگ آمیزی پرئودیک اسید شیف)

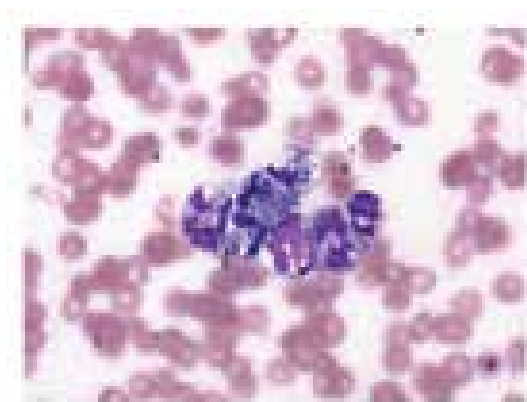
□ ۴- پاراکوکسیدئوئیدس برازیلینسیس

پاراکوکسیدئوئیدومایکوزس و اسپوروتریکوزیس از عوامل غیر شایع عفونت‌های CNS هستند. مننژیت یا آبه مغزی می‌تواند در اشکال منتشره این بیماری‌ها پدید آید. مخزن پاراکوکسیدئوئیدس برازیلینسیس مشخص نشده است، عقیده بر این است که جایگاه زیستی آن خاک است. بیماری در بین کارگران روستایی آمریکای لاتین با نسبت مرد به زن ۱۰ تا ۱۵ بر یک دیده می‌شود. در بیماران غیر ایدزی بیشترین تعداد از برزیل، کلمبیا و ونزوئلا گزارش شده است. بیماری به نظر نمی‌رسد که در بیماران HIV+ بیشتر دیده شود.

در یک مرور روی ۲۷ مورد مرتبط با ایدز، پاراکوکسیدئوئیدومایکوزیس در بیماران مبتلا به فرم پیشرفته ایدز که پروفیلاکسی برای پنموسیستیس کارینی

□ ۶- پنی سیلیوم

پنی سیلیوز مربوط به پنی سیلیوم مارنفتی به مناطق آسیای جنوب شرقی محدود است جایی که یک عفونت فرصت طلب مهم است، در ۱۷٪ بیماران HIV+ دیده می‌شود. گرفتاری CNS حتی در موارد منتشره بیماری نادر است. در یک سری از ۹۲ مورد، قارچ از ۳ مورد از ۲۰ نمونه CSF کشت شده جدا شد و لزیون های مغزی دیده نشده بود.



سلول‌های مخمری پنی سیلیوم مارنفتی فاگوسیت شده درون منوسیت‌های خون محیطی (رنگ آمیزی گیمسا، بزرگنمایی ۱۰۰۰)

ب- قارچ‌های رشته‌ای ۱- هیفومیست های شفاف آسپرژیلوس

گونه‌های آسپرژیلوس در همه جا حضور داشته در خاک و مواد گیاهی در حال فساد دیده می‌شوند. آسپرژیلوس فومیگاتوس شایع‌ترین گونه و به دنبال آن آسپرژیلوس فلاووس و آسپرژیلوس ترئوس هستند. در اکثر موارد عفونت، آلودگی اگزوتوس است. ریه‌ها راه ورودی معمولی بوده و بیماران به نقص ایمنی شدید دچار هستند. آبسه‌های مغزی در آسپرژیلوزیس مهاجم منتشره به طور مکرر دیده می‌شود. مننژیت ایزوله نادر است. بیماران پیوند مغز استخوان علی‌الخصوص پیوندهای آلونژنیک با بیماری پیوند علیه میزبان (GVH) که به وسیله حجم زیادی استروئید درمان می‌شوند یا آنانی که عفونت CMV دارند ریسک بزرگی برای آسپرژیلوزیس مهاجمی نشان می‌دهند و پیش آگهی خوبی ندارند.

آسپرژیلوس یک ارگانیسیم قارچی با ویژگی مهاجم به عروق خونی (angioinvasive) است. ممکن است از طریق ساختمان‌های مجاور مانند سینوس‌ها مستقیماً به سمت مغز گسترش یابد یا از طریق راه هماتوژنوس از محل‌های سیستمیک عفونت به مغز سرایت نماید. عفونت ریوی یک منبع شایع بیماری CNS می‌باشد. بیمار معمولاً سیستم

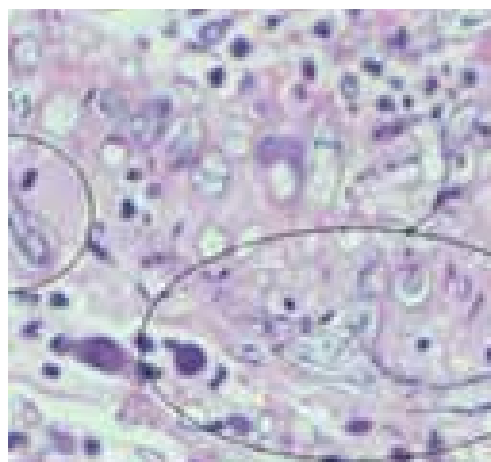


کلنی گرانولار پنی سیلیوم مارنفتی با ویژگی پیگمان قرمز رنگ منتشر در محیط بر روی محیط کشت سابورودکستروز آگار بعد از ۷ روز انکوباسیون در دمای ۲۵ درجه سانتیگراد



کلنی شبه مخمری پنی سیلیوم مارنفتی بدون پیگمان بر روی محیط کشت سابورودکستروز آگار بعد از ۷ روز انکوباسیون در دمای ۳۵ درجه سانتیگراد

ایمنی آسیب دیده‌ای دارد. این تصویر مربوط به یک بیمار مبتلا به ایدز است که آسپرژیلوزیس ریوی با سپسیس ثانویه و عفونت CNS داشته است. در تصاویر با درشت‌نمایی کمتر به التهاب لپتومنژیال و پارانشیمال و هموراژ توجه نمایید. عروق موجود در مننژها ترومبوزه هستند. در تصاویر با درشت‌نمایی زیاد آرگانیسیم‌ها داخل لخته‌ها (thrombi) و دیواره عروق مشاهده می‌شوند.



هیف‌های دوشاخه آسپرژیلوزیس در بافت مغز

نوتروپنی شدید و طولانی و دوزهای بالای کورتیکواستروئیدها فاکتورهای مستعد کننده عمده‌ای در بیماران پیوند بافت و سرطانی هستند. اولین کانون عفونت اغلب ریه است اگر چه برخی بیماران سینوزیت پاراناژال مهاجم یا اوتیت خارجی با توسعه مستقیم به مغز یا تهاجم عروق بزرگ به صورت راهی به طرف مغز دارند. عفونت نیز می‌تواند به دنبال ضربه یا جراحی سر پدید آید. توسعه مستقیم عفونت از مهره‌ها به فضای ساب آراکنوئید (زیر عنکبوتیه ای) در بیماری گرانولوماتوز مزمن گزارش شده است. آسپرژیلوزیس اولیه CNS گزارش شده است. در یک مطالعه روی افراد زنده مانده از آسپرژیلوزیس CNS، ۳ نفر از ۱۱ بیمار گرفتاری مننژیال داشته‌اند، ۲ نفر از آنان آشکارا جای دیگرشان گرفتار نشده بود، ۷ نفر آبه مغزی داشتند و یک نفر آبه اپیدورال (خارج سخت شامه‌ای) داشته است. علت مننژیت در ۲ بیمار آسپرژیلوس فومیگاتوس و در یک نفر آسپرژیلوس اوریزا (*A.oryzae*) بوده است. زمینه

مساعد کننده در یک بیمار سارکوئیدوز و در بیمار دیگری اعتیاد تزریقی شناخته شده است. سایر موارد عبارت بودند از: یک نفر الکلیک، ۲ نفر گیرنده پیوند بافت، ۱ نفر لوسمی و ۵ بیمار نیز زمینه مستعد کننده خاصی نداشتند. در این سری، ۳ بیمار با آبه مغزی و یک بیمار با آبه اپیدورال بیماری زمینه‌ای قابل مشاهده‌ای نداشتند. یک مورد منگوانسفالیت مربوط به گونه‌های آسپرژیلوس در یک بیمار ایدزی بدون کانون دیگر خارج از CNS در اتوپسی شرح داده شده است.

در مننژیت، دوره بیماری و علائم مننژیال اغلب تحت حاد یا مزمن است. در آبه مغزی نه تنها در بیماران با ایمنی سرکوب شده بلکه در افراد با ایمنی شایسته نیز سردرد معمولاً غایب است، علائم به طور غالب کمبودها و نقص‌های نورولوژیک هستند، حمله (stroke) یا سکته مغزی) و تشنج به عنوان علائم ابتدایی غیر شایع هستند. به علت اینکه تهاجم عروق خونی شایع است، نواحی ترومبوز و هموراژیک به داخل آبه‌ها در هر قسمت از مخ یا مخچه توسعه خواهد یافت.

سدوسپوریوم آپیسپریموم

سدوسپوریوم آپیسپریموم (پسودوالشریابویدی ای) در بین پاتوژن‌های جدید شناخته شده است. اپیدمیولوژی آن مشابه گونه‌های آسپرژیلوس است و به ویژه در بیماران نوتروپنیک و در بیماران درمان شده با کورتیکواستروئیدها دیده می‌شود. آبه‌های مغزی مربوط به این قارچ تظاهرات کلینیکی مشابه موارد مربوط به گونه‌های آسپرژیلوس را دارند. سدوسپوریوم آپیسپریموم می‌تواند در کسانی که نزدیک آب‌های آلوده زندگی می‌کنند پنوموتی ایجاد نماید (زیرا این قارچ در آب آلوده وجود دارد). گونه دیگر این قارچ به نام سدوسپوریوم پرولیفیکانس (نام قبلی آن *inflatum* است) بیشتر مسئول عفونت‌های استخوانی مفصلی است تا اینکه مسئول عفونت سیستم اعصاب مرکزی باشد. دسترسی به مغز می‌تواند هماتوژنوس و یا انتشار از طریق یک سینوس یا به دنبال تروما باشد. مننژیت مربوط به سدوسپوریوم نادر است. عفونت‌های CNS در بیماران ایدزی شرح داده شده‌اند.

□ فوزاریوم

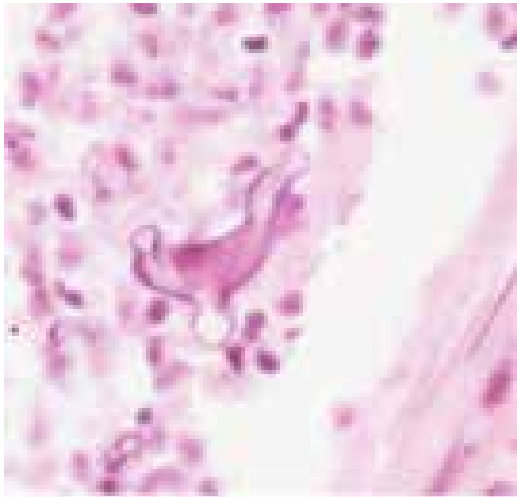
گونه‌های فوزاریوم در خاک شایع بوده و از دسته قارچ‌های پاتورن گیاهان هستند. بیماری در افراد نوتروپنیک می‌تواند شدید باشد، مکانیزم عفونت عموماً توسط استنشاق به داخل ریه‌ها است. انتشار هماتوژنوس با کشت‌های مثبت خون و گرفتاری‌های پوست می‌تواند اتفاق افتد و تشخیص را آسان کند. عفونت پوست، ناخن، چشم یا کاتتر توصیف شده است و در بیمارانی که شدیداً ایمنوسوپرس شده‌اند منجر به انتشار عفونت می‌شود. فوزاریوم تروپیسسم خاصی به CNS ندارد تعداد محدودی آبسه‌های مغزی گزارش شده‌اند. یک مورد از آبسه مغزی و مننژیت فوزاریومی در یک بیمار با سندرم منونوکلئوز عفونی مزمن و نقص ایمنی گزارش شده که بیمار علی‌رغم آسپیراسیون آبسه و درمان با آمفوتریسین B فوت کرد. این مورد اهمیت شناسایی ارگانیسیم پاتولوژیک مهاجم را از طریق آسپیراسیون آبسه در بیماران دارای اختلال سیستم ایمنی مورد تاکید قرار می‌دهد.

□ زیگومیست‌ها

زیگومایکوز یا موکورمایکوز در اثر جنس‌های مختلف پدید می‌آید که رایزوپوس، رایزوموکور، موکور، آسیدیا، کانینگهاملا و ساکسنا در بین مهم‌ترین آن‌ها هستند. مخازن و مکانیزم‌های انتقال این عوامل مشابه گونه‌های آسپرگیلوس است. نقش دیابت ملیتوس یا کتواسیدوزیس به عنوان یک فاکتور مستعد کننده برای سینوزیت تهاجمی پاراناژال موضعی با توسعه احتمالی به مغز (موکورمایکوزیس بینی مغزی) قبلاً شناخته شده است. این قارچ‌ها از جهت آنژیوتروپیسسم با ترومبوز و نکروز مشابه آسپرگیلوس می‌باشند. اخیراً نقش چلاتور (جاذب) دفرکسامین آلومینیوم یا آهن به عنوان یک عامل مستعد کننده مورد تاکید قرار گرفته است. بیماران نوتروپنیک در معرض پنمپاتی و انتشار با متاستاز مغزی و سینوزیت با توسعه مستقیم به مغز می‌باشند.

این تصاویر از اتوپسی بیمار دیابتیک کنترل نشده اسیدوتیک گرفته شده که ترشحات بینی خونی، ادم کونژکتیوال، آگزوفتالموس و فلج مردمک چشم داشته است. مننژهای ضخیم شده و آرتری‌های سربال قدامی

ترومبوزه در مقطع کروئال لوب‌های فرونتال این بیمار جلب توجه می‌کند. عروق گرفتار شده با موکورمایکوزیس عفونی شده و به طور ثانویه ترومبوزه شده است. به ترومبوس داخل لومن و قسمت عفونی شده آبی دیواره رگ توجه نمایید. در تصویر با درشت‌نمایی زیادتر ارگانیسیم را در حالتی شبیه به رقصیدن داخل التهاب مشاهده می‌کنید.



هیف رقصان زیگومیست در بافت

معتادان تزریقی نیز می‌توانند خودشان را با مواد آلوده کننده عفونی کنند و در این صورت یک آبسه مغزی توسعه پیدا خواهد کرد. راه ورود پوستی نیز به‌ویژه در ارتباط با باندازه‌های ارتجاعی جراحی (elasticized) شرح داده شده است. مننژیت نادر است، آسیدیاکوریمبفیرا از یک مورد بعد از جراحی سر جدا شده است. اشکال نورولوژیک کلینیکی با عفونت پی در پی سربال شبیه آبسه مغزی آسپرگیلوس است. در یک بررسی روی ۲۲ بیمار، تب، سر درد یا علائم موضعی نورولوژیک در بیش از نصف بیماران وجود داشته است. مرگ ومیر بالا است، در یک بررسی ۱۱۳ بیمار با زیگومایکوز منتشره، علائم مشاهده شده عبارت بودند از تب (در ۴۳٪ موارد)، علائم گوارشی (در ۲۹٪)، علائم تنفسی (در ۵۲٪) و لزیون‌های پوستی به عنوان بخشی از بیماری منتشره (در ۱۴٪).

□ فتوهیفومیست‌ها

یک گروه از قارچ‌های رشته‌ای با هایفی پیگمانته



هستند که قارچ‌های دیماتیاسئوس نیز نامیده می‌شوند و می‌توانند عفونت‌های شدیدی ایجاد کنند. کلادوفیالوفورا (نام قبلی Xylohypha)، بانتیانا (نام قبلی کلادوسپوریوم تریکوئیدس) به عنوان عوامل خوب شناخته شده عفونت سربرال در میزبانان نرمال می‌باشند. در بین جنس‌های دیگر بایولاریس یا اگزروهیلوم (قبلاً در کسلرا) کوروولاریا، فونسکا و وانژیلا (اگزوفیالا) اغلب به عنوان عامل عفونت در میزبانان ایمنوکامپرومایزد گزارش شده‌اند.

C.bantiana نوروتروپیسسم قابل توجهی دارد. این قارچ را می‌توان از آوار، سنگریزه (detritus) جدا کرد. در بسیاری از موارد میزبانان با ایمنی شایسته آلوده شده‌اند، اغلب آبسه‌های متعدد حضور دارند که دلالت بر گسترش خونی به طرف مغز می‌نمایند. ضایعه معمولاً در لوب‌های فرونتوپاریتال قرار دارد که یا خوب معین و مشخص شده (demarcated) و یا به طور ضعیفی حاشیه دار (circumscribed) شده است، نوع دومی عاقبت بدتری دارد. دوره بیماری عموماً آهسته است، تشخیص با اسپیراسیون یا رزکسیون جراحی قابل تأیید است. ۳۰ مورد عفونت مستند شده با کشت توسط Dixon و همکارانش مطالعه شده است؛ در ۲۶ مورد آن‌ها CNS درگیر شده است، ۲۰ تا از ۲۶ بیمار فاکتور مستعد کننده مشخصی نداشته‌اند. سردرد شایع‌ترین علامت مشاهده شده در ۲۱ بیمار بوده است، ۱۴ بیمار تب داشته، تنها ۲ تا از آن‌ها بیش از ۳۹ درجه تب داشته‌اند. نقص‌های نورولوژیک موضعی در ۱۹ نفر دیده شد که عمدتاً همی پارزیس، نقص عصب کرانیال یا تشنج بوده است. عفونت قارچی ریوی وجود نداشت. CSF در تقریباً یک سوم بیماران آبنرمال بود و با WBC و پروتئین افزایش یافته و کاهش قند در مایع نخاع (hypoglycorrhachia) مشخص گردید. تنها در یک نمونه CSF قارچ رشد کرد، بیمار تلقیح تروماتیک داشته است. تشخیص تا نتیجه رزکسیون نوروسرجیکال یا درناژ مورد شک و تردید هم قرار گرفته بود. تنها ۹ بیمار زنده ماندند. تمام آن‌ها جراحی اعصاب با یا بدون درمان ضد قارچی شدند. میزان زنده ماندن ۳۵٪ در موارد کشت مثبت و ۴۵٪ در مورد آنانی که در طول زندگی تشخیص مسجل شده بود. در یک مطالعه روی ۳۴ مورد عفونت مربوط به قارچ‌های دیماتیاسئوس در گیرندگان پیوند ارگان، متوسط زمان عفونت قارچی بعد از پیوند ۲۲ ماه بوده است. از این بیماران ۲۷ (۷۹٪) مورد عفونت‌های

پوست، بافت نرم یا مفصل داشته‌اند که به طور غالب‌تر مربوط به گونه‌های Exophiala بوده است، ۷ (۲۱٪) مورد عفونت‌های سیستمیک داشتند و ۵ مورد از این ۷ مورد عفونت سیستمیک آبسه‌های مغزی که غالباً توسط Ochroconis galloparvum ایجاد شده بود داشتند. یک مورد عفونت مغزی فتوهایفومایکوز به صورت هیستولوژیک و میکروبیولوژیک (کشت) که توسط کتومیوم گلوبوزوم (chaetomium globosum) ایجاد شده بود در مرد ۳۲ ساله‌ای با علائم سردرد، تهوع و تاری دید و تشنج‌های فوکال سمت چپ صورت که دو ماه بعد از پیوند کلیه شروع شده بود نیز گزارش شده است.

□ سایر قارچ‌ها

گزارش‌های دیگری وجود دارد در رابطه با تعدادی از گونه‌های نادر که در عفونت‌های CNS در گیر می‌شوند:

مننژیت مربوط به ردوترولا روبرا (Rhodotorula rubra) یا گونه‌های رودوترولا یا مربوط به Blastoshizomyces capitatus، آبسه مغزی مربوط به وانژیلا درماتیتیدیسی (اگزوفیالا درماتیتیدیسی)، تریکوسپورون بیژلی،

Trichoderma longibrachiatum، chaetomium strumarium، chaetomium atrobrunneum schizophyllum commune

پسیلومایسس، گونه‌های پنی‌سیلیوم،

Metarrhizium anisopliae، Microascus cinereus، کوروولاریا کلاواتا، Ramichloridium obovoideum و گونه‌های Trichophyton.

□ هیستوپاتولوژی

هیستوپاتولوژی یکی از قابل اعتمادترین روش‌های آزمایشگاهی برای تشخیص بیماری‌های قارچی مهاجم به وسیله نشان دادن عناصر قارچی در عمق بافت و واکنش بافتی میزبان به حضور قارچ می‌باشد. مزیتی که این روش بر کشت دارد در مورد ارگان‌سیسم‌هایی است که به کندی رشد می‌کنند و یا در مواقعی که نتیجه کشت منفی می‌شود، به عنوان مثال در بیمارانی که داروهای ضد قارچی دریافت می‌کنند می‌تواند کمک کننده باشد. به هر حال، به جز قارچ‌های دیمورفیک به طور کلی سایر

قارچ‌ها را نمی‌توان در حد جنس یا گونه با آزمایش هیستولوژیک شناسایی کرد. به عنوان مثال تمام گونه‌های کاندیدا ساختمان‌های هیف شکل و کونیدی (به استثنای کاندیدا گلابراتا) نشان می‌دهند. تعیین جنس برای عفونت‌های مربوط به قارچ‌های رشته‌ای مثل اسپرگیلیوس، سدوسپوریوم، فوزاریوم یا پنی سیلیوم تقریباً غیر ممکن است.

پزشکان معمولاً انتظار دارند که آزمایشگاه در موارد زیر بتواند کمک خوبی به آن‌ها نماید:

۱ - حضور یا فقدان ساختمان‌های قارچی در نمونه‌ها، بیوپسی‌ها، چرک یا گسترش‌های رنگ آمیزی شده را نشان دهند.

۲ - آیا این ساختمان‌های قارچی هیف هستند یا شبه مخمر می‌باشند و یا عناصر دیگری نظیر اسفرول هستند؟

۳ - در صورتی که این ساختمان‌ها هیف هستند، آیا این رشته‌ها بدون دیواره عرضی‌اند (مثلاً در زیگومیست‌ها) یا پیگمانته هستند (در فتوهیفومیست‌ها) و یا شفاف هستند (هیالوهیفومیست‌ها) و آیا انشعاب آن‌ها با زاویه راست یعنی ۹۰ درجه است (زیگومیست‌ها) یا با زاویه ۴۵ درجه (هیالوهیفومیست‌های مختلف) می‌باشد.

۴ - نوع واکنش سلولی چیست؟
در عفونت‌های CNS نمونه‌هایی که مورد آزمایش قرار می‌گیرند عبارتند از مایع مغزی نخاعی، مواد بیوپسی شده از مغز یا چرک اسپیره شده از آبسه‌ها، در حالت عفونت منتشره نمونه‌های تهیه شده از محل اولیه عفونت یا از متاستازهای احشایی.

آزمایش رسوب CSF می‌تواند مخمرهای کپسول دار کریپتوکوکوس نئوفرمنس را نشان دهد، کپسول پلی ساکاریدی به صورت اختصاصی با موسیکارمین رنگ می‌گیرد. مخمرهای دیگر می‌تواند گونه‌های کاندیدا را خاطر نشان سازند. وجود هیف نادر است. اکثر ساختمان‌های شبه مخمری قارچ‌های دیمورفیک

را در صورت وجود می‌توان شناسایی کرد، مثلاً اسفرول‌های کوکسیدئیوئیدس ایمیتیس، مخمرهای جوانه دار کوچک با یک هاله محیطی در هیستوپلازما کپسولاتم واریته کپسولاتم و مخمرهای بزرگ با جوانه با اتصال پهن مربوط به بلاستومایسس درماتیتیدیس.

در یک آبسه مغزی مواد بیوپسی شده که از اطراف ضایعه گرفته شده و اسپیراسیون چرک با رنگ‌های اختصاصی قارچی رنگ آمیزی شده و آزمایش می‌گردد. در اکثر موارد قارچ‌های رشته‌ای کشف خواهند شد که اسپرگیلیوس شایع‌ترین آن‌ها است، با هیف‌های دارای دیواره عرضی و منشعب با زوایای ۴۵ درجه و سدوسپوریوم، فوزاریوم و بقیه که شبیه اسپرگیلیوس می‌باشند. زیگومیست‌ها هیف‌های بزرگ، بدون دیواره عرضی با انشعابات با زاویه ۹۰ درجه دارند. همه این قارچ‌ها تمایل دارند به عروق خونی تهاجم کنند و موجب ترومبوز و انفارکتوس شوند. در حالت ترومبوپنی، نکرور هموراژیک است.

در آزمایشگاه‌های تخصصی، آزمایش ایمونوهیستولوژیک را با کمک آنتی بادی‌های منوکلونال یا پلی کلونال برای شناسایی قارچ به صورت دقیق‌تر می‌توان انجام داد. واکنش سلولی بسته به گونه قارچ و وضعیت ایمنی میزبان فرق می‌کند. اکثر موارد مننژیت کریپتوکوکوس نئوفرمنس پلئوسیتوز منونوکلتر متوسطی دارند اگر چه لکوسیت‌های پلی مرفونوکلتر را می‌توان دید. این واکنش سلولی در بیماران ایدزی وجود ندارد یا در حداقل مقدار خود می‌باشد.

لکوسیت‌های پلی مرفونوکلتر در عفونت‌های مربوط به قارچ‌های رشته‌ای غالب‌تر می‌باشند. ائوزینوفیل‌ها در برخی موارد مننژیت‌های کوکسیدئیوئیدال مشاهده شده‌اند. واکنش سلولی بر طبق وضعیت ایمنی میزبان (نقص ایمنی سلولی، نوتروپنی، وضعیت ایدز یا درمان کورتیکواستروئید) تفاوت دارد.

References:

- ۱- "درسنامه جامع قارچ شناسی پزشکی"، تألیف دکتر فریده زینی، دکتر مهبد و دکتر امامی. انتشارات دانشگاه تهران. چاپ دوم. ۱۳۸۳.
- 2- Anaisie, E.J., M.R. McGinnis., M.A. Pfaller., "Clinical Mycology", Churchill Livingstone., 2003., ch.26.
- 3- Parker, J C; J J McCloskey; K A Knauer. "Pathobiologic features of human candidiasis: A common deep mycosis of the brain, heart and kidney in the altered host": Am J Clin Pathol.; 1976 Jun; 65(6): 991-1000.
- 4- Sundaram, C.; V Lakshmi. "Pathogenesis and pathology of brain abscess": Indian J Pathol Microbiol. 2006 Jul; 49(3):317-26.
- 5- Fungal Infections of the CNS: Diagnostic and Treatment Approaches in: <https://www.neurologyadvisor.com/topics/general-neurology/fungal-infections-of-the-cns-diagnostic-and-treatment-approaches>.

