

# عفونت‌های قارچی دستگاه عصبی مرکزی

بخش پایی

● دکتر محمد قهری

دکترای علوم آزمایشگاهی، Ph.D. قارچ شناسی

[ghahri14@gmail.com](mailto:ghahri14@gmail.com)



## خلاصه

به دنبال ضربه یا جراحی سر پدید آید. توسعه مستقیم عفونت از مهره‌ها به فضای ساب آراکنوئید (زیر عنکبوتیه‌ای) در بیماری گرانولوماتوز مزمن گزارش شده است. آسپرگیلوزیس اولیه CNS نیز گزارش شده است. کلادوفیالوفورا بانتیانا به عنوان عوامل خوب شناخته شده عفونت سربرال در میزبانان نرمال می‌باشد. در بین جنس‌های دیگر بایپولاریس یا اگزروهیلوم، کوروولاریا، فونسکا و وانژیلا اغلب به عنوان عامل عفونت در میزبانان ایمونوکامپرومایزد گزارش شده است. *C. bantiana* نوروتروپیسیم قابل توجهی دارد. این قارچ را می‌توان از *detritus* (آوار، سنگریزه) جدا کرد. در بسیاری از موارد میزبانان با ایمنی شایسته آلوده شده‌اند، اغلب آبسه‌های متعدد حضور دارند که دلالت بر گسترش خونی به طرف مغز می‌نمایند. ضایعه معمولاً در لوب‌های فرونتوپاریتال قرار دارد. روش و نحوه گسترش و انتشار عامل قارچی، نوع و شدت بیماریزایی آن، میزان ضخامت کپسول، موقعیت و تعداد آبسه‌ها در مغز و وضعیت سیستم ایمنی میزبان و *immune status* (مؤلفه‌های مهمی در تعیین عاقبت و پیامد بیماری است). شناسایی میکروارگانسیم‌ها و بینش و بصیرت نسبت به پاتوژن آن به مداخلات درمانی مناسب برای بهبود نتیجه و سرانجام بیماری مؤثر است.

**واژه‌های کلیدی:** مننژیت قارچی، آبسه مغزی، عفونت سیستم اعصاب مرکزی، میکوزهای سیستمیک

## ارزیابی کلینیکی

### تاریخچه

یک مرور گسترده در مورد تاریخچه قارچ شناسی پزشکی

گونه‌های کاندیدا اگر چه پاتوژن های نادر سیستم اعصاب مرکزی هستند، می‌توانند در مننژها و بافت پارانیشیمال مغز ایجاد عفونت کنند. در طب اکثر موارد کاندیدیازیس سیستم اعصاب مرکزی با کاندیدیازیس مهاجمی (*Invasive Candidiasis*) یا منتشره در ارتباط است (*IC-related CNS Candidiasis*). فرم دیگر عفونت کاندیدایی سیستم اعصاب مرکزی به صورت عوارض بعد از عمل روش‌های نوروسرجیکال به ویژه قرار دادن شانت و نتریکولوپروتونال (VP) است. به دلیل خصوصیات همانند این جمعیت از بیماران آن را *Neurosurgery-related CNS candidiasis* می‌نامند. حدود نیمی از بیمارانی که در اثر کاندیدیازیس مهاجمی می‌میرند مدارکی دال بر گرفتاری CNS دارند. کریپتوکوکوس نئوفرمس فراوان‌ترین عامل مننژیت قارچی است. بیماری هودجکین، لنفوم، سارکوم کوییدوز و لنفومنی CD4 ایدیوپاتیک از جمله شرایطی هستند که استعداد به کریپتوکوکوزیس را ایجاد می‌نمایند. کورتیکواستروئیدها و درمان برای پیوند بافت‌های جامد نیز فرد را مستعد به این عفونت می‌کند.

نوتروپنی شدید و طولانی و دوزهای بالای کورتیکواستروئیدها فاکتورهای مستعد کننده عمده‌ای در بیماران پیوند بافت و سرطانی برای بروز آسپرگیلوزیس سیستم عصبی هستند. اولین کانون عفونت اغلب ریه است اگر چه برخی بیماران سینوزیت پارانازال مهاجم یا اوتیت خارجی با توسعه مستقیم به مغز یا مهاجم عروق بزرگ به صورت راهی به طرف مغز دارند. عفونت نیز می‌تواند



در ۱۹۹۶ به وسیله A.Espinel\_Ingroff منتشر شد و مرور دیگری روی عفونت‌های قارچی CNS در ۱۹۸۴ توسط Salaki و همکاران منتشر گردیده است. کاندیدیازیس احتمالاً اولین میکوز انسانی است که شرح داده شده و در سال ۱۸۸۱ Zenker اولین مورد لزیون مغزی را که احتمالاً توسط گونه‌ای از کاندیدا یا کریپتوکوکوس به وجود آمده بود گزارش کرد.

اولین مورد مننژیت در ۱۹۳۳ به وسیله Sano و Smith گزارش شد، اگر چه در سال ۱۹۴۳، Miale اولین کسی بود که کاندیدا را از یک لزیون مغزی کشت داد. بعد از کشف آنتی بیوتیک‌ها، پیشرفت‌های مربوط به جراحی شکم، بیهوشی، استفاده از کاتترهای IV، توسعه واحدهای مراقبت‌های ویژه، درمان با کورتیکواستروئیدها و استفاده از داروهای سیتوتوکسیک، عفونت‌های سیستمیک کاندیدیایی بسیار شایع‌تر گردید.

در این حالت، کاندیدا آلبیکنس به عنوان یک عامل مکرر آیسسه مغزی در اتوپسی در ردیف اول و یا در مرتبه بعد از کریپتوکوکوس به عنوان یک پاتوژن قارچی CNS قرار گرفت. اکثر عفونت‌ها مربوط به کاندیدا آلبیکنس هستند اگر چه برخی گونه‌های دیگر از جمله کاندیدا گلابراتا نیز ممکن است دیده شوند.

کریپتوکوکوس نفوتمنس به عنوان شایع‌ترین عامل اتیولوژیک مننژیت قارچی از دیر باز شناخته شده است. اگر چه اولین مورد عفونت در ۱۸۹۴ با جداسازی مخمر از استخوان درشت نی (تی بیا) گزارش شد. اولین گزارش مربوط به مننژیت در ۱۹۰۵ به وسیله Von Hansemann وجود دارد.

Rhoda Benham کریپتوکوکوس را از بلاستومایسس افتراق داد. Evans و سپس Vogel چهار سروتایپ A, B, C, D را شرح دادند. J kwonchung حالت آنامورفیک کریپتوکوکوس نفوتمنس را با دو وارسته نفوتمنس (سروتایپ A, D) و وارسته گتی (سروتایپ B, C) نشان داد.

امونس این مخمر را از فضولات و آشپانه کبوتر جدا کرد. تا زمان اپیدمی ایدز، عفونت کریپتوکوکال در ۳۰٪ الی ۴۵٪ افراد به ظاهر نرمال روی می‌داد. بعد از ۱۹۸۰، عفونت HIV

یک فاکتور مستعد کننده مهم شد. در کشورهایی که در آنجا بیماران می‌توانند از درمان ضد رتروویرال مؤثر (HAART) استفاده نمایند، میزان عفونت‌های فرصت طلب از جمله کریپتوکوکوزیس تا حدود ۷۰٪ کاهش یافت. توصیف سروتایپ B به شناسایی اشکال کلینیکی و اپیدمیولوژیکی انجامید، بسیاری از بیمارانی که با این سروتایپ آلوده شدند ایمنوکامپرومایزد نبوده‌اند. پیشرفت‌های عمده در کنترل و مراقبت عفونت کریپتوکوکوزیس، کشف آمفوتریسین B، یک تست تشخیصی به وسیله آگلوتیناسیون ذرات لاتکس و تری آزول‌های فلوکونازول و ایتراکونازول در دهه ۱۹۹۰ بوده است.

در بین قارچ‌های دیمورفیک، کوکسیدیوئیدس ایمیتیس یک عامل عمده مننژیت مزمن می‌باشد. اولین گزارش از یک لزیون مغزی در ۱۹۰۵ منتشر گردید گر چه بیماری از سال ۱۸۹۲ شناخته شده بوده است، نواحی اندمیسیته محدود آن مورد توجه قرار گرفته است. طبیعت دو شکلی قارچ ثابت شده و تست کوکسیدیوئیدین در ۱۹۲۷ توسط Hirsch و Benson مورد مطالعه قرار گرفته است. خاک به عنوان مخزن طبیعی آن به وسیله Stewart و Meyl در سال ۱۹۳۲ ثابت شده است. مؤثر بودن آمفوتریسین B اولین بار در ۱۹۵۷ گزارش گردید، مرحله بعدی در سودمندی عوامل ضد قارچی کشف آزول‌ها بود.

بلاستومایکوزیس در ابتدا به عنوان یک بیماری پوستی در ۱۸۹۴ شرح داده شد. CNS در ۳٪ تا ۱۰٪ موارد گرفتار می‌شود. علی‌رغم چند مورد جدا سازی قارچ از خاک زیستگاه طبیعی بلاستومایسس درماتیدیس هنوز به صورت یک معما باقی مانده است. ممکن است در برخی از گزارش‌ها بلاستومایکوزیس با کریپتوکوکوزیس اشتباه شده باشد.

هیستوپلاسموزیس Histoplasmosis اولین بار توسط دارلینگ در ۱۹۰۶ شرح داده شد، DeMonbrun دو شکلی بودن هیستوپلاسم را در ۱۹۳۴ ثابت کرد. امونس هیستوپلاسم کپسولاتم را از خاک در سال ۱۹۴۹ جدا کرد. Kwong-Chung در سال ۱۹۷۲ سیکل تولید مثل جنسی هیستوپلاسم کپسولاتم را کشف کرد. آسپر جیلوزیس، Micheli در سال ۱۷۲۹ اولین کسی بود



که قارچ آسپرجیلوس را به عنوان یک میکروارگانیسم ایجاد کننده عفونت شرح داد. اولین مورد تهاجم مغزی به وسیله توسعه از سینوزیت اسفنوئیدی به وجود آمد و به وسیله Oppe در سال ۱۸۹۷ گزارش شد. گسترش مستقیم از حوزه‌های عفونی شده صورت معمول بود. نوتروپنی مربوط به استفاده از داروهای سیتوتوکسیک می‌تواند به انتشار هماتوژنوس منجر شود. پیوند مغز استخوان و پیوند عضو، کورتیکواستروئیدهای با دوز بالا و نوتروپنی طولانی مدت از فاکتورهای مستعد کننده عمده در افزایش تعداد موارد آسپرجیلوزیس مهاجم و متعاقباً تعداد لوکالیزاسیون‌های مغزی بوده است که بسیار شایع‌تر از مننژیت می‌باشد.

زایگومیکوزیس به عنوان یک عامل عفونت CNS در ۱۸۸۵ در آلمان شناخته شد. Salaki و همکاران در مطالعه مروری خود در عفونت‌های قارچی CNS حداقل ۱۰۰ مورد گزارش شده را ثبت کردند. نقش دیابت ملیتوس با کتواسیدوز در اکثر موارد از دیر باز شناخته شده است. یک آبژمالتی در متابولیسم آهن به عنوان یک فاکتور مستعد کننده دیگر شناخته شده است.

سدوسپوریوم آپوسپرموم و سدوسپوریوم پرولیفیکانس به گونه‌های جدید تعلق دارند. از زمان اولین گزارش آسبه مغزی در سال ۱۹۶۴ تا مطالعه مروری Salaki و همکاران در ۱۹۸۴ تنها ۸ مورد گزارش شده است.

فئوهیفومایکوزها به یک گروه از قارچ‌ها به نام فئوهیفوومیست‌ها مربوط هستند که با هیف‌های پیگمانته تیره مشخص می‌شوند. در بین آن‌ها کلادوفیالوفورا بانتیانا به عنوان یک عامل عفونت سربرال در افراد سالم به خوبی شناخته شده است. در بین چند گونه دیگر، بایپولاریس، اگزروهیلوم، فونسکا، وانزیلا و کوروولاریا اغلب در افراد سالم به عنوان عامل عفونت گزارش شده‌اند.

از دهه ۱۹۹۰ گونه‌های قارچی جدید به عنوان عوامل مسبب عفونت CNS شناخته شده‌اند.

## □ ارزیابی فیزیکی

علائم و نشانه‌های عفونت CNS برای عوامل قارچی اختصاصی نیستند. بر طبق پاتوژن و تروپیسیم گونه‌های بیماری‌زا تظاهرات کلینیکی اغلب مننژیت یا یک ضایعه

فضاگیر داخل جمجمه‌ای را نشان خواهد داد. آگاهی و هوشیاری پزشکی از یک بیماری قارچی در تشخیص افتراقی امری اساسی است. در اکثر موارد با توجه به طبیعت فاکتورهای مستعد کننده و گاهی اوقات از روی گرفتاری خارج از دستگاه عصبی مثلاً بیماری قارچی در ریه، سینوس یا پوست می‌توان به تشخیص رسید. نمونه گیری از CSF و تصویر برداری از مغز روش‌های تشخیصی کلیدی هستند. تب و سردرد عموماً اولین علائم مننژیت هستند. افزایش پیشرونده فشار داخل جمجمه‌ای مسئول تهوع، استفراغ و خشکی و سفتی گردن می‌باشد. تب، سردرد، استفراغ و خشکی گردن دلالت بر مننژیت دارند.

خواب آلودگی و افسردگی، کند ذهنی و منگی (obtundation) یا حالت جنون تحت حاد ممکن است اولین یافته کلینیکی باشند و یا اینکه می‌توانند علائم و نشانه‌های اولیه را افزایش دهند. وقوع آن‌ها همراه با تب همچنین بر مننژیت یا مننگوآنسفالیت حکایت دارد. نقایص نورولوژیک کانونی (اصلی) مثل فلج اعصاب جمجمه‌ای به ویژه اعصاب حرکتی چشمی III و VI و یا عصب صورتی VII و تشنج ممکن است اتفاق افتد و بر یک بیماری CNS دلالت کند. آسبه‌های مغزی اغلب در اتوپسی کشف می‌شوند. این نشان می‌دهد که آن‌ها تشخیص داده نشده یا اشتباه تشخیص داده شده‌اند. تب یا سردرد ممکن است بسته به محل و موقعیت آسبه در مغز و اندازه آن وجود داشته باشد، یک آسبه می‌تواند از نظر کلینیکی خاموش باشد. مهم‌ترین علائم کلینیکی دلالت کننده، سکت، تشنجات، فلج‌ها و obtundation یا کوما می‌باشند.

تشخیص اتیولوژیک موقعی که یک بیمار نشانه‌های سینوزیت پاراناژال، بیرون زدگی چشم، کاهش تیز بینی یک چشم یا افتالموپلژی را دارد آسان‌تر می‌شود. تورم صورت و اسکارنکروتیک سیاه در مخاط بینی یا در حفره دهانی دلالت بر موکورومایکوز تهاجمی یا آسپرجیلوزیس تهاجمی با پتانسیل گسترش به مغز دارد.

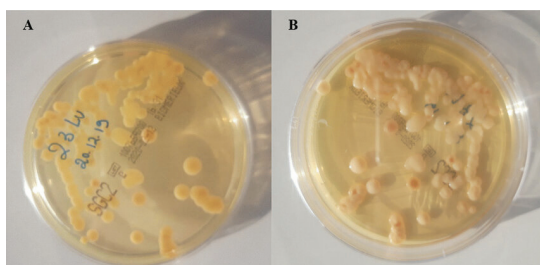
## □ روش‌های تشخیصی

### □ آزمایش CSF و تصویر برداری از مغز

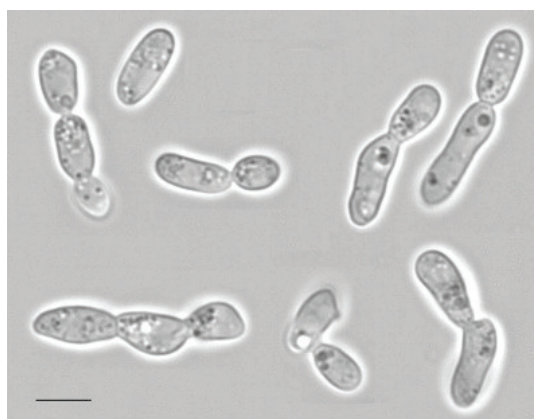
CT scan و MRI و بیوپسی یا آسپیراسیون چرک



متنامین سیلور (گوموری-گروکوت) ممکن است مورد استفاده قرار گیرد. مخمرهای کپسول دار را به راحتی می‌توان با مرکب چین مشاهده کرد و معمولاً نشان دهنده کریپتوکوکوس نئوفرمنس می‌باشند. اگر چه مخمرها ممکن است کمیاب یا کپسول ضعیفی داشته باشند. کریپتوکوکوس کورواتوس یک گونه پاتوژنیک نادر است که با مشاهده خوشه‌هایی از مخمرهای خمیده شکل مشخص می‌شود. مخمرهای جوانه‌دار کوچک (۵-۳ میکرون) بر کاندیدا دلالت می‌کند به ویژه اگر هیف یا سودوهیف دیده شود.



**کریپتوکوکوس کورواتوس: کلنی‌های موکوبیدی  
بژ با سایه‌هایی از رنگ قرمز بر روی محیط  
سابورودکستروز آگار + کلرامفنیکل بعد از ۴۸  
ساعت انکوباسیون در دمای ۳۰ درجه سانتیگراد**



**کریپتوکوکوس کورواتوس در محیط  
yeast nitrogen base با ۵٪ گلوکز بعد از ۲۴  
ساعت انکوباسیون در دمای ۲۵ درجه سانتیگراد  
(مقیاس خطی: ۱۰ میکرون)**

روش‌های کلیدی برای تشخیص گرفتاری CNS و برای تأیید تشخیص یک بیماری قارچی هستند. CSF در مننژیت‌های قارچی معمولاً شفاف است. تعداد سلول‌ها در هر میلی متر مکعب به طور متوسطی افزایش دارد و از چندین عدد تا چند صد عدد (۴۰-۴۰۰) فرق می‌کند. در مننژیت کریپتوکوکوسی سلول‌های منونوکلتر عموماً غلبه دارند و در عفونت‌های مربوط به قارچ‌های رشته‌ای نوتروفیل‌ها غلبه دارند و گلبول‌های قرمز ممکن است دیده شوند.

گاهگاهی لکوسیت‌های پلی مرفونوکلتر نیز در بلاستومایکوزیس غلبه دارند. حضور ائوزینوفیل‌ها (اگر چه اختصاصی نیستند) بر کوکسیدیوئیدومایکوزیس حکایت دارند. در بیماران AIDS و در بیمارانی که ایمنی آن‌ها به شدت آسیب دیده است شمارش لکوسیت CSF ممکن است پایین یا نرمال باشد.

سطح پروتئین CSF عموماً افزایش یافته و بیش از 1gr/L می‌باشد اگر چه در غیاب یک واکنش التهابی، به علت بیماری زمینه‌ای یا درمان با کورتیکواستروئید ممکن است نرمال یا نزدیک نرمال باقی بماند. غلظت بالای پروتئین‌ها  $>10\text{gr/L}$  نشانگر بلوکاژ CSF می‌باشد. پائین بودن قند مایع نخاع یک یافته ثابت نیست اما اگر وجود داشته باشد دلالت بر مننژیت قارچی دارد به شرط آن که توپرکلوزیس، لیستریوزیس و مننژیت کارسینومایی رد شوند. در مورد آبه مغزی CSF می‌تواند نرمال باشد. اگر چه اگر یک آبه نزدیک قشر (کورتکس) باشد یک واکنش التهابی آسپتیک در CSF با افزایش تعداد سلول‌ها و سطح پروتئین افزایش یافته می‌تواند نشان داده شود. موقعی که یک آبه قشری به فضای زیر عنکبوتیه باز می‌شود مننژیت قارچی حقیقی دیده می‌شود. آزمایش مستقیم CSF برای یافتن عناصر قارچی (مخمرها، اسفرول‌ها یا هیف) بسیار مهم است. حداقل 10ml از مایع CSF مطلوب است، آن را سانتریفیوژ کرده و رسوب آن مورد آزمایش و کشت قرار می‌گیرد.

تهیه گسترش مرطوب شامل آزمایش مرکب چین و رنگ آمیزی مناسب مانند متیلن بلو و گرم می‌باشد. کالکوفلوروایت، رنگ آمیزی گیمسا، PAS یا گوموری



کاندیدا گلابراتا فقط شامل بلاستوکونیدی (۲/۵-۴/۵ میکرون) است، اندازه سلول‌های مخمری هیستوپلازما کپسولاتوم کوچک‌تر (۲-۴ میکرون) و سلول‌های بلاستومایسس درماتیدیس بزرگ‌تر می‌باشند (۸ تا ۱۵ الی ۳۰ میکرون)، هیستوپلازما و بلاستومایسس در بافت معمولاً هیف ندارند.

مواد به دست آمده به وسیله آسپیراسیون یا بیوپسی از یک آبسه مغزی باید با روش لام مرطوب با و بدون رنگ آمیزی مانند آنچه که در مورد رسوب CSF انجام می‌شود مورد آزمایش قرار گیرد. استفاده از هیدروکسید پتاسیم برای شفاف کردن نمونه مفید است. کشت در محیط‌های مناسب برای تشخیص قطعی ضروری است اگر چه نتایج کشت ممکن است علی‌رغم آزمایش مستقیم مثبت، منفی باشد. این حالت گاهی اوقات برای عوامل زایگومیکوزیس که رشدشان سخت است و نیز برای هر قارچ دیگری اگر درمان ضد قارچی قبل از تهیه بیوپسی شروع شده باشد رخ می‌دهد. تست سرولوژیک قارچی می‌تواند در تشخیص سهیم باشد به ویژه موقعی که هیچ‌گونه رشدی در کشت نیست و یا درباره اهمیت کشت مثبت از یک محل غیر استریل شک و تردید وجود داشته باشد.

آنتی‌بادی‌های تولید شده توسط میزبان و آنتی‌ژن‌ها یا متابولیت‌های آزاد شده توسط قارچ می‌تواند مورد سنجش قرار گیرد. نشان دادن آنتی‌بادی‌ها در سرم یا CSF عموماً برای تشخیص زود هنگام عفونت کاندیدا یا آسپرژیلوس به ویژه در بیماران با ایمنی آسیب دیده کمک کننده نیست. در تعداد کمی از بیمارانی که قادر به تولید آنتی‌بادی هستند یا هنگامی که عفونت سیستمیک قارچی دارای یک سیر مزمن است یک تیترا قابل توجه از آنتی‌بادی‌ها می‌تواند در تشخیص سهیم باشد. این مورد به عنوان مثال برای عفونت آسپرژیلوس در بیماری گرانولوماتوز مزمن وجود دارد.

فیکساسیون کمپلمان معمولاً در CSF و در سرم بیمار مبتلا به مننژیت مربوط به کوکسیدیوئیدس ایمیتیس مثبت است. CSF برای جستجوی آنتی‌بادی علی‌رغم عفونت HIV در اکثر موارد مثبت باقی می‌ماند. آزمایش آنتی‌بادی برای تشخیص هیستوپلازما و بلاستومایسس آنطور که برای کوکسیدیوئیدومایکوزیس معتبر است، ارزش چندانی

ندارد و ممکن است در CSF منفی باشد. سنجش آنتی‌ژن در کریپتوکوکوزیس اختصاصی و حساس است. بیش از ۹۰٪ بیماران مننژیتهای سنجش پلی‌ساکارید کریپتوکوکالی در CSF آن‌ها مثبت خواهد بود. به علت ظرفیت (بار) بالای قارچی در بیماران AIDS، آزمایش آنتی‌ژن در سرم اغلب اوقات مثبت است. حداقل ۹۰٪ بیماران با مننژیت تست سرمی مثبت خواهند داشت. واکنش متقاطع با پلی‌ساکارید تریکوسپورون ممکن است. اگر چه این قارچ در بیماران نوتروپنیک دیده می‌شود و می‌توان آن را از کشت خون به دست آورد و یا از طریق نمونه‌های بیوپسی شده از متاستازهای پوستی جدا کرد. کشف و شناسایی آنتی‌ژن هیستوپلازما با استفاده از رادیوایمنواسی نیز بسیار اختصاصی است و در مایع مغزی نخاعی در ۴۰٪ بیماران مننژیتهای مثبت است. کشف آنتی‌ژن در ادرار بیش از ۹۰٪ بیماران با بیماری منتشره مثبت است. کشف و شناسایی گالاتومانان آسپرژیلوس در آزمایش ELISA تحت مطالعه است. به نظر می‌رسد که الایزا در نمونه سرمی نسبت به آگلوتیناسیون لاتکس بسیار حساس‌تر بوده و زودتر از آن مثبت شود اما احتمالاً اختصاصیت کمتری دارد. تجربیات هنوز در مورد CSF محدود است. در اروپا تست الایزا معمولاً با BAL و با سرم بیمارانی که در مواجهه با آسپرژیلوزیس مهاجم قرار گرفته‌اند مورد استفاده قرار می‌گیرد و تصور می‌شود که در تأیید تشخیص بیماری سهیم داشته باشد. شناسایی متابولیت‌های قارچی مثل مانوز، مانیتول یا د-آرابینیتول در مایعات بدن به عنوان تست‌های روتین قابلیت دسترسی نداشته و معمول نیست.

تشخیص مولکولی با PCR برای تشخیص زودرس عفونت مربوط به کاندیدا، آسپرژیلوس و قارچ‌های دیگری که کمتر شایع هستند امیدوار کننده و نوید بخش بوده و در حال توسعه می‌باشند.

### □ تکنیک‌های تصویر برداری

CT و MRI باعث پیشرفت‌های عمده‌ای در تشخیص فرآیندهای عفونی مغز شده‌اند. هیچ یافته‌ای که نشان دهنده طبیعت و ماهیت قارچی عفونت باشد وجود ندارد. در مننژیت، اطلاعاتی که از طریق تصویر برداری به دست



می‌آیند برای تشخیص کمتر مفید هستند زیرا اغلب اوقات این یافته‌ها نرمال می‌باشند. نشانه‌های غیر مستقیم افزایش فشار داخل جمجمه‌ای یا هیدروسفالی می‌تواند دیده شود. اگر لازم باشد در موارد بلوکاژ راه‌های CSF داشتن تصویر ابتدایی و اولیه برای پیگیری و مقایسه اهمیت دارد. در مرحله ابتدایی یک آبسه مغزی نشانه‌های التهاب لوکالیزه مغز ممکن است با هایپودنسیته یا بدون اثر توده روی یک CT بدون کنتراست شناخته شود. MRI در نشان دادن و آشکار کردن اثر توده یا ادم به عنوان یک ناحیه با شدت سیگنال بالا روی تصاویر T2 بسیار حساس تر است. نمای ویژه از یک آبسه مغزی یک حلقه تقویت شده با کنتراست (Contrast-enhanced ring) با حفره مرکزی از بافت نکروتیک است. لژیون به وسیله ادم؛ با یک اثر توده‌ای مشخص، احاطه شده است.

Ring enhancement و ادم ممکن است در بیماران با ایمنی آسیب دیده کمتر مشخص باشند، مانند آنچه که در بیماران AIDS یا در بیمارانی که تحت درمان کورتیکواستروئیدها قرار می‌گیرند دیده می‌شود. MRI از CT بسیار حساس تر است، می‌تواند آبسه‌های بیشتری با سن‌ها و اندازه‌های مختلف را نشان داده و ابزار مفیدی برای پیگیری و راهنمای جراحی برای بیوپسی، اسپیراسیون یا رزکسیون است. رادیو گرافی ساده و CT scan از سینوس‌ها می‌تواند کدورت و مات شدگی سینوس را به همراه اروزیون استخوانی در سینوزیت مهاجم قارچی آشکار کند.

### □ آزمایش چشمی

شایع‌ترین اندوفتالمیت اندوزنوس مربوط به کاندیدا است. اگر چه کاندیدا آلبیکانس غلبه دارد، اما گونه‌های دیگر نیز می‌تواند عفونت چشمی را ایجاد نماید. هنگام آزمایش Fundus (بررسی ته چشم) یک کوریورتنیت مربوط به کاندیدا به راحتی تشخیص داده می‌شود. موقعی که لژیون‌های نمادین وجود دارند: لژیون‌های زرد - سفید، پف کرده با مرزهای نامشخص. گاهگاهی اسپرگیلوس، کریپتوکوکوس یا زایگومیسست‌ها می‌توانند اندوفتالمیت ایجاد کنند. بررسی ته چشم باید به طور سیستماتیک انجام

شود و در هر فرد با بیماری وخیم تکرار شود به ویژه اگر به مننژیت یا آبسه مغزی مشکوک باشیم. موقعی که ماکولا گرفتار می‌شود و بیمار از Central Scotoma (اختلال بینایی مرکزی) شکایت می‌کند.

کوریورتنیت میل و گرایش دارد که به ویتروس (Uveitis خلفی) گسترش پیدا کند. این یک علت مات شدن یا کدر شدن بینایی است، کدورت ویتروس التهابی اغلب باعث می‌شود که آزمایش رتینا سخت و یا غیر ممکن شود. یک اسپیراسیون از ویتروس با آزمایش مستقیم و کشت می‌تواند ارزش تشخیصی (دی‌اگنوستیک) داشته باشد. چشم قرمز، Uveitis قدامی، فلج عصب حرکتی چشمی، اگزوفتالمی، پتوزیس و پاپیل ادما را هنگام آزمایش چشمی می‌توان دید. در حالت پاپیل ادما در بیماری که مشکوک به داشتن آبسه مغزی است، قبل از نمونه برداری از مایع نخاع، یک CT یا MRI را می‌توان انجام داد.

هنگام نمونه گیری از مایع مغزی نخاعی، فشار CSF باید اندازه گیری شود. فشار نرمال ۱۰ الی ۱۵ سانتی متر آب است، افزایش متوسط حدود ۱۵ تا ۲۰ سانتی متر آب و افزایش قابل توجه  $> 20$  سانتی متر آب و اندیکاسیونی برای اسپیراسیون CSF در مراحل اولیه مننژیت حاد است. این مسئله پیش آگهی مننژیت کریپتوکوکالی را بهبود بخشیده و باعث کاهش احتمال مرگ زودرس می‌گردد.

### □ سندرم کلینیکی مربوط به وضعیت میزبان

بیمارانی که برای بدخیمی‌های هماتولوژیک (لوکمی، میلوما یا آپلازی مزمن) درمان می‌شوند و بیماران پیوند مغز استخوان دارای فاکتور مستعد کننده عمده یکسانی (آگرانولوسیتوز) هستند. خطر اکتساب یک عفونت قارچی سیستمیک با شدت و مدت نوتروپنی افزایش می‌یابد. گونه‌های کاندیدا و اسپرگیلوس دو عامل مهم و عمده عفونت‌های قارچی هستند. التهاب شدید مخاط زمینه را برای کاندیدیازیس مساعد می‌کند.

بیماران پیوند مغز استخوان آلونژیک با بیماری پیوند علیه میزبان یا عفونت CMV یا هر دو بسیار مستعد اسپرگیلوزیس هستند. تزریق کورتیکواستروئیدها این خطر را افزایش می‌دهند. عفونت‌ها با جنس‌های قارچی



جدید مثل تریکوسپورون، فوزاریوم، سدوسپوریوم، آلترناریا و عوامل زایگومیکوزیس نیز در موارد نوتروپنی طول کشیده پدید می‌آیند. بیماران با تومورهای جسم سخت عمدتاً در مواجهه با عفونت‌های کاندیدا قرار می‌گیرند؛ در بسیاری از مراکز کاندیدا گلابراتا دومین گونه بعد از کاندیدا آلبیکنس می‌باشد. به علت اینکه طول مدت زمان نوتروپنی در این بیماران اغلب کمتر از بیماران لوکمیک است خطر عفونت آسپرگیلوس نیز کمتر است. بیماران با اختلال عملکردی (بد عملکردی) T cell و نقص ایمنی سلولی عمدتاً با کریپتوکوکوس و عفونت‌های قارچی دایمورفیک به عنوان عفونت اولیه، عفونت مجدد و یا فعال شدن مجدد یک عفونت خاموش مواجه می‌شوند. این حالت در بیماران ایدزی، بیماران پیوند عضو و بیماران مبتلا به لنفوما دیده می‌شود. عفونت‌های سیستمیک قارچی دیگر عموماً مربوط به فاکتورهای مستعد کننده یا تروژنیک هستند.

عفونت‌های قارچی مختلف CNS در بیماران AIDS مرور شده است. بیمارانی که کورتیکواستروئیدهای با دوز بالا و یا طولانی مدت برای سرطان، پیوند عضو، بیماری التهابی مزمن سیستمیک یا بیماری آلرژیک یا کلاژناز دریافت می‌کنند، عمدتاً با عفونت‌های کریپتوکوکال، قارچ‌های دایمورفیک و آسپرگیلوس به ویژه بعد از تزریق کورتیکواستروئیدها مواجه می‌شوند.

آسیب فعالیت لکوسیت‌های پلی مرفونوکلر در بیماری گرانولوماتوز مزمن یا در سندرم Job-Buckley بیماران را برای عفونت‌های مزمن با کاندیدا یا آسپرگیلوس مستعد می‌کند، عفونت‌های سدوسپوریوم از عفونت‌های آسپرگیلوس تقلید می‌کنند و می‌تواند در بیماری گرانولوماتوز مزمن دیده شود.

بعد از جراحی در دستگاه گوارش برای بیماری‌های پانکراس و در پیوند کبد، عفونت‌های سیستمیک کاندیدا شایع هستند.

در بیماران دچار سوختگی، کاندیدیازیس سیستمیک مکرراً دیده می‌شود. نوزادان کم وزن که تغذیه پارتال (Parenteral) و آنتی بیوتیک می‌گیرند از طریق کاتتر نافی (Umbilical) همچنین در معرض برخورد با عفونت‌های کاندیدیایی، به ویژه با کاندیدا پاراپسیلوزیس هستند.

در بیماران با دیابت کنترل نشده و کتواسیدوزیس، سینوزیت مربوط به زایگومایکوزیس ممکن است ایجاد شود که به طرف مغز توسعه می‌یابد. معتادان تزریقی خود را با مواد آلوده عفونی کرده و ممکن است عفونت کاندیدیایی، آسپرگیلوسی یا زایگومیستی بگیرند. افرادی که در مجاورت آب‌های آلوده زندگی می‌کنند و در مواجهه با عفونت‌های ریوی سدوسپوریوم قرار می‌گیرند با خطر متاستاز مغز بعد از استنشاق آب آلوده مواجه می‌شوند. در بیماران با آندوکاردیت سمت چپ قلب یک وژتاسیون (Vegetation) عفونی شده ممکن است شریان‌های مغز را آمبولیزه کند. در بیماران با شانت دهلیزی بطنی (atrioventricular) عفونت قارچی روی شانت ممکن است به علت آلودگی در طول جراحی یا بعداً به علت انتشار از طریق هماتوژنوس ایجاد شود.

در زمان تشخیص، میزبانان طبیعی یا میزبانان ظاهراً سالم می‌توانند توسط کریپتوکوکوس نئوفرمنس سروتایپ B آلوده شوند. عفونت‌های آسپرگیلوس با تهاجم ریه یا سینوس خطر توسعه به مغز را به همراه دارد و این مسئله در افراد سالم نیز گزارش شده است. کلاودوفیالوفورا یک مثال خوب از قارچی است که در افراد سالم آبه مغزی ایجاد می‌کند.

## □ عوارض

در مننژیت اکثر عوارض مربوط به غیر عادی بودن در گردش مایع مغزی نخاعی است. در مننژیت کریپتوکوکال فشار اولیه CSF بیشتر از ۲۵ سانتیمتر آب و در ۷۵٪ موارد پاپیل ادما دارند. پاپیل ادما با کاهش بینایی مربوط به تهاجم مستقیم اعصاب اپتیک یا مجاری اپتیک است. فلج اعصاب جمجمه‌ای دیگر می‌تواند به عنوان مثال افتالموپلژی انترنال (اعصاب حرکتی چشمی) یا کاهش شنوایی (عصب شنوایی) را باعث شود. این حالات می‌توانند یک طرفه یا دو طرفه باشند. فلج اعصاب جمجمه‌ای چندگانه می‌تواند نتیجه فشار به وسیله pachymeningitis یا لزیون‌های فضاگیر باشند. گرفتاری چشمی ممکن است نتیجه پیشرفت عفونت از سینوس پاراناژال به مغز به وسیله حذقه چشم با اگزوفتالمی یک طرفه و پتوزیس باشد.



مرگ زودرس در مننژیت کریپتوکوکوسی حداقل در برخی بیماران به نظر می‌رسد که مربوط به افزایش فشار CSF باشد و اسپیراسیون CSF ممکن است میزان مرگ‌های زودرس را کاهش دهد. افزایش فشار در مغز می‌تواند باعث فتق ساقه مغز و مخچه به سوراخ پس سری شود. به ویژه در حالتی که آبسه در posterior fossae است، خطر فتق با اسپیراسیون CSF افزایش می‌یابد. بر هم خوردگی سیرکولاسیون CSF می‌تواند باعث هیدروسفالی یک طرفه یا دو طرفه شود. هیدروسفالی می‌تواند اولین عارضه فشار CSF به وسیله ادم اطراف آبسه باشد یا می‌تواند یک عارضه دیررس مننژیت باشد. هیدروسفالی ممکن است به فشارزدایی و نتریکولار نیاز داشته باشد. یک آنورسم مربوط به تهاجم مستقیم قارچی به دیواره رگی می‌تواند در مغز یا در فضای تحت عنكبوتیه پاره شود. پیش آگهی عمومی برای عفونت قارچی CNS ضعیف است و سکل‌ها (جای زخم‌ها) غیر اختصاصی امری عادی است: کوری، کری، تشنج، مشکل حرکتی یا عقب ماندگی ذهنی.

## □ تشخیص افتراقی

علائم و نشانه‌های مننژیت مزمن قارچی غیر اختصاصی هستند و ممکن است در بیماری‌های عفونی و غیر عفونی متعددی دیده شوند. پزشک باید از احتمال مننژیت با منگوانسفالیت در بیمار مبتلا به سردرد پایدار بدون علت، کند ذهنی یا گیجی به ویژه اگر تب وجود داشته باشد آگاه باشد. در غیاب ادم پاییل یا علائم نورولوژیک مرکزی، آزمایش CSF اولین گام تشخیصی است. حتی در تب با علت ناشناخته باید احتمال مننژیت مزمن را داد به ویژه در بیمارانی که به علت نقص ایمنی سلولی با کریپتوکوکوس مواجه شده‌اند. کشف پلی ساکراید کریپتوکوکالی در سرم یک آزمایش غربالگری خوب است. آزمایش سرمی منفی تشخیص را رد نمی‌کند، یک نتیجه مثبت نمونه گیری از CSF را بدون تأخیر موجه نشان می‌دهد. در مننژیت حاد یا تحت حاد بزل مایع نخاع الزامی است. مایع نخاع شفاف و آنرمال با پلئوسیتوز، غلظت بالای پروتئین و سطح گلوکز نرمال یا پایین می‌تواند علائم توبرکلوز، لیستریوز، نوپلاسما یا عفونت CMV، عفونت قارچی و هر علت نادر دیگری باشد

از جمله واکنش التهابی آسپتیک به عفونت‌های پارامنژیال مثل آبسه سطحی مغزی یا عفونت ستون مهره‌ای.

عدم حضور یک واکنش التهابی به عنوان مثال آن طوری که در ایدز دیده می‌شود را نباید از نظر دور داشت و با مننژیت کریپتوکوکال تطابق داد، آزمایش مرکب چین، سنجش آنتی ژن پلی ساکرایدی و کشت باید همیشه انجام گیرد. اطلاعات مهم از وضعیت و نوع نقص و کمبود ایمنی را می‌توان با توجه به وجود نوتروپنی طولانی مدت، فاگوسیتوز مختل شده، نقص ایمنی سلولی یا مصرف دوز بالای کورتیکواستروئید به دست آورد. آزمایش سرولوژی برای آنتی بادی‌های ضد HIV باید انجام گیرد.

تاریخچه و سابقه مواجهه احتمالی با قارچ‌های دیمورفیک در بیمارانی که سال‌ها قبل از بروز بیماری فعلی به نواحی آندمیک مسافرت کرده‌اند و یا در آن مناطق زندگی کرده‌اند می‌تواند مطرح کننده منشأ قارچی در بیماری فعلی در میزبان سالم و نیز در افراد مبتلا به نقص ایمنی باشد. وضعیت اجتماعی و سن، رفتار جنسی، حرفه، تماس با حیوانات، سابقه اعتیاد تزریقی، الکلیسم یا دیابت ممکن است نشان دهنده توبرکلوز، لیستریوز، بیماری HIV، بروسوز یا بیماری لایم باشد.

بیماری‌های غیر عفونی مانند لوپوس اریتماتوس سیستمیک، بیماری بهجت، سارکوئیدوز، آنژیوت گرانولوماتوز، لوکمی و لنفوم نیز می‌توانند سبب گرفتاری مننژیال با CSF آنرمال شوند. این بیماری‌ها ممکن است با کورتیکواستروئیدها درمان شوند که این خود جزو عوامل مستعد کننده برای عفونت‌های بسیاری از جمله بیماری‌های قارچی می‌باشد.

آبسه‌های مغزی تشخیص افتراقی هر ضایعه فضاگیر در CNS را می‌پوشاند. در بیماران با ایمنی شایسته منشأ قارچی یک آبسه مغزی بعید است، تنها دو بیمار از بین ۳۱۵ بیمار با آبسه‌های مغزی بیماری قارچی داشته‌اند. اگر چه برخی از قارچ‌های دیماتیاستوس کمیاب اما خوب شناخته شده به عنوان عامل آبسه مغزی علائم شبیه آبسه‌های پارازیتیک یا باکتریال یا یک تومور است. تکنیک‌های تصویر برداری برای افتراق بین این علت‌ها به قدر کافی اختصاصی نیست.



هنگامی که یک عفونت تهاجمی قارچی مثل آسپرگیلوزیس ریوی مهاجم، آسپرگیلوزیس یا زایگومایکوزیس سینوس‌های پارانازال و یا کشت مثبت خون برای قارچ به تازگی تشخیص داده شده باشد، تشخیص این امر مشکل نیست. هر چند که تشخیص می‌تواند تنها به وسیله stereotactic puncture آبسه یا آسپیراسیون چرک و یا بیوپسی مغز تأیید شود. دو علت متفاوت به همراه هم می‌توانند وجود داشته باشند، به عنوان مثال تومور بدخیم مغزی و آسپرگیلوزیس یا توکسوپلاسموزیس مغزی و کریپتوکوکوزیس.

در بسیاری از موارد نتایج آزمایش CSF نرمال است و یا اینکه ممکن است علائم غیر اختصاصی التهاب را نشان دهد. اگر در تشخیص افتراقی یک آبسه مغزی مننژیت چرکی مورد تردید باشد، CT scan باید انجام شود و اگر انجام آن به فوریت ممکن نباشد کشت خون باید انجام شده و درمان آنتی‌بیوتیکی شروع شود. در بیماران ایدزی و در سایر بیماران مبتلا به نقص ایمنی سلولی تشخیص افتراقی اصلی آبسه توکسوپلاسمایی، لنفوم و به ندرت توبرکلوزیس، مایکوباکتریای آتیبیکال، نوکاردیا و یا باکتری‌های دیگر است. در بیماران نوتروپنیک، قارچ‌ها و باکتری‌ها از علل مهم آبسه‌های مغزی هستند. در بیماران انتخاب شده یک آمپیم ساب‌دورال، یک آبسه اپیدورال، یک نئوپلاسم اولیه یا ثانویه یا یک آنسفالیت هرپس سیمپلکس می‌توانند در تشخیص‌های افتراقی مد نظر قرار گیرند.

حدودی مؤثر است. تری‌آزول‌ها ترکیبات قابل توجهی در بین داروهای ضد قارچی می‌باشند، فلوکونازول قادر است به مقادیر بیشتر یا مساوی با ۷۵٪ سطح پلاسمایی در CSF انتشار یابد. این دارو بر علیه کریپتوکوکوس، کاندیدا آلبیکانس، گونه‌های دیگر کاندیدا (البته با برخی استثناها) و بر علیه بعضی از قارچ‌های دیمورفیک مانند کوکسیدیوئیدس ایمیتیس مؤثر است. ایتراکونازول بر علیه قارچ‌های دیمورفیک، کریپتوکوکوس و آسپرگیلوس مؤثر است، این دارو به داخل CSF منتشر نمی‌شود. فلوسیتوزین بر علیه مخمرهایی مانند کریپتوکوکوس و گونه‌های کاندیدا مؤثر است و به خوبی به داخل CSF منتشر می‌شود. نقطه ضعف و عیب آن این است که خطر مقاومت در اثر موتاسیون به این دارو وجود دارد، به این دلیل فلوسیتوزین باید در ترکیب با آمفوتریسین B یا یک داروی تری‌آزولی دیگر استفاده شود. مولکول‌های لیپوفیلیک مانند آمفوتریسین B و ایتراکونازول قاعداً انتشار مغزی خوبی دارند. علاوه بر داروهای ضد قارچی و فارماکوکینتیک آن‌ها، اثرات *in vitro* و *in vivo* آن‌ها، عوامل دیگری مثل وضعیت ایمنی میزبان، فاکتورهای مستعد کننده و بیماری زمینه‌ای که فاکتور پروگنوستیک مهمی می‌باشد نیز در ارزیابی درمانی مفید هستند. امکانات و احتمالات جراحی در محل عفونت و یا در مواردی که جریان CSF تغییر کرده نیز نکات مهمی هستند که باید در نظر داشت.

### □ مننژیت

اساس درمان مننژیت کاندیدایی، آمفوتریسین B داخل وریدی (۰/۵ تا ۱ میلی‌گرم / کیلوگرم / روز) همراه با فلوسیتوزین (۱۰۰ تا ۲۰۰ میلی‌گرم / کیلوگرم / روز) به صورت داخل رگی یا خوراکی می‌باشد. از تزریق اینترانتال آمفوتریسین B باید خودداری کرد زیرا خطر عوارض موضعی وجود دارد. تجربه کلینیکی با فلوکونازول (۴۰۰ تا ۸۰۰ میلی‌گرم در روز) محدود است. ترکیب با فلوسیتوزین به صورت بالقوه مورد علاقه بوده است و می‌تواند جایگزینی برای درمان با آمفوتریسین B باشد. اطلاعات درباره ایتراکونازول کم است، طول مدت درمان خوب مشخص نشده است. درمان مننژیت کریپتوکوکالی

### □ درمان

در بین تعداد کم عوامل ضد قارچی سیستمیک در دسترس، آمفوتریسین B داخل وریدی در بسیاری از حالات داروی انتخابی است. علی‌رغم عدم توانایی آن در انتشار به داخل CSF، آمفوتریسین B در درمان مننژیت مؤثر است و این مسئله می‌تواند به علت انتشار آن به داخل پرده‌های مننژیال باشد. تعداد کمی از قارچ‌ها مانند سدوسپوریوم یا کاندیدا لوزیتانیا MICs بالایی به آمفوتریسین B دارند. در بین مشتقات آزول‌ها کتوکونازول به داخل CSF انتشار نمی‌یابد و در درمان مننژیت مؤثر نیست اگر چه دوزهای بالای آن در درمان کوکسیدیوئیدومایکوزیس تا



در بیماران ایدزی بر پایه استفاده از آمفوتریسین B (۰/۷ تا ۱ میلی گرم/کیلوگرم/روز) با فلوسیتوزین (۱۰۰ میلی گرم/کیلوگرم/روز) می باشد، این ترکیب حداقل به مدت ۲ هفته مصرف می شود، بعد از آن اگر بیماری متوقف شد و یا رو به بهبودی گذاشت به مدت ۸ هفته فلوکونازول یا ایتراکونازول تجویز می گردد. برای درمان نگهدارنده و به منظور اجتناب از عود از فلوکونازول (۲۰۰ میلی گرم در روز) برای مدت طولانی (تا زمانی که اختلال عمل شدید در سیستم ایمنی وجود داشته باشد) ادامه می یابد. هیچ گونه اجماعی در مورد امکان اینکه در بیمارانی که به HAART پاسخ داده اند این درمان را کنار بگذارند وجود ندارد. دوز اولیه پایین تر از آمفوتریسین B نتایج کمتر موثری همراه با مرگ و میر اولیه بالاتر به دست می دهد. ایتراکونازول (۲۰۰ میلی گرم در روز) به عنوان درمان نگهدارنده با عودهای بیشتری نسبت به فلوکونازول همراه بوده است. جایگزین ها برای درمان فاز حاد فلوکونازول (۴۰۰ تا ۸۰۰ میلی گرم در روز) همراه با فلوسیتوزین (۱۰۰ میلی گرم/کیلوگرم/روز) یا فرمولاسیون های لپیدی آمفوتریسین B است. ترکیب سه گانه آمفوتریسین B، فلوسیتوزین و فلوکونازول نیز مورد استفاده واقع شده است.

در بیماران HIV منفی مطالعات راندوم مقایسه ای با فلوکونازول وجود ندارد. درمان انتخابی هنوز آمفوتریسین B داخل وریدی است. ترکیب با فلوسیتوزین باعث کاهش طول مدت درمان از ۶ به ۴ هفته می شود، اگر چه تقریباً ۲۵٪ بیماران بعد از پایان درمان عود نشان می دهند که نشان دهنده این است که جنبه مهاجمی درمان اولیه باید بیشتر باشد و یا اینکه درمان نگهدارنده برای کسانی که همچنان سیستم ایمنی مختل شده ای دارند ضرورت دارد. درمان مننژیت کوکسیدیوئیدال مشکل است. تأثیر آمفوتریسین B داخل وریدی محدود است. تزریق اینتراتکال علی رغم سمیت آن می تواند کمک کننده باشد. در این صورت باید سه بار در هفته استعمال شود و دوز دارو از ۰/۱ میلی گرم به ۰/۵ میلی گرم در هر تزریق افزایش یابد و به همراه آن ۱۵ تا ۲۰ میلی گرم متیل پردنیزولون برای کاهش عوارض جانبی موضعی تجویز شود. هنگامی که CSF نرمال گردید و واکنش فیکساسیون کمپلمان

منفی شد تزریق اینتراتکال را می توان به ۲ بار در هفته برای چندین ماه و سپس یکبار در هفته و به دنبال آن هر دو هفته یکبار برای چندین سال ادامه داد. با این حال نسبت موفقیت این درمان تنها ۴۰ الی ۶۰ درصد است. تزریقات اینتراسیسترنال آمفوتریسین B عوارض موضعی را کاهش می دهند اما آن را سرکوب نمی کنند. با تزریقات اینترانوتریکولار از طریق یک ommaya reservoir بیمار را در معرض برخورد با عفونت های باکتریال (bacterial suprainfections) و انسداد کاتتر می نمایند. در بین درمان های جایگزین، کتوکونازول با دوز بالا (۸۰۰ الی ۱۲۰۰ میلی گرم در روز) در درمان حدود ۷۰٪ موارد مؤثر است اما به صورت ضعیفی تحمل می شود. به نظر می رسد که فلوکونازول (۴۰۰ میلی گرم در روز) بهترین درمان باشد، نتایج خوبی در ۷۹٪ موارد به دست آمده است که شامل بیماران ایدزی نیز بوده است. تجربیات کلینیکی در مورد ایتراکونازول محدود است، هر چند که نتایج خوبی در دسته های کوچکی از بیماران داشته است. به هر حال در تمام این موارد برای جلوگیری از عود لازم است درمان در تمام مدت عمر ادامه داشته باشد.

درمان مننژیت هیستوپلاسماهی نیز مشکل است، علی رغم استعمال آمفوتریسین B وریدی تقریباً ۱۰٪ بیماران می میرند و عود در ۴۵٪ بیماران اتفاق می افتد. نتایج در مورد بیماران مبتلا به ایدز حتی بدتر است. داده ها در مورد ایتراکونازول، فلوکونازول و کتوکونازول که در موارد غیر مننژیال مؤثر بوده است، محدود هستند. بعد از بهبودی یا درمان آشکار، درمان نگهدارنده باید در تمام عمر ادامه یابد.

### □ آبه مغزی

آبه های مغزی آسپرگیلوسی به علت پاتوژنز عفونت و شدت بیماری زمینه ای پروگنوز ضعیفی با مرگ و میر بالای ۹۰٪ دارند. درمان بر آمفوتریسین B وریدی (۱ تا ۱/۵ میلی گرم برای هر کیلوگرم وزن در روز) یا فرمولاسیون های لپیدی آمفوتریسین B در موارد نارسایی کلیوی متکی است. رزکسیون جراحی یا آسپیراسیون چرک نیز سودمند است گر چه این روش ها اغلب به علت موقعیت آبه ها



ندارند و مرگ و میر نیز بالا است. در آبسه‌های مغزی ناشی از فکوهیفومیست ها آمفوتریسین B اثری ندارد و یا کم اثر است. فلوسیتوزین و فلوکونازول اثری ندارند و ایتراکونازول تنها ماده ضد قارچی است که تا حدودی مؤثر است، استفاده از آن همراه با درمان جراحی (در صورتی که به لحاظ عملی میسر باشد) توصیه شده است.

### □ تعاریف و اصطلاحات:

**Papilledema:** خیز و پر خونی بینایی که معمولاً همراه با ازدیاد فشار درون جمجمه‌ای است.  
**Uveitis:** التهاب مجموعه عنبیه، جسم مژگانی و مشیمیه.

**Scotoma:** ناحیه‌ای از میدان بینایی با حدت بینایی کمتر که به وسیله یک ناحیه با دید کمتر یا دید طبیعی محدود شود.  
**Central Scotoma:** اسکوتوم مرکزی، ناحیه‌ای با کاهش بینایی که با نقطه تثبیت منطبق می‌باشد و با دید مرکزی تداخل می‌کند.

و کوآگولاسیون ضعیف منع کاربرد دارند. در خرگوش آمفوتریسین B لیپوزومال (آمیزوم) نسبت به آمفوتریسین B معمولی یا آمفوتریسین B کمپلکس لیپیدی (Abelcet) نفوذ مغزی بیشتری دارد. در موارد محدودی نتایج خوبی با درمان خوراکی ایتراکونازول با دوز بالا (۶۰۰ تا ۸۰۰ میلی گرم) به دست آمده است. سودمندی ترکیبی از فلوسیتوزین با آمفوتریسین B یا ایتراکونازول ثابت نشده است اما ترکیب کردن آن‌ها در کلینیک یک امر معمول است. ترکیب آمفوتریسین B با دوز بالای تربینافین (۱ گرم در روز) هنوز تحت تجربه است. آبسه‌های مغزی زیگومیستی هنوز پروگنوز ضعیفی دارند. درمان بر اساس آمفوتریسین B داخل وریدی در حداکثر دوز قابل تحمل آن (۱/۲ تا ۱/۵ میلی گرم برای هر کیلوگرم وزن در روز) و دبریدمان جراحی استوار است. استفاده از آمفوتریسین B لیپیدی بر نفروتوکسیسیتی مربوط به دوز بالا و درمان طولانی با آمفوتریسین B داکسی کولات در اغلب موارد برتری دارد. فلوسیتوزین و مشتقات آزول هیچ گونه اثری

### References:

- ۱- زینی، دکتر فریده، دکتر مهید، دکتر امامی. "قارچ شناسی پزشکی جامع"، انتشارات دانشگاه تهران. چاپ دوم. ۱۳۸۳
- 2- Anadi, V.; T J John, et al. « Cerebral phaeohyphomycosis caused by chaetomium globosum in a renal transplant recipient". *J Clin Microbiol.* 1989 Oct; 27(10): 2226-9.
- 3- Anaissie, E.J., M.R. McGinnis., M.A. Pfaller., "Clinical Mycology", Churchill Livingstone., 2003., ch.26.
- 4- Parker, J C; J J McCloskey; K A Knauer. "Pathobiologic features of human candidiasis: A common deep mycosis of the brain, heart and kidney in the altered host"; *Am J Clin Pathol.*; 1976 Jun; 65(6): 991-1000.
- 5- Steinberg, g K.; R H Britt. Et al. "Fusarium brain abscess. Case report". *J neurosurg.* 1983 Apr; 58(4): 598-601.
- 6- Sundaram, C.; V Lakshmi. "Pathogenesis and pathology of brain abscess". *Indian J Pathol Microbiol.* 2006 Jul; 49(3):317-26.
- 7- Walsh, T J.; D B Hier.; L R Caplan. "Aspergillosis of the central nervous system: clinicopathological analysis of 17 patients". *Ann neurol.* 1985 Nov; 18(5): 574-82.

