

# مروری بر آخرین معیارهای کلینیکی و آزمایشگاهی در تشخیص میوپاتی های التهابی ایدیوپاتیک

● دکتر فاطمه نصری

دکترای تخصصی ایمونولوژی، استادیار دانشکده پیراپزشکی شیراز



● دکتر صدیقه شریف زاده

دکترای علوم آزمایشگاهی، دکترای تخصصی ایمونولوژی، استاد دانشکده پیراپزشکی شیراز، مرکز تحقیقات علوم و فناوری تشخیص آزمایشگاه



[sharifsd@sums.ac.ir](mailto:sharifsd@sums.ac.ir)

(۳-هیدروکسیل-۳-متیل-گلو تاریل کوآنزیم A ردوکتاز) و anti-SRP. اخیراً، کالج آمریکایی روماتولوژی و لیگ اروپایی علیه روماتیسم (ACR/EULAR) در سال ۲۰۱۷ معیارهای بالینی و آزمایشگاهی برای تمایز IIM از سایر میوپاتی ها ایجاد کرد. در این مقاله در مورد معیارهای مختلف برای تشخیص IIM صحبت خواهیم کرد.

**کلمات کلیدی:** میوپاتی های التهابی ایدیوپاتیک، بیوپسی عضلانی، آنزیم های عضلانی، اتو آنتی بادی های اختصاصی میوزیت، معیارهای ACR/EULAR 2017

## مقدمه

میوپاتی التهابی ایدیوپاتیک (Idiopathic inflammatory Myopathies: IIM) یک گروه از بیماری های نادر سیستمیک می باشد که به زیر گروه های پلی میوزیت<sup>(۱)</sup> (PM)، درماتومیوزیت<sup>(۲)</sup> (DM)، میوزیت آنکلیوزن بادی<sup>(۳)</sup> (IBM) و اخیراً یک میوزیت دیگر به اسم میوپاتی نکروز دهنده با واسطه سیستم ایمنی<sup>(۴)</sup> (IMNM) را شامل می شود (۱).

## چکیده

میوپاتی های التهابی ایدیوپاتیک (IIM) گروهی از بیماری های خود ایمنی هستند که علائم مشترکی مانند ضعف و التهاب عضلانی پروگزیمال دارند. درگیری عضلانی معمولاً متقارن، پروگزیمال است و می تواند بسیار خفیف تا بسیار شدید باشد. IIM ها به درماتومیوزیت (DM)، پلی میوزیت (PM)، میوپاتی انکلوژن بادی (IBM) و میوپاتی نکروزان با واسطه ایمنی (IMNM) طبقه بندی می شوند. الکترومیوگرافی، ام آر آی و بیوپسی عضلانی روش های ارزشمندی برای افتراق میوپاتی ها هستند. بیوپسی عضلانی برای تشخیص اشکال مختلف IIM حیاتی است. در این راستا، وجود آتروفی پری فاسیکولار به شدت حاکی از DM است، در حالی که یافتن واکنش های حاشیه دار IBM را پیشنهاد می کند. علاوه بر این، وجود اتو آنتی بادی ها و افزایش آنزیم های عضلانی در تشخیص میوزیت مفید است. اتو آنتی بادی های شناخته شده که در زمینه میوزیت بسیار مهم هستند عبارتند از anti-Jo-1، anti-HMGCR

- 1- Polymyositis
- 2- Dermatomyositis
- 3- Inclusion body myositis
- 4- Immune-mediated necrotizing myopathy



خود ایمنی محسوب می‌شود و شبیه دیگر بیماری‌های خود ایمنی در سرم بیماران IIM، اثر آنتی بادی‌ها یافت می‌شوند (۲).

بعضی از آنتی بادی‌ها، اختصاصی بیماری میوزیت هستند و در بیماری‌های روماتیسمی دیگر دیده نمی‌شوند. هر چند که دانش ما در مورد آنتی بادی‌های اختصاصی میوزیت (Myositis-specific antibodies: MSA) ناکامل است اما در ادامه در مورد آنتی بادی‌های مهم در بیماری میوزیت صحبت خواهد شد (۲).

به طور کلی بیماران IIM ضعف عضلانی و افزایش آنزیم‌های عضلانی را دارند منتهی در بیماران DM، علائم پوستی نیز جزو تظاهرات اولیه بیماری می‌باشد. تشخیص افتراقی بیماری‌های عضلانی دیگر مانند مایوپاتی ناشی از دارو، مایوپاتی اندوکرینی یا مایوپاتی متابولیسمی، همچنین دیستروفی عضلانی از میوپاتی التهابی ایدیو پاتیک بسیار گسترده می‌باشد و نیازمند معیارهای بالینی و آزمایشگاهی طبقه بندی شده است (۳). سن و جنس بیمار، الگوی ضعف عضلانی و شدت تظاهرات در تشخیص بیماری کمک کننده است. IMB در مردان پیر و PM و DM بیشتر در خانم‌های جوان و بچه‌ها دیده می‌شود که تظاهرات پوستی بیشتر در DM دیده می‌شود (۳).

الگوی درگیری عضلات در IBM به صورت درگیری فلکسور انگشتان<sup>۵</sup> و اکستنسور زانو<sup>۶</sup> که اغلب به صورت غیر قرینه است، نشان داده می‌شود (۴).

تشخیص بعضی از میوپاتی‌ها نیاز به تست‌های تکمیلی دارد. به عنوان مثال، PM و IMNM تظاهرات بالینی مشابهی به صورت ضعف عضلانی پروکسیمال قرینه<sup>۷</sup> و افزایش آنزیم‌های عضلانی دارند و تنها آزمایش‌های پاتولوژی می‌تواند کمک کننده باشد. در بیویسی عضلانی، IMNM با نکروز و تولید دوباره فیبرهای عضلانی<sup>۸</sup> و ارتشاح ناچیز سلول‌های التهابی مشخص می‌شود، در حالی که، PM

با حضور سلول‌های التهابی سایتوتوکسیک حمله کننده به فیبرهای عضلانی<sup>۹</sup> تشخیص داده می‌شوند (۵، ۶). علاوه بر این الکترومایوگرافی یک وسیله ارزشمند جهت افتراق ضعف ناشی از عضلات و ضعف ناشی از اعصاب محیطی می‌باشد. همچنین MRI می‌تواند جهت تشخیص التهاب و افتراق تغییرات حاد (آدم) از تغییرات مزمن (آتروفی) مفید باشد (۷). علاوه بر تظاهرات عضلانی، بیماری IIM می‌تواند تظاهرات غیر عضلانی مانند درگیری دستگاه گوارش و ریه را هم نشان دهد (۸، ۹). دیسفاژی (Dysphagia) می‌تواند در همه فرم‌های IIM دیده شود (۱۰). مطالعات نشان داده شده که میوزیت می‌تواند با سرطان هم همراه باشد که شایع‌ترین سرطان‌های مرتبط با میوزیت، شامل تخمدان، ریه، دستگاه گوارش (پانکراس و کلورکتال) و لنفوما غیرهوچکینی می‌باشد (۱۱، ۱۲). علاوه بر این، بیماری IIM می‌تواند با بیماری‌های خود ایمنی دیگر مثل لوپوس، سندروم شوگرن و اسکروزسیستمیک همراه باشد (۶). درمان IIM با استفاده از کورتیکو استروئیدها انجام می‌شود. داروی پردنیزولون، آزاتیوپرین، متوترکسات، مایکوفنلات مفیتیل و هیدروکسی کروکین به طور مکرر استفاده می‌شود (۱۳). در بیماران مقاوم به درمان Rituximab و ایمونوگلوبولین داخل وریدی نیز استفاده می‌شود. IBM از مقاوم‌ترین زیرگروه IIM می‌باشد (۶، ۱۴). در این مقاله ما به طور مفصل به علایم بالینی، تشخیص بیماری بر اساس جدیدترین معیارهای طبقه بندی شده توسط انجمن روماتولوژی آمریکا با جزییات بیشتر، ارتباط آنتی بادی‌ها با علائم بالینی بیماری میوزیت صحبت خواهیم کرد.

### □ علائم بالینی بیماری میوزیت

علائم بالینی DM، PM، و IMNM به صورت ضعف قرینه عضلات پروکسیمال شروع می‌شود و شدت علایم در طول هفته‌ها تا ماه‌ها به صورت تدریجی می‌باشد. بیماران علایم

- 5- Finger flexor
- 6- Knee extensor
- 7- Symmetrical proximal muscle weakness
- 8- Regeneration of muscle fibers
- 9- Cytotoxic inflammatory cells invading muscle fibers





### تشخیص بیماری میوزیت

در ۴۰ سال گذشته، محققان معیارهایی را جهت تشخیص بیماری IIM پیشنهاد دادند که مشهورترین معیار جهت تشخیص بیماری میوزیت توسط دو دانشمند Bohan و Peter ارائه شد (جدول یک) (۶، ۱۸). این دانشمندان جهت تشخیص بیماری، مجموعه‌ای از علائم بالینی، آزمایشگاهی و پاتولوژی را در نظر گرفتند و این معیارها به عنوان استاندارد طلایی جهت تشخیص بیماری در نظر گرفته می‌شد. با این وجود، این معیارها اختصاصیت پایینی در افتراق PM از دیگر دیستروفی‌های عضلانی داشت. علاوه بر این، با معیارهای Bohan و Peter، IBM، به عنوان شایع‌ترین فرم IIM در پنجاه سال اخیر قابل تشخیص نبوده است (۱۸).

#### جدول ۱. معیارهای تشخیصی بوهان و پیتتر جهت تشخیص IIM (۷)

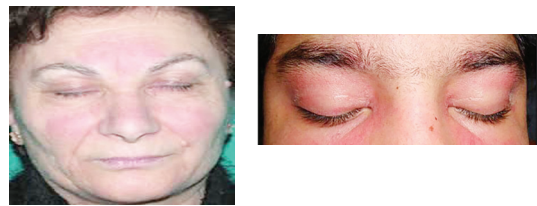معیارهای تشخیصی بوهان و پیتتر (Bohan and Peter) جهت تشخیص IIM
۱- ضعف عضلانی پروکسیمال به صورت قرینه
۲- افزایش آنزیم‌های عضلانی
۳- غیرطبیعی بودن الکترومایوگرافی
۴- غیرطبیعی بودن بیوپسی عضلانی
۵- راش پوستی تیپیک در DM

در سال ۲۰۰۴، معیارهای جامع‌تری جهت تشخیص بیماری التهابی میوزیت (IIM) مورد توجه قرار گرفت (جدول ۲)، که این معیارها جهت تشخیص فرم‌های نادر بیماری میوزیت اتوایمیون (IMNM) و DM نیز می‌باشد.

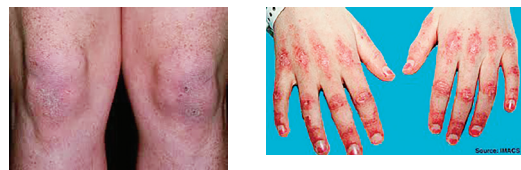خود را به صورت ضعف در بلند شدن از روی صندلی یا رختخواب و همچنین شانه کردن موهایشان نشان می‌دهند (۱۲).

راش (Rash) اولین علامت قابل ملاحظه در بیماران DM می‌باشد، که بعد از چند ماه علائم ضعف عضلانی نیز شروع می‌شود و بعضی از بیماران DM ممکن است که تنها راش بدون ضعف عضلانی داشته باشند<sup>۱</sup>. این بیماران در معرض درگیری ریوی قرار دارند (۱۵). از راش‌های شایع در DM، Heliotrope rash و Gottron papules می‌باشد. راش Heliotrope یک راش قرمز-ارغوانی رنگ در پلک بالایی می‌باشد، که با تورم پلک در بیماران DM دیده می‌شود (شکل یک).

پاپول گاترون‌ها، راش سفت و برآمده بر روی مفاصل metacarpophalangeal MCP (انگشتان دست) و مفاصل metatarsophalangeal (MTP) آرنج و زانو می‌باشد (۱۷) (شکل دو).



شکل ۱. هلیوتروپ راش در بیماری درماتومیوزیت



شکل ۲. گاترون پاپول روی مفاصل انگشتان دست و مفاصل زانو

## 10-Amyopathic DM



## تشخیص definite polymyositis

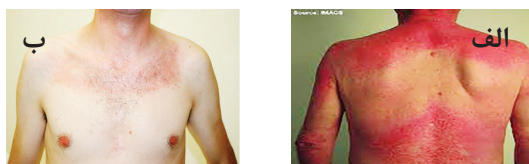### طبق معیارهای ENMC

شروع تحت حاد، سن بیشتر از ۱۸ سال، ضعف عضلانی پروکسیمال قرینه، افزایش کراتین کیناز، حضور سلول‌های التهابی اطراف فیبرهای عضلانی غیرنکروز دهنده، عدم حضور آتروفی پری فاسیکولار، عدم حضور کمپلکس MAC، عدم حضور Rimmed vacuoles، عدم حضور راش (۶).

## تشخیص Definite dermatomyositis

### طبق معیارهای ENMC (۱۷)

شروع تحت حاد، سن بیشتر از ۱۸ سال، ضعف عضلانی پروکسیمال قرینه، حضور rash (هیلوتروب، پائول گاترون، نشانه V، نشانه shawl (شکل سه). فقدان علائم IBM که در جدول ۳ آمده است، حضور آتروفی پری فاسیکولار



شکل ۳. نشانه shawl و V

الف) نشانه شال: راش قرمز رنگ با سطح صاف و پراکنده بر روی شانه‌ها و بالای گردن که به بالای بازوها کشیده می‌شود. الگوی این راش شبیه پوشیدن شال است. ب) نشانه V: راش قرمز رنگ با سطح صاف و پراکنده بر روی قسمت سینه به سمت گردن که پوشیده نیست. الگوی این راش شبیه پیراهن یقه هفتی یا V-neck shirt است.

## تشخیص IMNM طبق معیارهای ENMC

شروع تحت حاد، سن بیشتر از ۱۸ سال، ضعف قرینه عضلانی پروکسیمال، عدم حضور راش، حضور تعداد فراوانی فیبرهای عضلانی نکروتیک و حضور نادر سلول‌های التهابی (۶). جهت تشخیص IBM، یک سری معیارهایی به طور جداگانه در نظر گرفته شده است؛ که در سال ۲۰۱۱ توسط دانشمندان پیشنهاد شد. به این معیارها در جدول سه اشاره شده است.

## جدول ۲. معیارهای مرکز نوروماسکولار (ENMC)

### اروپایی جهت تشخیص بیماری IIM (۷،۱۷)

#### معیارهای مرکز نوروماسکولار (ENMC) اروپایی

#### جهت تشخیص بیماری IIM

۱- معیارهای کلینیکی

a - شروع تحت حاد

b - سن بالاتر از ۱۸ سال

c - ضعف عضلانی پروکسیمال به صورت قرینه

d - راش تیپیکال DM (هلیوتروب، پاپول گاترون، نشانه

V و نشانه shawl)

e - عدم حضور علائم پیشنهادی IBM و مایوپاتی

اندوکراین، مایوپاتی سمی آمیلوئیدوز، تاریخچه فامیلی

دیستروفی عضلانی SMA (Spinal muscular atrophy)

۲- افزایش کراتین کیناز

۳- معیارهای آزمایشگاهی دیگر

a - الکترومیوگرافی غیرطبیعی

b - MRI

c - آنتی بادی‌های اختصاصی میوزیت

۴- بیوپسی عضلانی غیرطبیعی

a - ارتشاح سلول‌های التهابی اطراف فیبرهای عضلانی

غیرنکروز دهنده

b - حضور سلول‌های CD8+T و بیان MHC I<sup>۲</sup>

c - آتروفی پری فاسیکولار

d - تجمع کمپلکس حمله به غشاء (MAC) بر روی

عروق خونی کوچک یا کاهش مقاومت مویرگ‌ها

e - ارتشاح سلول‌های التهابی اطراف عروق و عضلات

f - حضور فیبرهای عضلانی نکروتیک و حضور خیلی

ناچیز سلول‌های التهابی

G - حضور واکنش‌های rimmed و فیبرهای سیتوکروم

اکسیداز منفی که نمایانگر IBM است.

جهت تشخیص زیر گروه‌های IIM از جدول ۲ استفاده

می‌شود (۶، ۱۶).

11- European neuromuscular center

12- Major histocompatibility complex



با توجه به تاریخچه معیارهایی که جهت تشخیص بیماری میوزیت به آن اشاره شد انجمن روماتولوژی آمریکایی - اروپایی (EULAR/ACR) در سال ۲۰۱۷ معیارهایی جهت تشخیص میوپاتی التهابی ایدیوپاتیک در نظر گرفته است که به همه آن معیارها امتیاز داده است (جدول چهار) و با توجه به مجموع امتیاز به دست آمده فرد به عنوان بیمار میوپاتی التهابی ایدیوپاتیک در نظر گرفته می‌شود و بعد از این غربالگری، بر اساس درخت طبقه بندی شده که توسط انجمن روماتولوژی آمریکایی اروپایی (EULAR/ACR) پیشنهاد و طراحی شده است به زیر گروه‌های مختلف تقسیم بندی خواهند شد (۱۹).

### جدول ۳. معیارهای ENMC جهت تشخیص IBM در سال ۲۰۱۱ (۷)

علائم کلینیکی و آزمایشگاهی:

a - طول مدت بیماری بیش از ۱۲ ماه  
b - شروع بیماری در سن بیشتر از ۴۵ سال  
c - میزان آنزیم کراتین کیناز بالاتر از ۱۵ برابر سقف نرمال نباشد.  
d1 - ضعف اکستنشن (باز کردن) زانو بیشتر از ضعف فلکشن (خم کردن) لگن<sup>۱۳</sup> باشد.  
d2 - ضعف فلکشن انگشت بیشتر از ضعف دور کردن شانه‌ها<sup>۱۴</sup> باشد.

علائم پاتولوژی:

۱- ارتشاح سلول‌های التهابی در عضلات  
۲- واکنش های rimmed  
۳- تجمع پروتئین‌ها  
۴- افزایش بیان MHCI

### جدول ۴. معیارهای انجمن روماتولوژی آمریکایی - اروپایی (EULAR/ACR) در سال ۲۰۱۷ جهت تشخیص بیماری IIM (۲۰)

درجه بندی		معیارها
بیوپسی	بدون بیوپسی	
۱/۵ ۲/۲	۱/۳ ۲/۱	سن شروع علائم: ۱۸-۴۰ بیشتر از ۴۰ سال
۰/۷ ۰/۵ ۱/۶ ۱/۲	۰/۷ ۰/۸ ۱/۹ ۰/۹	ضعف عضلانی: ضعف قرینه و پیش رونده اندام‌های فوقانی پروکسیمال ضعف قرینه و پیش رونده اندام‌های تحتانی پروکسیمال جمع شدن گردن ضعیف‌تر از باز شدن گردن در پاها عضلات فوقانی ضعیف‌تر از عضلات تحتانی است
۳/۲ ۲/۱ ۳/۳	۳/۱ ۲/۷ ۳/۷	علائم پوستی: راش هلیوتروپ پاپول گاترون نشانه گاترون
۰/۷	۰/۶	علائم کلینیکی: دیسفازی یا عدم تحرک مری
۳/۸	۳/۹	علائم آزمایشگاهی: Anti- Jo-1 افزایش CK یا LDH یا AST یا ALT
۱/۷ ۱/۲ ۱/۹ ۳/۱		بیوپسی عضلانی ارتشاح سلول‌های تک هسته‌ای در سلول‌های عضلانی در اطراف میوفیبرها ارتشاح سلول‌های تک هسته‌ای در اطراف عروق و عضلات آتروفی اطراف فاسیکولار واکنش های rimmed

13- Knee extension weakness > hip extension weakness

14- Finger flexion weakness > shoulder abduction weakness



دیگری مثل آلازیمر و پارکینسون نیز دیده می‌شود، که نمایانگر یک پروسه دژنراسیون در IBM می‌باشد (۶). اخیراً یک اتو آنتی بادی بر علیه Cytosolic 5'-nucleotidase 1A (C5N1A) کشف شده است که اگر چه برای تشخیص IBM اختصاصیت خوبی دارد، ولی فقط در ۶۰٪ از بیماران IBM دیده می‌شود. علاوه بر این، Anti-C5N1A در دیگر بیماری‌ها مانند لوپوس، DM و سندروم شوگرن و حتی افراد سالم هم دیده می‌شود (۲۰).

### □ ارتباط اتو آنتی بادی‌های اختصاصی میوزیت و علائم بالینی بیماری میوزیت

همانطور که قبلاً هم اشاره شد بیماری IIM یا میوزیت شامل یک گروه از بیماری‌های خود ایمنی هتروژن است که با التهاب مزمن عضلات، ضعف و درد عضلانی مشخص می‌شود. علائم غیر عضلانی با راش پوستی، آرتریت، بیماری ریوی بینابینی (interstitial lung disease) و درگیری قلب مشخص می‌شود و این نمایانگر التهاب و درگیری سیستمیک در این بیماری می‌باشد (شکل ۵).

در بعضی بیماران علائم غیر عضلانی غالب است و ضعف عضلانی وجود ندارد. در این موارد تشخیص بیماری چالش برانگیز می‌باشد. کشف اتو آنتی بادی‌های اختصاصی میوزیت که در ۶۰٪ بیماران IIM وجود دارد در تشخیص IIM مفید است (۲۱). این اتو آنتی بادی‌های اختصاصی میوزیت به طور قوی با فنوتیپ‌های کلینیکی در بیماران مبتلا در ارتباط هستند و علاوه بر این با استفاده از اتو آنتی بادی‌ها می‌توان تظاهرات ارگان‌ها و پیش آگهی بیماران را پیش بینی کرد (شکل ۶ و ۷).

لازم به ذکر است که برخی آنتی بادی‌هایی که در بیماری میوزیت دیده می‌شود در دیگر بیماری‌های خود ایمن مانند SLE اسکروز سیستمیک و همچنین سندرم شوگرن هم دیده می‌شود که به این دسته از اتو آنتی بادی‌ها آنتی بادی‌های مرتبط با میوزیت اطلاق می‌شود. (MAAs<sup>۱۰</sup>)

طبق بعضی مطالعات، افراد IMNM آنتی بادی بر علیه Signal Recognition Particle (SRP) دارند، که علائم بیماری به صورت ناگهانی و شدید اغلب در فصل پاییز شروع می‌شود. در این افراد، درگیری قلبی کمتر شایع است و بقا افرادی که anti-SRP مثبت هستند، بیشتر است (۶، ۲۰). در افرادی که بر علیه آنتی ژن هسته‌ای Mi-2 آنتی بادی تولید می‌شود، راش‌های V و Shawl فرم و همچنین رشد بیش از حد لایه خارجی پوست، علاوه بر میوزیت دارند (۲۰).

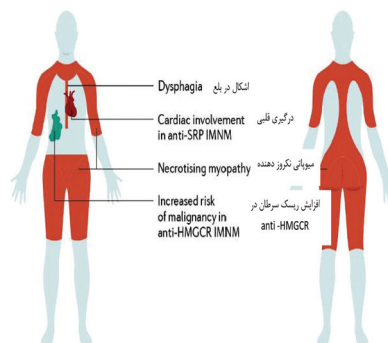
آنتی بادی بر علیه ۳- هیدروکسی، ۳- متیل گلووتاریل کوآنزیم A رودکتاز (HMGCR) به طور چشمگیری با بیماری IMNM در ارتباط است. جالب است که HMGCR به عنوان هدف داروهای استاتینی مثل آتورواستاتین می‌باشد و اکثر افرادی که سابقه مصرف آتورواستاتین را دارند، این اتو آنتی بادی دیده می‌شود. افرادی که anti-HMGCR مثبت هستند، ضعف شدید عضلانی پروکسیمال همراه با افزایش کراتینین کیناز (CK) را دارند (۲۰).

علاوه بر این، افرادی که استاتین‌ها را مصرف نمی‌کنند نیز این anti-HMGCR دیده می‌شود. این افراد جوان‌تر هستند و CK بالاتری نسبت به افرادی که استاتین مصرف می‌کنند، دارند و پاسخ خوبی به داروهای سرکوبگر سیستم ایمنی نشان نمی‌دهند. IBM یک فرم متفاوت از میوپاتی می‌باشد، که بیشتر در مردان پیر دیده می‌شوند؛ در حالی که PM و DM اغلب در خانم‌ها دیده می‌شود (۶، ۱۶). افراد IBM ضعف عضلانی پیشرونده غیرقرینه دارند، که بعد از دو دهه از شروع علائم، نیاز به ویلچر دارند. CK و آتریم‌های عضلانی در ۱/۳ این بیماران نرمال است و در بقیه، به طور متوسط افزایش یافته است. تشخیص IBM بر اساس علائم پاتولوژی و کلینیکی استوار است. در بیماران IBM، تعداد قابل توجهی آنکلیوزن یا rimmed vacuoles در میوفیبرها دیده می‌شود. علاوه بر این، تعداد متنوع از پروتئین‌ها مانند یوبیکوتین،  $\beta$  آمیلوئید و (NF)-KB، در ایمونوهیستوشیمی این بیماران دیده می‌شود که این پروتئین‌ها علاوه بر IBM، در بیماران

## 15- Myositis-Associated Autoantibodies



در اکثر بیماران IMNM اتو آنتی بادی بر علیه HMGCR و SRP دارند در بیماران IMNM علائم عضلانی شدید جزو علائم غالب می باشد. بیماران anti-SPR مثبت علائم شدیدتری که اغلب بادیسفاژی و گاهی درگیری قلبی عروقی همراه است را نشان می دهند. در بیماران anti-HMGCR مثبت، مایوپاتی نکروز دهنده غالب می باشد.



شکل ۷. علائم بالینی در IMNM (۲۱)

## References:

- 1- Dalakas MC. Inflammatory muscle diseases. *New England Journal of Medicine*. 2015;372(18):1734-47.
- 2- Betteridge Z, McHugh N. Myositis-specific autoantibodies: an important tool to support diagnosis of myositis. *Journal of internal medicine*. 2016;280(1):23-8.
- 3- Chinoy H, Lilleker JB. Pitfalls in the diagnosis of myositis. *Best Practice & Research Clinical Rheumatology*. 2020;34(1):101486.
- 4- Dunga SK, Sundaram T, Kavachanda CG. Pathogenesis of muscle weakness in inflammatory myositis. *Indian Journal of Rheumatology*. 2020;15(Suppl 2):S99-S111.
- 5- Engel WK, Askanas V. Inclusion-body myositis: clinical, diagnostic, and pathologic aspects. *Neurology*. 2006;66(1\_suppl\_1):S20-S9.
- 6- Rich RR, Fleisher TA, Schroeder Jr HW, Weyand CM, Corry DB, Puck JM. *Clinical Immunology E-Book: Principles and Practice: Elsevier Health Sciences*; 2022.
- 7- Meyer HJ, Schneider I, Emmer A, Kornhuber M, Surov A. Associations between magnetic resonance imaging and EMG findings in myopathies. *Acta Neurologica Scandinavica*. 2020;142(5):33-428.
- 8- Ebert E. The gastrointestinal complications of myositis. *Alimentary pharmacology & therapeutics*. 2010;31(3):359-65.
- 9- Shappley CL, Paik JJ, Saketkoo LA. Myositis-related interstitial lung diseases: diagnostic features, treatment, and complications. *Current treatment options in rheumatology*. 2019;5:56-83.
- 10- Azola A, Mulheren R, McKeon G, Lloyd T, Christopher-Stine L, Palmer J, et al. Dysphagia in myositis: a study of the structural and physiologic changes resulting in disordered swallowing. *American Journal of Physical Medicine & Rehabilitation*. 2020;99(5):404-8.
- 11- Kardes S, Gupta L, Aggarwal R. Cancer and myositis: who, when, and how to screen. *Best Practice & Research Clinical Rheumatology*. 2022;36(2):101771.
- 12- Zahr ZA, Baer AN. Malignancy in myositis. *Current rheumatology reports*. 2011;13:208-15.
- 13- Oddis CV, Aggarwal R. Treatment in myositis. *Nature Reviews Rheumatology*. 2018;14(5):279-89.
- 14- Lundberg IE. Expert perspective: management of refractory inflammatory myopathy. *Arthritis & Rheumatology*. 2021;73(8):1394-407.
- 15- Monseau G, Landon-Cardinal O, Stenzel W, Schoindre Y, Mariampillai K, Barete S, et al. Systematic retrospective study of 64 patients with anti-Mi2 dermatomyositis: a classic skin rash with a necrotizing myositis and high risk of malignancy. *Journal of the American Academy of Dermatology*. 2020;83(6):1759-63.
- 16- Bhandari A, Razmi TM, Handa S, Saikia UN, Mahajan R. Unilateral heliotrope rash, inverse Gottron's papules and anti-MDA5 antibody positivity: a triad suggesting lung involvement. *Indian Journal of Dermatology*. 2022;67(6):777-9.
- 17- Goodall J, Usatine RP. Skin rash and muscle weakness. *Journal of family practice*. 2005;54(10).
- 18- Leclair V, Lundberg IE. New myositis classification criteria—what we have learned since Bohan and Peter. *Current rheumatology reports*. 2018;20:1-8.
- 19- Valenzuela A, Torres M, Devés JD. Performance of the 2017 EULAR/ACR criteria for idiopathic inflammatory myopathies in a cohort of patients from Latin America. *Medicine*. 2022;101(43):e31015.
- 20- McHugh NJ, Tansley SL. Autoantibodies in myositis. *Nature Reviews Rheumatology*. 2018;14(5):290-302.
- 21- Lundberg IE, Fujimoto M, Vencovsky J, Aggarwal R, Holmqvist M, Christopher-Stine L, et al. Idiopathic inflammatory myopathies. *Nature Reviews Disease Primers*. 2021;7(1):86.
- 22- Decker P, Moulinet T, Pontille F, Cravat M, Bittencourt MDC, Jaussaud R. An updated review of anti-Ro52 (TRIM21) antibodies impact in connective tissue diseases clinical management. *Autoimmunity reviews*. 2022;21(3):103013.
- 23- Li D, Tansley SL. Juvenile dermatomyositis—clinical phenotypes. *Current rheumatology reports*. 2019;21:1-7.

