مروری بر آخرین معیارهای کلینیکی و آزمایشگاهی در تشخیص بیماری‌های ایمونولوژیک مولتیپل اسکلروز و نورومیلیت اپتیکا در سیستم اعصاب مرکزی

● دکتر صدیقه شریف زاده

دکترای علوم آزمایشگاهی، دکترای تخصصی ایمونولوژی، استاد دانشکده پیراپزشکی شیراز، مرکز تحقیقات علوم و فناوری تشخیص آزمایشگاه

sharifsd@sums.ac.ir

● دکتر فاطمه نصری

دکترای تخصصی ایمونولوژی، استادیار دانشکده پیراپزشکی شیراز

❑ چکیده

بیماری مولتیپل اسکلروز (MS) و اختلالات طیف نورومیلیت اپتیکا (NMOSD) هر دو جزء بیماری‌های از بین برنده میلین سیستم عصبی مرکزی هستند و علائم مشابهی مانند تورم عصب بینایی (Optic Neuritis) و تورم میلین دارند. در بیماری مولتیپل اسکلروز ضایعات سیستم عصبی مرکزی بیشتر درستون پشتی و جانبی طناب نخاعی[1] ونیز در مغز (انگشتان داوسون[2]) دیده می‌شوند. در NMOSD ضایعات بیشتر در طناب نخاعی و عصب بینایی محدود می‌شوند. در میلیت حاد، ضایعات میلیت عرضی با گستره طولی[3] (LETM) به معنای درگیری بیشتر از سه مهره با تمایل به سمت ماده خاکستری ، یکی از مشخصات NMOSD می‌باشد. در صورتی که در میلیت مولتیپل اسکلروز درگیری از نظر طولی کوتاه‌تر است. یکی از یافته‌های مهم در بیماری NMOSD وجود آنتی بادی بر علیه Aquaporin-4 است که این اتو آنتی بادی با مکانیسم‌های متعدد می‌تواند آستروسیت ها را تخریب کند. علاوه بر این تفاوت‌ها وجود باند الیگوکلونال[4] (OCB) در مایع مغزی نخاعی این دو بیماری می‌باشد به طوری که در مولتیپل اسکلروزیس، این باند در ۸۵ ٪ بیماران دیده می‌شود ولی در بیماران NMOSD این باند همراه با پلیوسیتوز و حضور نوتروفیل و ائوزینوفیل تنها در ۱۵ تا ۳۰٪ مایع مغزی نخاعی این بیماران قابل مشاهده است. معیارهای ۲۰۱۷ که توسط McDonald طبقه بندی شده است به تشخیص دقیق‌تر بیماری مولتیپل اسکلروز کمک می‌کند و جهت تشخیص بیماری NMOSD پنل بین المللی تشخیص بیماری NMO در سال ۲۰۱۵ با به کار گرفتن اطلاعات مربوط به مطالعات سیستماتیک معیارهایی را تدوین کرده است که در این مقاله به آن پرداخته شده است.

کلمات کلیدی: مولتیپل اسکلروز، معیارهای مک دونالد، انگشتان داوسون، نورومیلیت اپتیکا، آکواپورین۴، باند الیگوکلونال

مولتیپل اسکلروز (MS) یک اختلال دمیلینه التهابی مزمن سیستم عصبی مرکزی (CNS) است که شایع‌ترین علت ناتوانی عصبی غیر ترومایی در بین افراد جوان در نیم

1- Dorsal and lateral column of spinal cord
2- Dawson fingers
3- longitudinally extensive transvers myelitis
4- oligo clonal band

[Downloaded from labdiagnosis.ir on 2026-02-01]

کره غربی اســـت. اگرچه مولتیپل اسکلروز در شمال آمریکا و اروپا به طور وســـیعی گزارش شده اســـت اما در مناطقی مانند آسیا و خاورمیانه شـــایع‌تر می‌باشد متوسط سن بروز علائم ۲ تا ۲۸ سال است. شیوع مولتیپل اسکلروز به دلایل ناشـــناخته‌ای در حال افزایش اســـت. خوشبختانه پیشرفت زیادی جهت درمان فرم عود کننده بیماری مولتیپل اسکلروز در طول ۲۰ سال گذشته انجام شده است.

عوامل اصلاح کننده مولتیپل اسکلروز[5] به طور چشم‌گیری ریسک عود[6] بیماری و تشکیل ضایعات را کاهش می‌دهد.

علیرغـــم همه ایـــن موفقیت‌ها هنـــوز چالش‌های زیادی در جهت درمان بیماران مولتیپل اســـکلروز فرم پیشـــرونده وجـــود دارد (۱). ایـــن مقالـــه مروری به فرم‌هـــای مختلف بیماری مولتیپل اســـکلروز و بیمـــاری NMOSD به عنوان بیماری‌های مربوط به سیســـتم عصبی مرکزی و همچنین به موارد تشـــخیص افتراقـــی بیماری مولتیپل اســـکلروز از NMOSD می‌پردازد.

❑ فرم‌های مختلف بیماری MS

۱- بیماری مولتیپل اســـکلروز فـــرم عود کننده و خاموش شونده[7] RRMS

اکثریـــت بیمـــاران (۹۰-۸۵٪) فـــرم عـــود کننـــده - خاموش شـــونده را نشـــان می‌دهنـــد که بـــا دوره‌هایی از عـــدم عملکـــرد نورولوژیکـــی (relapse) و یـــا دوره‌هـــای بدون علایـــم بیماری (remission) مشـــخص می‌شـــود. فراوانـــی عود MS بین بیماران در طـــول دوره‌های مختلف بیماری متفاوت است.

تا کنـــون هیچ ویژگی کلینیکی یا بیومارکری که نشـــان دهنده عود باشد شناسایی نشـــده است. علائم و نشانه‌های عود بیماری متفاوت و غیرقابل پیش بینی اســـت به طوری که ضایعات در هر جایی از سیستم عصبی مرکزی شامل مخ، ساقه مغز، مخچه، اعصاب بینایی و طناب نخاعی ممکن است تشکیل شود اما درگیری اعصاب محیطی نادراست. ضایعات در ماده ســـفید اعصاب مرکزی از طریق MRI قابل مشاهده است. ضایعات علامت دار در مکان‌هایی تشکیل می‌شوند که رشـــته‌های عصبی برای انجام یک عملکرد مشترک همگرا می‌شوند.

علائم تیپیـــکال بیماری RRMS شـــامل التهاب اعصاب بینایی با کاهش دید در یک چشم[8] و میلیت همراه با ضعف و بی حســـی در اندام‌های انتهایی و سندرم ساقه مغزی[9] که به صورت گفتار نامفهوم، اشـــکال در بلع، عدم تعادل، لرزش و دوبینی همراه است.

در اغلب موارد بیماران MS با دوره کلینیکی اولیه (ابتدای بیمـــاری) بعد از اولین عود عملکرد آن‌ها به طور نســـبی یا کامل بهبود می‌یابند. در ادامـــه بیماری افزایش دمای بدن در نتیجـــه ورزش و یا دوش گـــرم موجب بروز مجدد علائم می‌شود به این پدیده Uhthoff گفته می‌شود (۲،۳).

۲- بیماری مولتیپل اسکلروز پیشرونده ثانویه[10] (SPMS)

در طـــول دوره RRMS تعداد مـــوارد عود در طول زمان کاهش می‌یابد و گاهی به طور کامل ناپدید می‌شـــود با این وجود در اکثر موارد این بیماران وارد مرحله پیشرونده ثانویه می‌شـــوند که در این مرحله مجموعـــه‌ای از عدم توانایی‌ها ماننـــد اختلالات عصبی، فلج یـــک طرفه، عدم تعادل در راه رفتن شایع می‌باشد.

در ایـــن مرحلـــه زوال عقل زیر قشـــری[11] بیشـــتر قابل تشخیص است.

اکثر بیماران RRMS بعد از ۱۰ تا ۲۰ ســـال وارد مرحله SPMS می‌شـــوند مطالعات نشـــان داده که اگـــر بیماران RRMS زودتر تشـــخیص داده و درمان شوند احتمال بدتر شـــدن بیمـــاری و ورود به مرحلـــه SPMS کاهش می‌یابد (۲،۳).

5- DMAs: disease -modifying agents
6- relapse
7- relapsing remitting MS (RRMS)
8- optic neuritis with monocular visual deficits
9- Brainstem syndrome
10- secondary progressive Multiple Sclerosis
11- subcortical dementia

[Downloaded from labdiagnosis.ir on 2026-02-01]

۳- بیماری مولتیپل اسکلروز اولیه پیشرونده[12] (PPMS)

PPMS در دهه پنجم و ششم زندگی بروز پیدا می‌کند و میزان شیوع آن در بین مردان و زنان برابر است ولی RRMS در دهه‌های پایین‌تر زندگی و در زنان ۲ تا ۳ برابر بیشتر است.

مشخصات نوروپاتولوژیکال و رادیولوژیکال PPMS و SPMS مشابهت زیادی دارند به همین دلیل این دو مرحله از بیماری را (SPMS , PPMS) در یک طیف از بیماری[13] قرار می‌دهند (۲،۳).

❑ تشخیص بیماری مولتیپل اسکلروز

پر استفاده ترین دستورالعملی که برای تشخیص بیماری مولتیپل اسکلروز استفاده می‌شود معیارهای McDonald است که اولین بار در سال ۲۰۰۱ و بعد از آن در سال ۲۰۰۵ و ۲۰۱۰ مرور و به روز رسانی شد و در حال حاضر آخرین به روز رسانی معیارهای مک دونالد مربوط به سال ۲۰۱۷ می‌باشد معیارهای مک دونالد جهت تشخیص بیماری مولتیپل اسکلروز مربوط به، به روز رسانی ۲۰۱۰ و ۲۰۱۷ در جدول یک و دو به آن اشاره شده است (۳،۴).

جدول ۱ – معیارهای ۲۰۱۰ مک دونالد برای تشخیص مولتیپل اسکلروز (۳)

علائم بالینی	اطلاعات اضافی که برای تشخیص بیماری مولتیپل اسکلروز لازم است
بیشتر از ۲ حمله با شواهد بالینی قابل مشاهده از وجود بیشتر از دو ضایعه یا شواهد بالینی قابل مشاهده از وجود یک ضایعه همراه با تاریخچه حمله قبلی	لازم نیست
بیشتر از دو حمله، شواهد بالینی قابل مشاهده وجود یک ضایعه	انتشار در محل :[14] وجود ضایعات را در نقاط مختلف سیستم اعصاب مرکزی نشان می‌دهد (دور بطنی[15]، کنار قشری[16]، زیر ساختی[17] یا طناب نخاعی[18])
یک حمله، شواهد بالینی قابل مشاهده وجود بیشتر از دو ضایعه	وجود ضایعات بدون علامت ، در بررسی‌های نتایج MRI بیمار و یا منتظر حمله بعدی باشید.
یک حمله همراه با شواهد بالینی قابل مشاهده وجود یک ضایعه	بررسی ضایعات در نقاط مختلف سیستم اعصاب مرکزی در زمان های متفاوت و یا منتظر حمله بعدی باشید.
پیشرفت عصبی نشان دهنده وجود PPMS است	یک سال از بیماری گذشته باشد همراه با ۲ یا ۳ تا از معیارهای زیر: ۱- وجود شواهدی از انتشار بیماری در مغز ۲- وجود شواهدی از انتشار بیماری در طناب مغزی ۳- مشاهده باند الیگوکلونال و یا افزایش IgG در مایع نخاع

12- Primary progressive MS
13- Disease spectrum
14- DIS: dissemination in space
15- Periventricular
16- Jaxtacortical
17- infratentorial
18- Spinal cord

[Downloaded from labdiagnosis.ir on 2026-02-01]

جدول ۲- معیارهای ۲۰۱۷ مک دونالد جهت تشخیص بیماری مولتیپل اسکلروز در بیماران با شروع حمله (۴،۵)

تعداد ضایعه با شواهد کلینیکی عینی	اطلاعات اضافی که برای تشخیص بیماری مولتیپل اسکلروز لازم است
بیشتر و مساوی ۲ حمله بالینی و بیشتر از دو ضایعه	لازم نیست
بیشتر و مساوی ۲ حمله بالینی و وجود یک ضایعه همراه با تاریخچه واضح از حمله قبلی	لازم نیست
بیشتر و مساوی ۲ حمله بالینی و یک ضایعه	انتشار در محل[۱۹]: وجودضایعات را در نقاط مختلف سیستم اعصاب مرکزی نشان می‌دهد (شکل یک).
یک حمله بالینی و بیشتر از دو ضایعه	MRI انتشار در زمان[۲۰](DIT) حمله بالینی اضافی را نشان می‌دهد و یا باند الیگوکلونال در مایع نخاع مشاهده می‌گردد
یک حمله بالینی و یک ضایعه	محل انتشار DIS: وجودضایعات را در نقاط مختلف سیستم اعصاب مرکزی ویا حضور الیگوکلونال باند در مایع نخاع

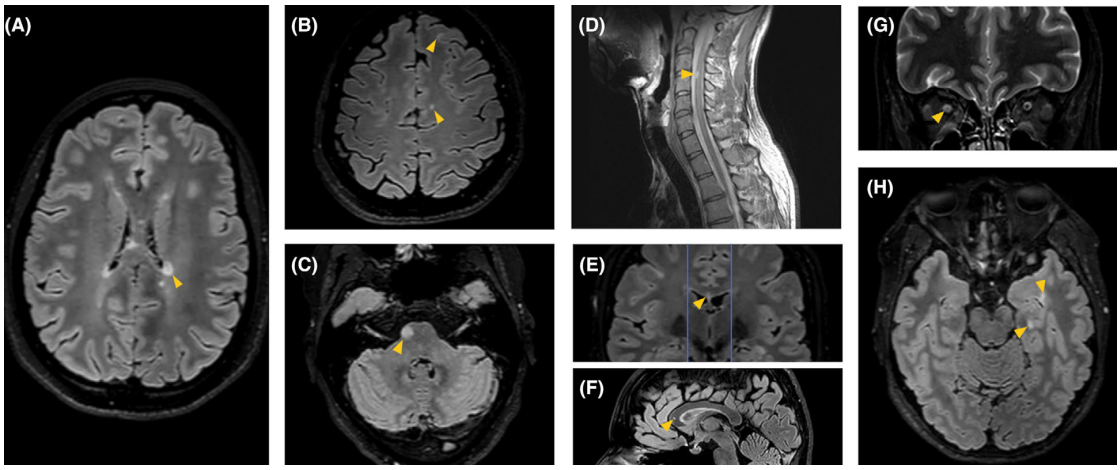

شکل یک-نمونه هایی از ضایعات (سر پیکان) در بخش‌های مختلف: (a) اطراف بطن. (b) کنار قشر (c) ناحیه‌ای در مغز در زیر چادرینه مخچه infratentorial (D) نخاع (E, F) جسم پینه‌ای (G) عصب بینایی (H) لوب تمپورال (۶).

19- DIS: Dissemination in space

20- DIT; Dissemination in time

[Downloaded from labdiagnosis.ir on 2026-02-01]

❑ NMOSD

نورومیلیت اپتیکا (NMO) یک بیماری التهابی سیستم عصبی مرکزی (CNS) است که به اعصاب چشمی و طناب نخاعی محدود می‌شود. نورومیلیت اپتیکا با عود و حمله‌های شدید تورم عصب بینایی (ON[21]) و تورم میلین عرضی (TM[22]) همراه است (۷،۸).

براساس یافته‌های ایمونولوژی و کلینیکی NMO یک بیماری مجزا از مولتیپل اسکلروز در نظر گرفته می‌شود. در سال ۲۰۰۴ یک اتوآنتی آنتی بادی با اختصاصیت بالا، مختص بیماری NMO کشف شد که نورومیلیت اپتیکا ایمونوگلوبین[23](NMO-IgG) نامیده شد (۹).

NMO-IgG یک آنتی بادی بر ضد پروتئینی به نام آکوآپورین ۴ (AQP4) است که یک کانال انتقال آب در سطح سلولی است، این کانال برای تبادل مایعات در سیستم عصبی مرکزی ضروری می‌باشد.

این پروتئین در سطح غشا آستروسیت ها بیان می‌شود و دو ایزوفرم M1 , M23 دارد (۱۰).

ایزوفرم M23 توسط Anti- AQP4 شناسایی می‌شود و این ایزوفرم با ضایعات بیشتر همراه است. بیمار مولتیپل اسکلروز باید از دیگر اختلالات دمیلینه کننده CNS مانند NMOSD افتراق داده شود. یافته‌های کلینیکی و پاراکلینیکی در تشخیص این دو بیماری کمک کننده می‌باشد.

برای تشخیص بیماری NMO ، سه یافته بالینی وجود دارد که عبارتند از:

۱-تورم عصب بینایی (ON)

۲- تورم میلین عرضی (TM)

۳-سندرم ناحیه postrema که با علائمی مانند تهوع غیرقابل درمان، استفراغ و سکسکه (hiccup) مشخص می‌شود (۱۱).

تورم برگشت پذیر عصب بینایی به صورت تدریجی و دو طرفه در مسیر پشتی چشم، -که شامل کیاسمای چشم و پشت کره چشم (Retrobulbar)- ظاهر می‌شود. شروع حالت شدید این بیماری با از دست دادن بینایی و بهبود کند آن همراه است ، با وجود این؛ در بعضی از بیمارانی که طناب نخاعی آن ها درگیر بیماری شده است، تورم عصب بینایی (ON)دیده نمی‌شود. (۷).

التهاب میلین در NMOSD نسبت به بیماری مولتیپل اسکلروز ناتوان کننده تر است در معاینه کلینیکی اغلب به صورت سندرم کامل ستون نخاعی[24] بروز می‌کند.

از علائم بالینی کم‌تر شایع سندرم‌های دیانسفالیک می‌توان به نارکولپسی ، اندوکراینوپاتی ها و علائم مرتبط با درگیری شاخه مغزی اشاره کرد.

سندرم دیانسفالیک یا سندرم راسل نوعی اختلال عصبی نادر است که در شیرخواران و کودکان دیده می‌شود و با وجود دریافت کالری طبیعی، کودک به سوء تغذیه شدید و لاغری مفرط مبتلا می‌گردد.دیانسفالون، بخشی از مغز است که شامل تالاموس، هیپوتالاموس و اپی تالاموس است و در اموری مربوط به کنترل اعمال حیاتی، مانند دمای بدن، ضربان قلب و فشار خون، ساعت درونی بدن، همچنین اشتها برای مصرف غذا، تنظیم هورمون‌ها و کنترل احساسات، رضایت خاطر و آرامش، نقش اساسی دارد.

نارکولپسی یک اختلال مزمن عصبی است که در کنترل خواب بیمارتاثیر می‌گذارد. افراد مبتلا به این بیماری، خواب آلودگی مفرط در طول روز و حملات ناگهانی خواب را تجربه می‌کنند.

علائم غیرمعمول سندرم‌های دیانسفالیک عبارتند از فلج دیافراگم، پرخوابی، اسپاسم تونیک دردناک، سرگیجه و سکته پونتین (انسداد جریان خون قسمتی از ساقه مغزی) می‌باشد (۱۲).

❑ یافته‌های پاراکلینیکی جهت تشخیص بیماری NMOSD

۱- MRI:

در فاز حاد میلیت، وجود LETM (گسترش طولی

21- Optic Neuritis
22- Transverse Myelitis
23- Neuromyelitis Optica immunoglobulin G
24- complete spinal cord syndrome

[Downloaded from labdiagnosis.ir on 2026-02-01]

درگیری ۳ سه مهره یا بیشـــتر) در MRI دیده می‌شود و لکه‌های روشن و درخشان[۲۵] در عکس‌های طولی در بیماران AQP4 مثبت دیده می‌شود. وجود ضایعه‌های طناب نخاعی که از مدولا تا بطن چهارم گسترش دارد نیز در NMOSD پدیدار می‌شود (۱۲).

۲- Aquaporin 4 (AQP4)

تشخیص NMOSD با دسترســی به روش‌های تجاری جهت شناسایی AQP4- IgG به طور زیادی تسهیل شده اســت. هر چند که این روش‌ها اختصاصیت و حساســیت بالایی دارند با این وجود ۲۵ ٪ بیماران با NMSOD از نظر AQP4 منفی هستند[۲۶] .

در یک ســوم از بیماران NMO که از نظر AQP4 منفی هستند علائم بالینی همزمان با ON و TM شروع می‌شود و این علائم ، در افراد NMO که AQP4 منفی می‌باشــند، نســبت به افراد AQP4 مثبت، شــدیدتر و سرعت بروز بالاتری دارند. (۱۱،۱۳،۱۴).

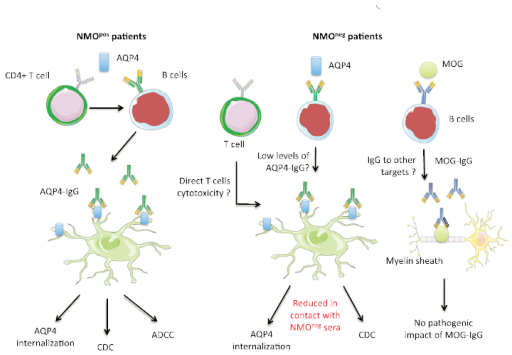

شکل دو -تفاوت پاتو فیزلوژیکال بیماران NMO^{pos} و NMO^{neg}: در بیماران NMO^{pos} سلول‌های B به محض تحریک با سلول‌های T ، آنتی بادی IgG ضد AQP4 تولید می‌کنند که اتصال AQP4- IgG منجر به بوجود آمدن دو مکانیسم داخل سازی AQP4[۲۷]، مرگ سلولی وابسته به کمپلمان[۲۸] و مرگ سلولی وابسته به آنتی بادی[۲۹] می‌شود. در مقایسه پاتوفیزیولوژی بیماران NMO^{neg}به خوبی روشن نیست. سلول‌های T اثرات سیتوتوکسیک خود را به طور مستقیم بر روی آستروسیت ها اعمال می‌کنند. دراین بیماران AQP4 IgG به طور خیلی اندکی قابل شناسایی است آنتی بادی بر علیه میلین الیگودندروسیت شناسایی شده که اثرات پاتوژنیک بر روی الیگودندروسیت‌ها و نورون‌ها نداشته است (۷).

۳- آنتی بادی علیه میلین الیگودندروسیت (MOG)[۳۰]

۱۰ ٪ از بیماران NMOSD دارای اتو آنتی بادی بر علیه MOG هســتند که این آنتی بــادی با ON و TM مرتبط است.

افراد MOG IgG مثبت دارای ریســک بالاتری از ON دو طرفه یا ریســک کمتری از ضایعه‌های طناب نخاعی به ویژه در کمر هســتند که این افراد معمــولاً بهبود بهتری دارند (۱۲).

4 - Cerebrospinal Fluid (CSF)

مطالعــات CSF در بیماران NMOSD درجات متغیری از پلیوسیتوز را نشــان داده است که در مقایسه با مولتیپل اسکلروز چشمگیرتر و قابل توجه تر است.

لنفوســیت‌ها غالب هستند اما نوتروفیل و ائوزینوفیل هم حضور دارند.

باند اختصاصی الیگو کلونال مایع نخاع در ۱۵ تا ۳۰ ٪ از افراد NMOSD دیده می‌شود که در۸۵٪ بیماران مولتیپل اسکلروز یک یافته شایع است.

25- bright spotty lesion
26- AQP4 seronegative patients
27- AQP4 internalization
28- Complement- dependent cell cytotoxicity
29- Antibody- dependent cell cytotoxicity
30- myelin oligodendrocyte glycoprotein

[Downloaded from labdiagnosis.ir on 2026-02-01]

پروتیین اسیدی فیبریلاری گلیال[31] (GFAP) یک مارکر آسیب آستروسیت است که در CSF بیماران NMOSD افزایش می‌یابد(۱۵،۱۶).

۵- اتو آنتی بادی‌های دیگر

NMOSD ممکن است با بیماری‌های خود ایمنی دیگر مانند لوپوس، سندرم شوگرن همراه باشد و Anti-DNA،ANA،Anti-SSA و Anti-SSB در این بیماران وجود داشته باشد، در بعضی از موارد NMOSD می‌تواند شروع کننده علائم اولیه سندرم شوگرن باشد. حضور آنتی بادی‌های ANA در بیماران NMOSD AQP4- Positive ، می‌تواند با پیش آگهی بدی همراه باشد (۱۷). پنل بین المللی تشخیص بیماری NMOSD (IPND: International Panel for NMO Diagnosis) در سال ۲۰۱۵ با استفاده از مطالعات مروری سیستماتیک معیارهایی را جهت تشخیص بیماری NMO طبقه‌بندی کرده است که در جدول ۳ به آن اشاره شده است (۱۳).

معیارهای IPND جهت تشخیص بیماری NMO
معیارهای تشخیص برای NMOSD با AQP4- IgG ۱- داشتن حداقل یک ویژگی بالینی اصلی ۲- مثبت بودن تست AQP4-IgG ۳- رد کردن تشخیص‌های دیگر
معیارهای تشخیص برای NMOSD بدون AQP4- IgG ۱- حداقل دو ویژگی بالینی اصلی و داشتن تمام مشخصات زیر از a تا c الزامی است. a – داشتن یک علامت بالینی اصلی مانند ON، میلیت حاد همراه با LETM و یا APS b – انتشار در مکان c – تکمیل اطلاعات MRI ۲- منفی بودن تست AQP4- IgG ۳- رد کردن تشخیص‌های دیگر
ویژگی‌های بالینی اصلی: ۱- نوریت بینایی (ON) ۲- میلیت حاد ۳- APS: دوره‌های غیرقابل توضیحی از سکسکه با تهوع و استفراغ ۴- سندرم حاد ساقه مغز ۵- نارکولوپسی علامت دار ۶- سندرم مغزی علامت دار[32] همراه با با ضایعه‌های تیپیکال بیماری NMOSD
اطلاعات تکمیلی MRI جهت تشخیص بیماران بدون AQP4- IgG ۱- نوریت بینایی حاد: به وسیله MRI مغزی، ضایعه در نصف طول عصب بینایی و کیا سم بینایی دیده می‌شود. ۲- میلیت حاد: ضایعه‌ها در بیشتر از ۳ مهره و آتروفی طناب نخاعی دیده می‌شود. ۳-Area postrema syndrome: وجود ضایعه در مناطق postrema، پشتی و مدولا ۴- سندرم حاد ساقه مغزی: وجود ضایعه در پری اپندیمال[33]

31- Glial Fibrillary acidic protein
32- symptomatic cerebral syndrome
33- periependymal

[Downloaded from labdiagnosis.ir on 2026-02-01]

❑ تشخیص افتراقی بیماری مولتیپل اسکلروز از بیماری NMOSD

علائم بالینی:

دو بیماری NMOSD و مولتیپل اسکلروز علائم ON و TM را دارند. در بیماران مولتیپل اسکلروز پراکندگی ضایعه‌ها وسیع و پراکنده است.

پراکندگی در CSN بیشتر در مغز و طناب نخاعی است.

در مقایسه NMOSD ضایعه‌ها پراکنده نیستند و بیشتر محدود به اعصاب بینایی و طناب نخاعی هستند.

Optic Neuritis (ON):

در بیماران مولتیپل اسکلروز، ON معمولاً با شدت کمتر و بهبودی خوبی همراه است. در بیماران NMOSD درگیری شدیدتر، راجعه، دو طرفه همراه با درگیری مسیر پشتی بینایی و از دست دادن بینایی می‌باشد که بهبودی ضعیفی دارد قابل ذکر است که بعضی بیماران NMOSD درگیری اعصاب بینایی را ندارند (۱۸،۱۹).

Myelitis تورم میلین :

میلیت در بیماران مولتیپل اسکلروز با اختلال عملکرد ستون پشتی و جانبی مشخص می‌شود. در بیماران NMOSD میلیت عرضی داریم. که در فاز حاد بیماری، MRI بیماران NMOSD، LETM همراه با تمایل به درگیری ماده خاکستری را نشان می‌دهد. در بیماران مولتیپل اسکلروز ضایعه‌ها در میلیت کوتاه‌تر است.

Demographic فراوانی جمعیتی :

بیماری مولتیپل اسکلروز در زنان ۲ تا ۳ برابر مردان با متوسط سنی ۲۰ تا ۳۰ سال است. در بیماری NMOSD زنان ۹ برابر مردان با متوسط سنی ۳۰ تا ۵۰ سال مبتلا می‌شوند.

Disease course دوره بیماری :

در بیماری مولتیپل اسکلروز شروع بیماری به صورت عود کننده - خاموش شونده است اما در بیماران NMOSD با یک دوره عود همراه با حمله شدید که در طول سال ۲ تا ۳ بار تکرار می‌شود اتفاق می افتد.

در مقایسه با مولتیپل اسکلروز آستروسیت ها در بیماران NMOSD توانایی کاهش یافته‌ای در بازسازی خودشان دارند که این منجر به بیماری شدیدتر، بهبودی ناقص و در نتیجه افزایش ریسک ناتوانی دائمی می‌شود.

MRI Finding:

MRI مغزی در بیماران مولتیپل اسکلروز پلاک‌های دمیلینه را در جهت عمود بر بطن‌ها نشان می‌دهد که به انگشتان داوسون [34] (شکل۲) معروف است. غیر طبیعی بودن MRI مغز در بیماران NMOSD در بیشتر از ۶۰ درصد افراد در شروع بیماری دیده می‌شود که به طور کلی غیر اختصاصی می‌باشد. اغلب با درگیری ماده خاکستری مغز همراه است و در عکس‌های طولی دیده می‌شود.

CSF:

الیگوکلونال باند در ۷۵ تا ۹۰ ٪ بیماران مولتیپل اسکلروز دیده می‌شود در حالیکه در بیماران NMOSD فقط ۱۵ تا ۳۰ درصد بیماران باند الیگوکلونال دیده می‌شود.

اتوآنتی بادی‌ها:

همانطور که قبلاً اشاره شده آنتی بادی بر علیه MOG و Aquaporin 4 در بیماران NMOSD شناسایی شده و در صورت همزمانی NMO با بیماری‌های اتوایمیون وجود ANA, anti-DNA و Anti-SSA, Anti-SSB گزارش شده است (۱۲،۱۴،۱۹).

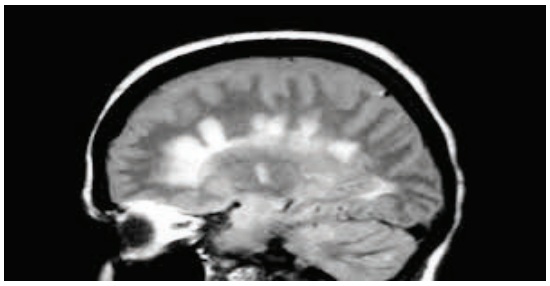

شکل سه. " انگشتان داوسون " - یک سرنخ رادیولوژیک مفید برای تشخیص مولتیپل اسکلروز است. انگشتان داوسون ضایعات دراز، شعله‌ای شکل و شدید هستند که در تصاویر FLAIR ساژیتال بهتر دیده می‌شود.

34- Dawson fingers

[Downloaded from labdiagnosis.ir on 2026-02-01]

آن‌ها در امتداد وریدهای زیر اپاندیمی قرار دارند و بنابراین عمود بر دیواره بطن جانبی هستند (۲۰).

❑ اهمیت OCB و کاربرد آن در کلینیک

حضور الیگوکلونال باند در مایع مغزی نخاعی نشان دهنده سنتز ایمونوگلوبولین ها در داخل نخاع [۳۵] است که در تشخیص بیماری مولتیپل اسکلروز حائز اهمیت می‌باشد (۲۱). شکل یک پنج الگوی الیگو کلونال باند را در سرم و مایع مغزی نخاعی نشان می‌دهد. تیپ یک در افراد نرمال دیده می‌شود و یا افراد با بیماری‌های نورولوژیکی دیگر که فاقد واکنش‌های ایمنی در CNS هستند (۲۱). تیپ دو در بیماران مولتیپل اسکلروز دیده می‌شود و نشان دهنده سنتز ایمونوگلوبین ها در داخل نخاع است. هر چند که اختصاصی بیماری مولتیپل اسکلروز نیست و در دیگر بیماری‌ها مانند انسفالیت خودایمن، نوریت بینایی و عفونت‌هایی مانند سل، سیفیلیس، HIV و انسفالیت های ویروسی دیده می‌شود (۲۲). این الگو حتی بعد از درمان‌های معمول تمایل به پایداری دارد که استثنا بعد از استفاده از داروهای تنظیم کننده قوی سیستم ایمنی مانند ناتالیزومب[۳۶] (Anti-VCAM1[۳۷]) این الگو از بین می‌رود (۲۳). تیپ سه چندین باند در سرم و مایع مغزی نخاعی دیده می‌شود که این باندها در CSF بیشتر است و به الگوی "more in CSF" معروف است چنین الگویی در مولتیپل اسکلروزو عفونت‌های سیستم عصبی مرکزی مانند سیستی سرکوزیس و کیست هیداتید دیده می‌شود (۲۱،۲۴). در میلیت، آنسفالیت و بیماری بافت همبند هم دیده می‌شود. تیپ چهار که به الگوی "mirror identical" معروف است باندهای کاملاً مشابه در CSF و سرم دیده می‌شود که نشان دهنده نفوذپذیری سد مغزی-نخاعی است و بایستی IgGindex بررسی شود. تیپ پنج باندهای خیلی فشرده در سرم و مایع مغزی نخاعی دیده می‌شود که به الگوی "twins" معروف است که "M-protein" نامیده می‌شود. این الگو در بیماری‌های پلاسماسل مانند پلی نوروپاتی، ارگانومگالی، اندوکراینوپاتی و مالتیپل میلوما دیده می‌شود که نیاز به بررسی‌های بیشتری در زمینه وجود زنجیره‌های سبک آنتی بادی در ادرار و بررسی M-proteins با روش ایمونوفیکساسیون دارند (۲۵). در آخر قابل ذکر است که الیگوکلونال باند یک بیومارکر تشخیصی برای مولتیپل اسکلروز محسوب می‌شود. در مواردی که بیمار معیارهای مولتیپل اسکلروز را دارا می‌باشد اما الیگوکلونال باند منفی است به دلیل این که ایزوالکتروفوکوسینگ و وسترن بلات اختصاصیت و حساسیت ۱۰۰ ٪ را ندارند بررسی الیگوکلونال زنجیره سبک کاپا آزاد[۳۸] به روش ایمونوافینیتی و ایمونوبلاتینگ می‌تواند مفید باشد (۲۱،۲۶). علاوه بر FLC مارکر دیگری به نام الیگوکلونال IgM[۳۹] در مایع مغزی نخاعی نیز برای پیش آگهی بیماری مولتیپل اسکلروز کمک کننده است. بیمارانی که CSF Oligoclonal IgM دارند به احتمال بالاتری وارد مرحله SP[۴۰] مولتیپل اسکلروز می‌شوند و دارای مقیاس وضعیت ناتوانی گسترده[۴۱] (EDSS) بالاتری هستند و به ایمونوتراپی پاسخ بهتری می‌دهند (۲۱، ۲۷،۲۸).

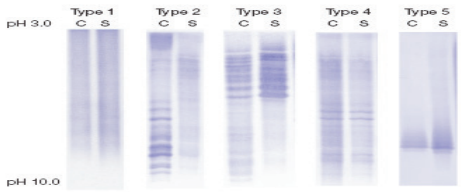

شکل چهار. پنج الگوی OCB تیپیکال با تکنیک ایزوالکتروفوکوسینگ و ایمونوفیکساسیون

تیپ یک: منفی / نرمال: عدم OCB در CSF و سرم.
تیپ ۲: مثبت / اختصاصی CSF
تیپ ۳: مثبت/ بیشتر در CSF
تیپ ۴: به طور مشابهی مثبت
تیپ ۵: الگوی منوکلونال مشابه در سرم و CSF (۲۱)

35- intrathecal
36- Natalizumab
37- Antibody against vascular cell adhesion molecule
38- Free kappa light chain:FLC
39- oligo clonal IgM
40- Secondary progressive multiple sclerosis
41- Expanded disability state scale

[Downloaded from labdiagnosis.ir on 2026-02-01]

❑ خلاصه

بیماری مولتیپل اسکلروز و NMOSD هر دو جزء بیماری‌های دمیلینه کننده سیستم عصبی مرکزی هستند که افتراق این دو بیماری از اهمیت زیادی برخودار است. تشخیص بیماری مولتیپل اسکلروز براساس تاریخچه بالینی، معاینه عینی و علائم و یافته‌های پاراکلینیکی مشخص می‌شود.

در سال ۲۰۱۷ mcdonald معیارهایی را جهت تشخیص بیماری مولتیپل اسکلروز طبقه بندی کرده است که در این طبقه بندی، علائمی مانند حمله، وجود ضایعه‌های پراکنده در نقاط مختلف سیستم عصبی مرکزی و وجود باند الیگوکلونال در مایع مغزی نخاعی ۸۵ ٪ بیماران مولتیپل اسکلروز جزء معیارهای مهم این طبقه بندی محسوب می‌شوند.

NMO یک اختلال التهابی سیستم اعصاب مرکزی است مشخصه اصلی NMO حضور اتو آنتی بادی اختصاصی بر علیه AQP4 است. براساس وجود AQP4- IgG بیماران NMO را به دو دسته NMO^{pos} و NMO^{neg} تقسیم بندی می‌کنند. در NMO، ضایعات بیشتر در عصب بینایی و طناب نخاعی قرار دارند. NMOSD با علائم بالینی مانند نوریت بینایی (ON) و میلیت حاد و همچنین APS همراه است. باند الیگوکلونال در مایع مغزی نخاعی در ۱۵ تا ۳۰ ٪ بیماران NMOSD دیده می‌شود.

References:

1- Dobson R, Giovannoni G. Multiple sclerosis–a review. European journal of neurology. 2019;26(1):27-40.

2- Hurwitz BJ. The diagnosis of multiple sclerosis and the clinical subtypes. Annals of Indian Academy of Neurology. 2009;12(4):226-30.

3- Rich RR, Fleisher TA, Shearer WT, Schroeder Jr HW, Frew AJ, Weyand CM. Clinical immunology e-book: principles and practice: Elsevier Health Sciences; 2012.

4- McNicholas N, Hutchinson M, McGuigan C, Chataway J. 2017 McDonald diagnostic criteria: a review of the evidence. Multiple sclerosis and related disorders. 2018;24:48-54.

5- Baskaran AB, Grebenciucova E, Shoemaker T, Graham EL. Current updates on the diagnosis and management of multiple sclerosis for the general neurologist. Journal of clinical neurology (Seoul, Korea). 2023;19(3):217.

6- Foster MA, Pontillo G, Davagnanam I, Collorone S, Prados F, Kanber B, et al. Improving criteria for dissemination in space in multiple sclerosis by including additional regions. Annals of Clinical and Translational Neurology. 2024,11(10):2572-82.

7- Bernard-Valnet R, Liblau R, Vukusic S, Marignier R. Neuromyelitis optica: a positive appraisal of seronegative cases. European Journal of Neurology. 2015;22(12):1511-e83.

8- Wingerchuk DM, Lennon VA, Lucchinetti CF, Pittock SJ, Weinshenker BG. The spectrum of neuromyelitis optica. The Lancet Neurology. 2007;6(9):805-15.

9- Lennon VA, Wingerchuk DM, Kryzer TJ, Pittock SJ, Lucchinetti CF, Fujihara K, et al. A serum autoantibody marker of neuromyelitis optica: distinction from multiple sclerosis. The Lancet. 2004;364(9451):2106-12.

10- Furman CS, Gorelick-Feldman DA, Davidson KG, Yasumura T, Neely JD, Agre P, et al. Aquaporin-4 square array assembly: opposing actions of M1 and M23 isoforms. Proceedings of the National Academy of Sciences. 2003;100(23):13609-14.

11- Matiello M, Schaefer-Klein J, Sun D, Weinshenker BG. Aquaporin 4 expression and tissue susceptibility to neuromyelitis optica. JAMA neurology. 2013;70(9).

12- Touma L, Muccilli A. Diagnosis and management of central nervous system demyelinating disorders. Neurologic Clinics. 2022;40(1):113-31.

13- Wingerchuk DM, Banwell B, Bennett JL, Cabre P, Carroll W, Chitnis T, et al. International consensus diagnostic criteria for neuromyelitis optica spectrum disorders. Neurology. 201.89-177:(2) 85;5.

14- Lin J, Xue B, Li J, Xie D, Weng Y, Zhang X, et al. The relationship between neuromyelitis optica spectrum disorder and autoimmune diseases. Frontiers in Immunology. 2024;15:1406409.

15- Schindler P, Grittner U, Oechtering J, Leppert D, Siebert N, Duchow AS, et al. Serum GFAP and NfL as disease severity and prognostic biomarkers in patients with aquaporin-4 antibody-positive neuromyelitis optica spectrum disorder. Journal of Neuroinflammation. 2021;18(1):105.

16- Hyun J-W, Kim Y, Kim KH, Kim S-H, Olesen MN, Asgari N, et al. CSF GFAP levels in double seronegative neuromyelitis optica spectrum disorder: no evidence of astrocyte damage. Journal of neuroinflammation. 2022;19(1):86.

17- Kahlenberg JM, editor Neuromyelitis optica spectrum disorder as an initial presentation of primary Sjögren's syndrome. Seminars in arthritis and rheumatism; 2011: Elsevier.

18- Cavanagh JJ, Levy M. Differential diagnosis of multiple sclerosis. La Presse Médicale. 2021;50(2):104092.

19- Weinshenker BG. Differential Diagnosis and Types of NMOSD. Neurology Live. 2023:NA-NA.

20- Raz E, Loh JP, Saba L, Omari M, Herbert J, Lui Y, et al. Periventricular lesions help differentiate neuromyelitis optica spectrum disorders from multiple sclerosis. Multiple sclerosis international. 2014;2014(1):986923.

21- Jin H, Lu Q, Gao F, Hao H. Application of oligoclonal bands and other cerebrospinal fluid variables in multiple sclerosis and other neuroimmunological diseases: A narrative review. Annals of Translational Medicine. 2023;11(7):282.

22- Stangel M, Fredrikson S, Meinl E, Petzold A, Stüve O, Tumani H. The utility of cerebrospinal fluid analysis in patients with multiple sclerosis. Nature Reviews Neurology. 2013;9(5):267-76.

23- von Glehn F, Farias AS, de Oliveira ACP, Damasceno A, Longhini ALF, Oliveira EC, et al. Disappearance of cerebrospinal fluid oligoclonal bands after natalizumab treatment of multiple sclerosis patients. Multiple Sclerosis Journal. 2012;18(7):1038-41.

24- Bourahoui A, De Seze J, Guttierez R, Onraed B, Hennache B, Ferriby D, et al. CSF isoelectrofocusing in a large cohort of MS and other neurological diseases. European journal of neurology. 2004;11(8):525-9.

25- Jo J-C, Yoon DH, Kim S, Lee K, Kang EH, Jang S, et al. Clinical significance of the appearance of abnormal protein band in patients with multiple myeloma. Annals of hematology. 2014;93:463-9.

26- Goffette S, Schluep M, Henry H, Duprez T, Sindic C. Detection of oligoclonal free kappa chains in the absence of oligoclonal IgG in the CSF of patients with suspected multiple sclerosis. Journal of Neurology, Neurosurgery & Psychiatry. 2004;75(2):308-10.

27- Villar LM, Masjuan J, González-Porqué P, Plaza J, Sádaba MC, Roldán E, et al. Intrathecal IgM synthesis is a prognostic factor in multiple sclerosis. Annals of Neurology: Official Journal of the American Neurological Association and the Child Neurology Society. 2003;53(2):222-6.

28- Garcia-Barragan N, Villar L, Espino M, Sadaba M, Gonzalez-Porque P, Alvarez-Cermeno J. Multiple sclerosis patients with anti-lipid oligoclonal IgM show early favourable response to immunomodulatory treatment. European journal of neurology. 2009;16(3):380-5.

[Downloaded from labdiagnosis.ir on 2026-02-01]