

بیماری‌های ناخن

بد شکلی عادت‌ی، لکه‌های سفید و خطوط طولی ناخن

• دکتر محمد قهری

دکترای علوم آزمایشگاهی، PhD فارغ‌شناسی

استادیار دانشگاه امام حسین (ع)

ghahri14@gmail.com

خلاصه

در این بخش چند حالت از ناهنجاری‌های ناخن شامل: تیک عادت‌ی، لکونیشیا و خطوط طولی روی ناخن مورد بحث قرار می‌گیرد. تیک عادت‌ی بر روی ناخن‌ها، یک عادت نه چندان شایع است و اغلب موجب یک بدشکلی مشخص می‌گردد. آسیب معمولاً بر یکی یا هر دو ناخن شست دست به واسطه انگشتان همان دست وارد می‌شود. انگشت در چین ناخن دوسال قرار می‌گیرد و سپس به جلو در روی صفحه ناخن کشیده می‌شود و این عمل مکرراً تکرار می‌گردد.

لکونیشیا، به صورت لکه‌ها و یا خطوط سفید رنگ در صفحه ناخن دیده می‌شوند. این عارضه که نسبتاً شایع است، در اثر آسیب‌های خفیف به ماتریکس ناخن پدید می‌آید. این لکه‌ها اهمیت بالینی ندارند و با رشد ناخن به بیرون رانده شده و نیازمند درمان نمی‌باشند.

خطوط طولی روی ناخن، یک پدیده طبیعی می‌باشد و به طور خفیف در اکثر ناخن‌ها دیده می‌شود. با توجه به تفاوت جنس ناخن در افراد مختلف، میزان و شدت این خطوط در افراد متغیر است. اما بعضی عوامل مانند افزایش سن و بیماری‌های مزمن موجب تشدید این خطوط می‌شوند. این خطوط به خودی خود یک بیماری نیستند بلکه صرفاً از نظر زیبایی ظاهر مناسبی به ناخن نمی‌دهند. اونیکورکسی به حالتی گفته می‌شود که خطوط طولی به همراه شکنندگی در صفحه ناخن مشاهده شده باشد.

کلید واژه‌ها: اختلالات ناخن، ناهنجاری‌های ناخن، بیماری‌های ناخن، دیستروفی ناخن، اونیکودیستروفی

مقدمه

هدف از ارائه این مطالب که به صورت پی در پی در مجله آزمایشگاه و تشخیص درج می‌گردند آشنایی با بیماری‌های فارچی ناخن و سایر بیماری‌های آن و روش‌های تشخیص صحیح آزمایشگاهی می‌باشد. در ادامه مطالب قبل در این شماره بد شکلی عادت‌ی، لکه‌های سفید روی ناخن و پیدایش خطوط طولی روی ناخن مورد بحث قرار می‌گیرد.

بدشکلی عادت‌ی - تیک

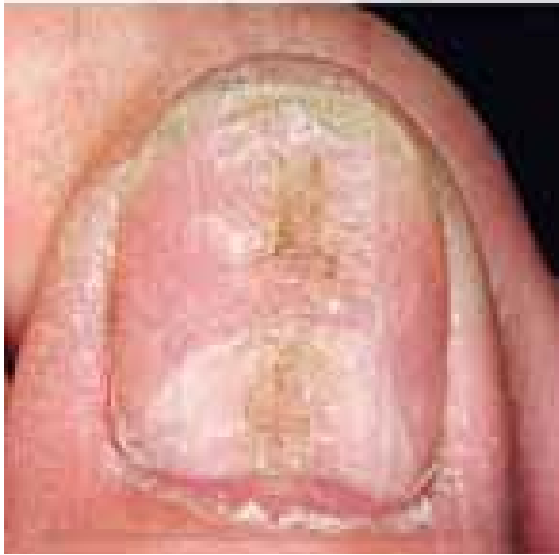جویدن یا کندن بخشی از قسمت پروگزیمال چین ناخن انگشت شست به وسیله ناخن انگشت اشاره که عادت شایعی است.

دسته‌های خطی از شیارهای افقی در سطح ناخن امتداد یافته‌اند. موج دار شدن ناخن به دلیل آگزمای مزمن در چین ناخن پروگزیمال نمای مشابهی ایجاد می‌کند. در مورد مشابه در اونیکومایکوزیس، ضخیم شدن ناخن و اونیکولیز هم دیده می‌شود در صورتی که در این حالت فقط شیارهای افقی و بدون حالت هیپرتروفی مشاهده می‌گردند.

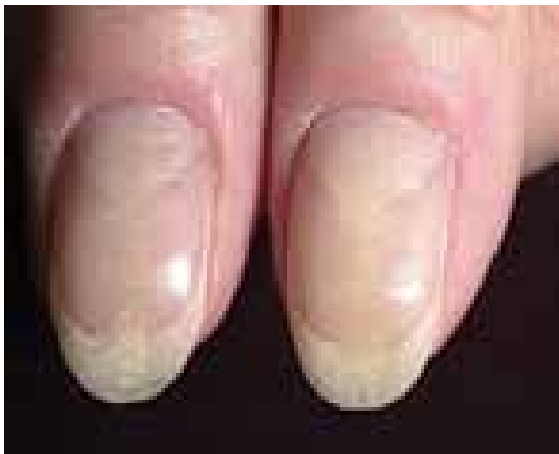تیک عادت‌ی بر روی ناخن‌ها

یک عادت نه چندان شایع است و اغلب موجب یک

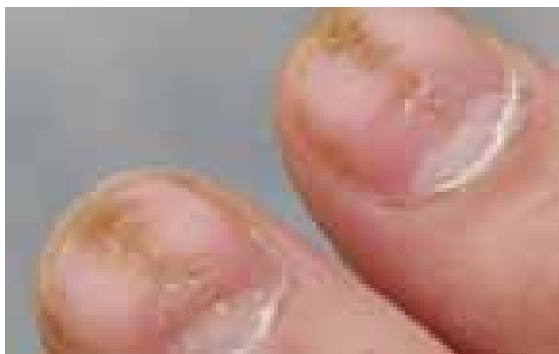



تصویر شماره ۱

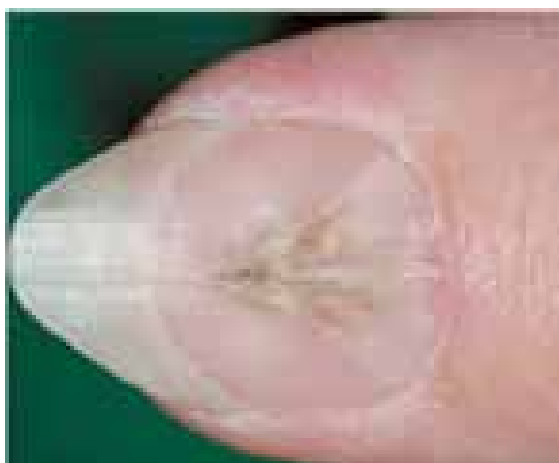


تصویر شماره ۲

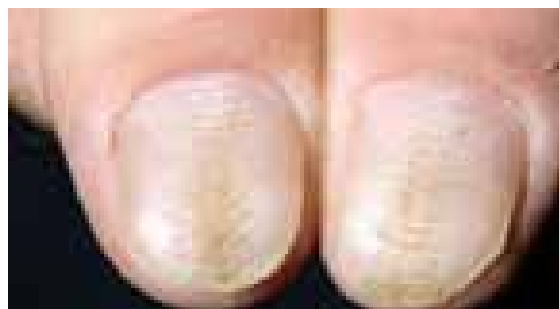


تصویر شماره ۳

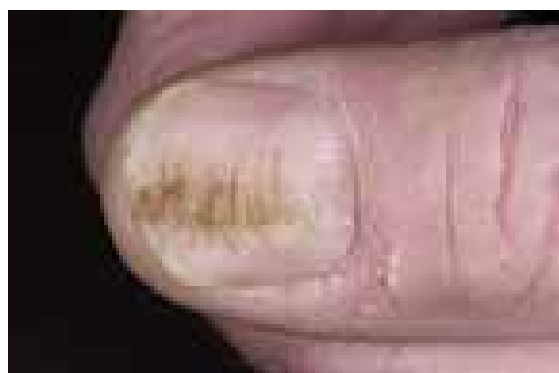بدشکلی مشخص می‌گردد. آسیب معمولاً بر یکی یا هر دو ناخن شست دست به واسطه انگشتان همان دست وارد می‌شود. انگشت در چین ناخنی دوسال قرار می‌گیرد و سپس به جلو در روی صفحه ناخن کشیده می‌شود و این عمل مکرراً تکرار می‌گردد. آسیب وارده در قسمتی مربوط به این عمل است و در قسمتی نیز به واسطه چیدن کوتیکول می‌باشد. جدا شدن کوتیکول از ناخن قابل توجه است. با شیوع کمتر، انگشت دست دیگر برای چیدن کوتیکول به کار می‌رود. آسیب حاصله معمولاً شکل یک فرو رفتگی به پهنای تقریبی ۲ میلی‌متر در قسمت مرکزی ناخن و از کوتیکول تا نوک ناخن را فرا می‌گیرد و از آن تعدادی ستیغ‌های عرضی تقریباً تا کناره‌های ناخن امتداد می‌یابند. این فرو رفتگی همیشه وجود نداشته و ممکن است در ناخن شست دست موجود باشد و در دیگری دیده نشود. وقتی فرورفتگی وجود ندارد، ستیغ عرضی تنها نشانه مشهود است. وجود یا نبود یک فرورفتگی احتمالاً به نیروی وارده آن انگشتی که آسیب می‌رساند بستگی دارد. در موارد کمی انگشتی به غیر از انگشت شست دست متحمل بد شکلی می‌گردد و در این موارد شست دست، انگشت آسیب رسان می‌باشد. مشابه ناخن جویدن، این رفتار به سختی قابل ترک است. تنها مواردی که احتمالاً با این بد شکلی اشتباه می‌شوند عبارت‌اند از دیستروفی قسمت میانی (دیستروفیا مدیانا کانالیفورمیس هلر)، درماتیت گرفتار کننده ناخن و ترومای وارده به علل مختلف. در درماتیت، ستیغ‌های عرضی نظم کمتری از تیک عادت‌ی داشته و احتمالاً مدرکی از درماتیت در آن انگشت یا تاریخچه تازه ای از درماتیت وجود دارد. در دیستروفی میانی، یک شکاف حقیقی تا پائین ناخن وجود دارد و برجستگی‌های طرفی نمای پر دارند. گاه گاهی ستیغ عرضی نتیجه به عقب رانده شدن شدید کوتیکول در طی مانیکور کردن است، یا آن که ممکن است در اثر فشار شدید مکرر در نوک ناخن باشد. این مورد در صورت قطع عادت یا در صورت پانسمان بسته انگشت گرفتار برای مدتی کافی قابل درمان است. تصاویر شماره ۱ تا ۷ بدشکلی عادت‌ی ناخن را نشان می‌دهند.



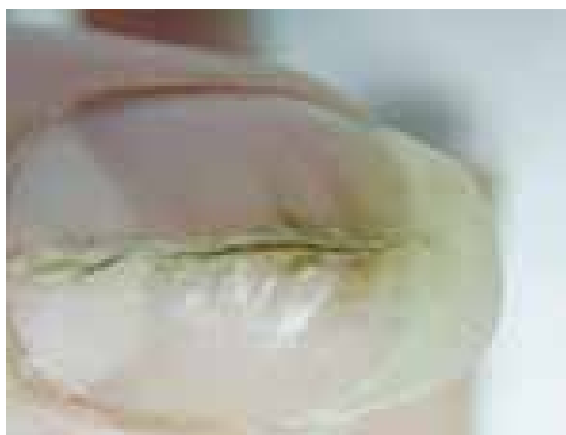تصویر شماره ۸- اونیکودیستروفی میانی ناخن و منظره
پر مانند اطراف کانال



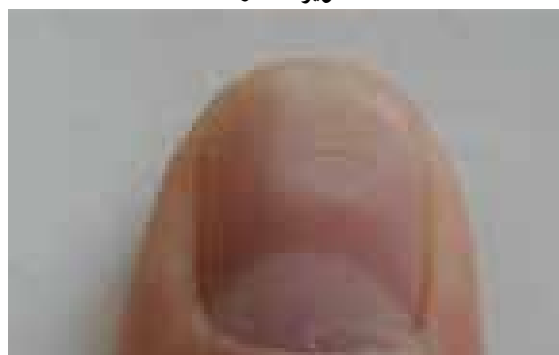
تصویر شماره ۴



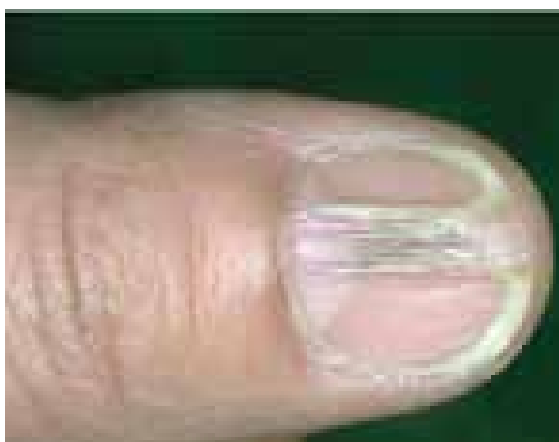
تصویر شماره ۵



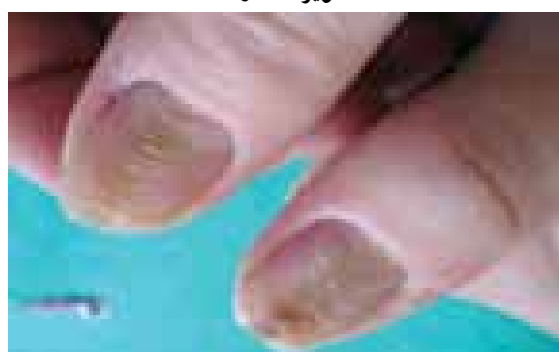
تصویر شماره ۹- اونیکودیستروفی میانی کانالی شکل



تصویر شماره ۶

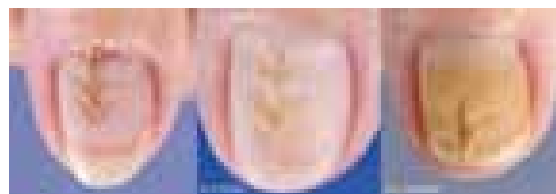


تصویر شماره ۱۰- اونیکودیستروفی میانی کانالی شکل



تصویر شماره ۷





تصویر شماره ۱۱- اونیکو دیستروفی میانی که از قسمت پروکسیمال شروع شده و همراه با رشد ناخن به سمت خارج متمایل می شود

دیستروفی میانی کانالی شکل ایجاد شکاف طولی یا تشکیل کانال در قسمت وسط (میانی) صفحه ناخن است، یک شکاف اغلب شبیه یک درخت صنوبر در کوتیکول ایجاد می شود و سپس همانطور که ناخن رشد می کند این شکاف به سمت خارج حرکت می کند. ناخن های انگشت شست بیش از سایر ناخن ها مبتلا می شوند و معمولاً یک لائولای بزرگ شده دارند که احتمالاً در اثر فشار مکرر بر روی قاعده ناخن است (تصاویر شماره ۸ تا ۱۱).

لکه های سفید (Leuconychia)

به صورت لکه ها و یا خطوط سفید رنگ در صفحه ناخن دیده می شوند. این عارضه که نسبتاً شایع است، در اثر آسیب های خفیف به ماتریکس ناخن پدید می آید. این لکه ها اهمیت بالینی ندارند و با رشد ناخن به بیرون رانده شده و نیازمند درمان نمی باشند.

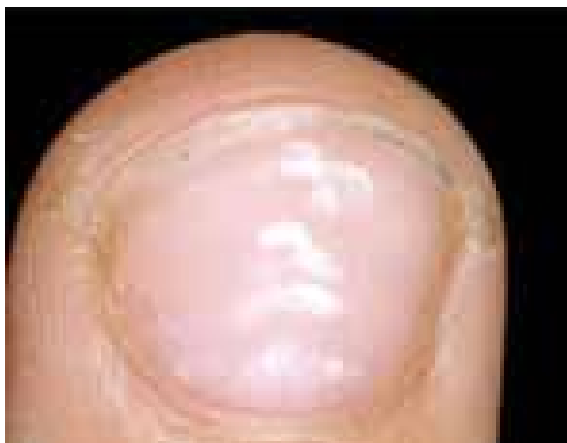سفید شدن ناخن

سفید شدن ناخن شایع ترین تغییر رنگ ناخن است که ممکن است مادرزادی یا اکتسابی، کامل، نسبی یا خطی باشد. فرم ارثی اتوزوم غالب و ناشایع است. فرم اکتسابی گاهی نشانه یک بیماری حاد است مثل خطوط (mee'line) در مسمومیت با آرسنیک ولی اکثراً بیماری شدید همراه آن نیست. رنگ سفید به علت شاخی شدن ناکامل است طوری که هسته یا بقایای هسته در صفحه ناخن باقی می ماند. به علت ضعیف بودن کراتین، ناخن تمایل به شکستن دارد. لکونیشیا باید از سفید شدن ناخن در اثر عفونت هایی مثل قارچ ها و یا تغییر رنگ ناشی از هیپوآلبومینمی افتراق داده شود. خطوط سفید ناخن در بیماری داریر نیز دیده می شود. لکه های سفید در ناخن ها معمولاً نشانگر آسیب

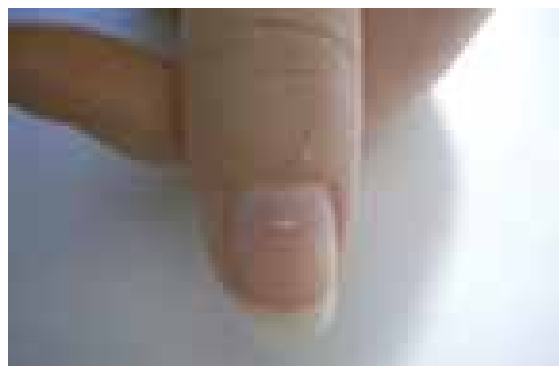
دیدگی جزئی است. این لکه ها نشانه کمبود ویتامین نیستند. نوارهای سفید رنگی ممکن است بعد از مواجهه با آرسنیک که به پروتئین های ناخن متصل می شود بروز کنند. ناخن ها ممکن است به علت بیماری های کبدی، سفید و کدر شوند. نقاط کوچک سفیدی که بر روی ناخن هایی با حالات و رنگ کاملاً سالم پدید می آیند، معمولاً نشانه مشکلی جدی نیستند. در اکثر اوقات آن ها علامت آسیب های وارد شده به ناخن هستند. اگر پایه ناخن - جایی که سلول های جدید ناخن تولید می شود - صدمه ببیند، نشانه های این ضربه به صورت نقاط سفیدی بر روی ناخن جدید دیده می شود. اما با توجه به این که رشد ناخن بسیار کند است، زمانی که این نشانه بر روی ناخن پدید می آید و قابل مشاهده می شوند، مدت ها از زمان ضربه وارده گذشته است.

اما اگر مطمئن هستید که به ناخن شما آسیبی وارد نشده و این نقاط سفید دائماً بر روی ناخن وجود دارند، ممکن است به مشکلاتی چون اگزما یا داءالصدف (پسوریازیس) دچار بوده یا کمبود روی در رژیم غذایی وجود داشته باشد. لکونیشیای سهمی (پارشیل) بسیار شایع است و ممکن است منقوط یا مخطط باشد. ممکن است گاه گاهی نتیجه ناخوشی باشد، مثلاً خطوط Mee در مسمومیت مزمن آرسنیک و در ارتباط با بسیاری از بیماری های دیگر توصیف شده است. به هر حال در اکثریت موارد منقوط که فوق العاده شایع هستند، هیچ علتی را نمی توان یافت. Mitchell یک مطالعه جالب روی ناخن های خود در عرض دوره ای یک ساله انجام داد و نشان داد که تعدادی لکه های سفید نزدیک کوتیکول ظاهر می شوند اما تعدادی دیگر نیز در سایر قسمت های ناخن پدید می آیند. برخی قبل از رسیدن به لبه آزاد محو می گردند و تعدادی بعد از تشکیل شدن افزایش اندازه می یابند.

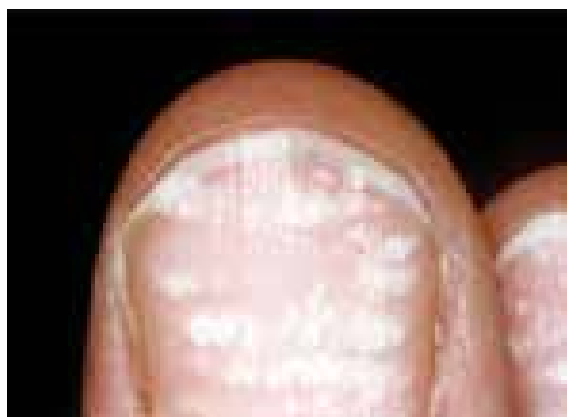در لکونیشیای مخطط، یک عنصر تروماتیک در برخی موارد و بخصوص با شدت به عقب راندن کوتیکول در حین مانیکور کردن وجود دارد. این مورد در صورت انجام مانیکور با ملایمت التیام خواهد یافت. توضیح خیلی رضایت بخشی برای سفید شدن وجود ندارد اما ممکن است مربوط به شاخی شدن ناکامل باشد به طوری که هسته ها یا بقایای هسته ای در صفحه ناخن باقی بمانند.



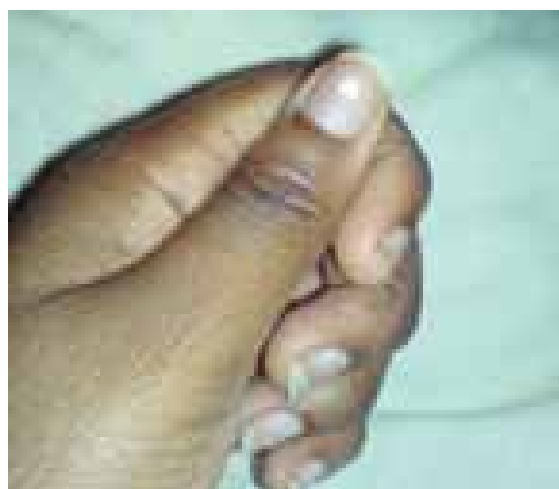تصویر شماره ۱۵- لکونیشیای مخطط
(Leukonychia striata)



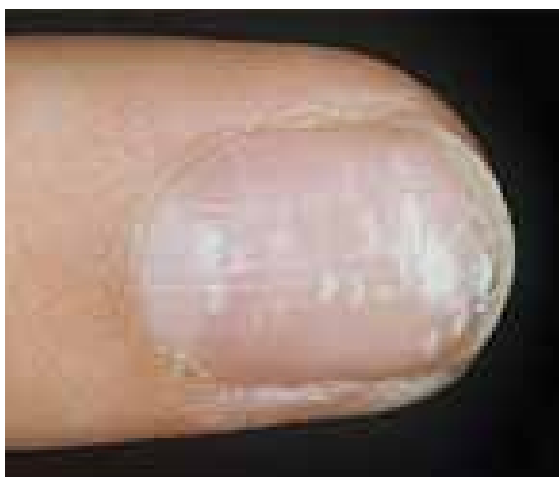تصویر شماره ۱۲- لکه سفید ناخن
(Leukonychia punctata)



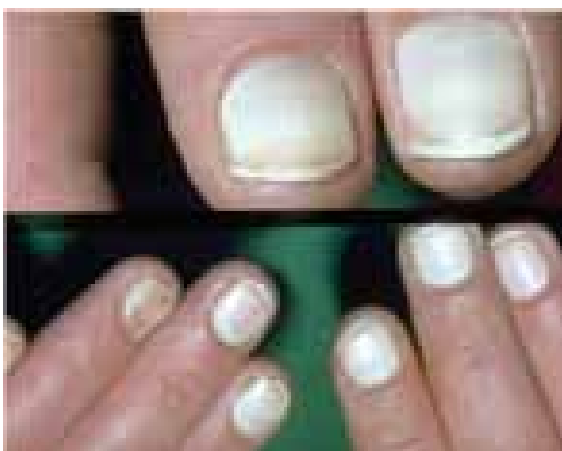تصویر شماره ۱۶- لکونیشیای مخطط



تصویر شماره ۱۳- لکه سفید ناخن
(leukonychia partialis)

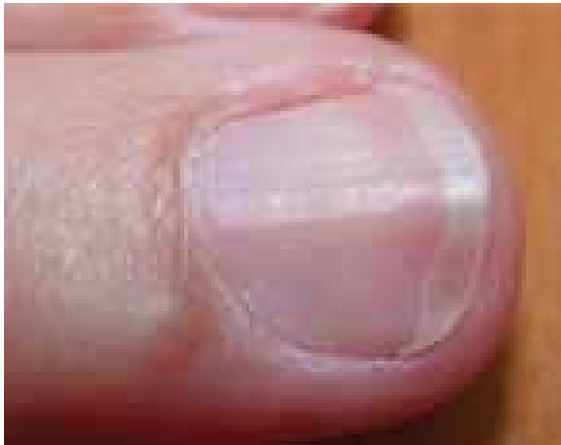

تصویر شماره ۱۷- لکونیشیای مخطط

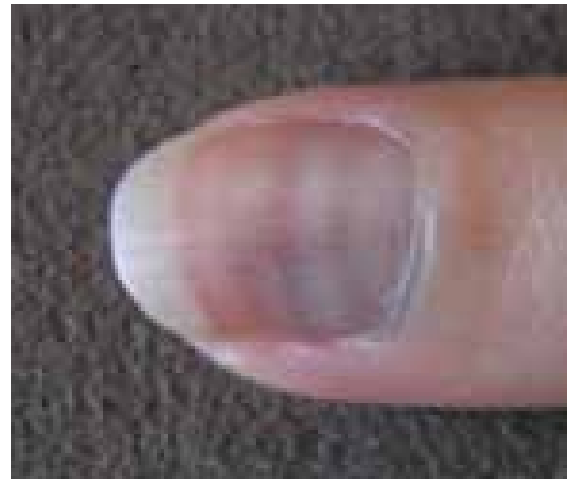

تصویر شماره ۱۴- سفید شدن ناخن
(Leukonychia totalis)

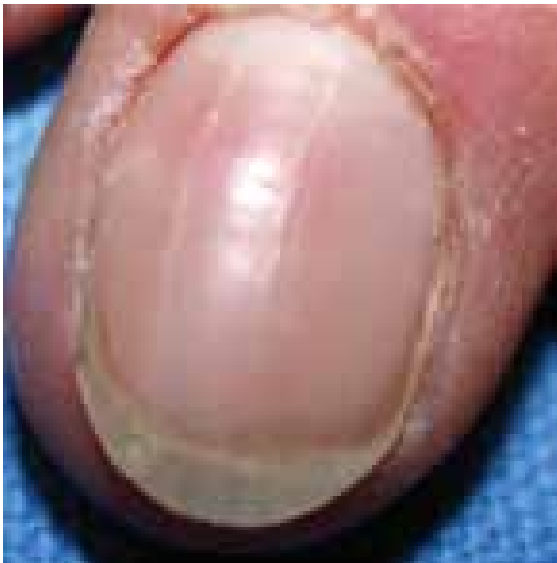



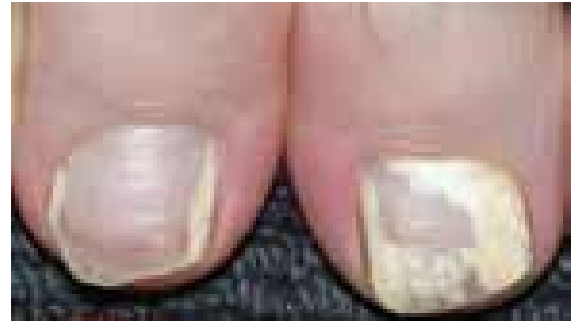تصویر شماره ۲۰- خطوط طولی روی ناخن



تصویر شماره ۱۸- لکه سفید ناخن
(leukonychia striata)



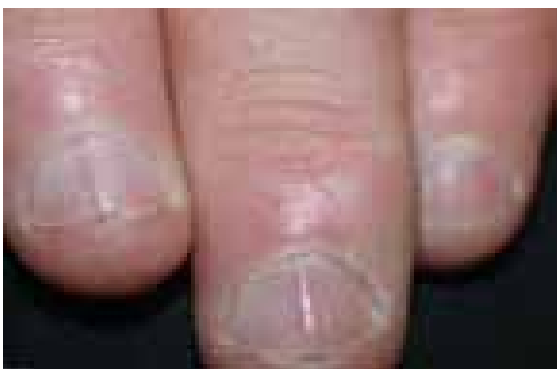تصویر شماره ۲۱- خطوط طولی روی صفحه ناخن



تصویر شماره ۱۹- لکونیشیا
(Leukonychia partialis)

خطوط طولی Vertical Ridges

اگر یک ناخن را از نزدیک مشاهده کنیم خطوطی را در طول آن می‌بینیم. این حالت یک پدیده طبیعی می‌باشد و به طور خفیف در اکثر ناخن‌ها دیده می‌شود. با توجه به تفاوت جنس ناخن در افراد مختلف، میزان و شدت این خطوط در افراد متغیر است. اما بعضی عوامل مانند افزایش سن و بیماری‌های مزمن موجب تشدید این خطوط می‌شوند. این خطوط به خودی خود یک بیماری نیستند بلکه صرفاً از نظر زیبایی ظاهر مناسبی به ناخن نمی‌دهند (تصاویر شماره ۲۰ تا ۲۲). اونیکورکسی به حالتی گفته می‌شود که خطوط طولی به همراه شکنندگی در صفحه ناخن مشاهده شده باشد.



تصویر شماره ۲۲- خطوط طولی روی ناخن‌ها

References

- 1- www.nailsmag.com/article/97480/onychatrophia
 - 2- www.thailabonline.com/nail.htm
 - 3- en.wikipedia.org/wiki/Onycholysis
 - 4- www.nailsmag.com/article/81928/what-is-onycholysis?Page=2
 - 5- www.internationaleczema-psoriasisfoundation.org/nail_psoriasis.php4
- ۶- بیماری‌های ناخن تألیف پیتر. د. سمن، مترجم شهریار بقائی. انتشارات جهاد دانشگاهی دانشگاه علوم پزشکی ایران. چاپ اول. ۱۳۶۷.

