قارچ‌های دیماتیاسئوس و اهمیت پزشکی آن‌ها (جنبه‌های کلینیکی): عفونت سیستمیک

قسمت پایانی

• دکتر محمد قهری
دکترای علوم آزمایشگاهی، PhD قارچ شناسی
استادیار دانشگاه امام حسین (ع)
ghahri14@gmail.com

این گروه شامل عفونت‌هایی هستند که اشکال و مشخصات هیستولوژیک هیچ یک از موارد کروموبلاستومایکوزیس و یا مایستوما را ندارند و بافت‌های عمقی را درگیر می‌کنند و در نتیجه از سایر طبقات فئوهایفومایکوز متمایز می‌گردند. فئوهایفومایکوز مغزی فراوان ترین عفونت سیستمیک از این نوع است. سایر عفونت‌هایی که در این دسته قرار می‌گیرند شامل اندوکاردیت عفونی، بیماری ریوی (کلونیزاسیون بدون آسیب بافتی ممکن است در بیماران مبتلا به فیبروز کیستیک دیده شود)، آرتریت سپتیک، استئومیلیت، ازوفاژیت، پریتونیت مرتبط با دیالیز و بیماری منتشره می‌باشند. اغلب افرادی که سیستم ایمنی آن‌ها مختل شده است تحت تاثیر این عفونت‌ها قرار می‌گیرند اما عفونت‌های لوکالیزه عمقی و همچنین منتشره در افرادی هم که به نظر سیستم ایمنی نرمال دارند مشاهده می‌شود. از آنجا که اکثر مقالات منتشر شده که بیماری سیستمیک را گزارش کرده اند مربوط به گزارش‌های موردی هستند، داده‌های نسبتا کمی در مورد توصیه‌های درمانی وجود دارد و با توجه به این مطلب که هر بیمار بصورت انفرادی مورد بررسی و درمان قرار می‌گیرد هنگام ابتلای بافت‌های عمقی ترکیبی از درمان طبی و جراحی ضرورت می‌یابد. در بین داروهای ضد قارچی موجود و در دسترس آمفوتریسین B و ایتراکونازول گزینه‌های ارجحی هستند.

کلمات کلیدی: فئوهایفومایکوزیس، قارچ‌های سیاه، قارچ‌های دیماتیاسئوس، فئوهایفومایکوز سیستمیک، قارچ‌های نوروتروپیک، فئوهایفومایکوز مغزی

فئوهایفومایکوز مغزی

اگرچه تجربیات کلینیکال از زمان گزارش اولین سندرم کلینیکی توسط بنت (Bennett) و همکاران، افزایش قابل توجهی نداشته است، اپیدمیولوژی بیماری و اشکال کلینیکی همان الگوها و طرح‌هایی را که در سال ۱۹۷۳ شرح داده شده دنبال می‌کنند. عفونت‌های مغزی ناشی از قارچ‌های دیماتیاسئوس دارای انتشار جهانی است. فراوانی این عفونت در مردان بیشتر از زنان و نسبت ابتلاء مرد به زن برابر ۲ به ۱ تا ۳ به ۱ می‌باشد اما استعداد شغلی و حرفه‌ای خاصی دیده نمی‌شود. طیف سنی نیز در موارد گزارش شده وسیع بوده است اما اکثر مبتلایان افراد بالغ جوان بوده‌اند. فئوهایفومایکوز مغزی اغلب در افرادی که سیستم ایمنی سالمی دارند دیده شده است. بطور قابل توجهی تعدادی از بیماران بطور همزمان و یا قبلا عفونت‌های منتسب به نوکاردیا آستروئیدس داشته‌اند. اکثر موارد با علایم و یافته‌های فیزیکی سازگار با لزیون‌های توده‌ای داخل مغزی ظاهر می‌شوند. سردرد یک شکایت شایع است و ایجاد همی پارزی ممکن است به آبسه قشر مخ و یا تهاجم به ساقه مغز مربوط باشد. آزمایش‌های

[Downloaded from labdiagnosis.ir on 2025-06-15]

CT scan توده‌های تکی یا متعدد همراه با ادم محیطی را نشـان می‌دهند که ممکن اسـت از متاسـتازها و یا گلیومای پیشـرفته قابل تشـخیص نباشـند. ماده سفید لوب فرونتال شـایع ترین محل برای آبسـه‌ها است اما محل‌های دیگر نیز ممکن اسـت درگیر شـوند. دومین تظاهر احتمالی مننژیت مزمن اسـت که ممکن اسـت بـه تنهایی یا در ارتباط با آبسـه مغزی خود را نشـان دهد. در اینجا نیز سردرد یک علامت برجسته است اما دوره کلینیکی بسـیار طولانی تر است و در اکثر موارد بیـش از ۳ ماه طول می‌کشـد. ادم پاپـی، کاهش میزان خمیدگی گردن به علت اسپاسـم عضلات اکستانسـور (nuchal rigidity) و تشـنج بصورت متغیری دیده می‌شـوند و در نتیجه وجود آبسه مغزی بطور همزمان همی پارزی ممکن است مشاهده شود.

آنالیز مایع مغزی نخاعی نوعا افزایش متوسط شمارش لکوسیتی با غالبیت نوتروفیل‌ها را نشان می‌دهد. کاهش آبنرمـال قند مایع نخاعـی (hypoglycorrhachia) نادر اسـت و کشـت‌های قارچی از نمونه CSF تقریبا هرگز مثبت نیسـت. هرچند که عفونـت داخل مغزی اغلب اوقات یک یافته ایزوله است در موارد محدودی بیماری همراه که توسط همان ارگانیسم در سایر نواحی بدن ایجاد شده یافت شده است که بصورت شایع تر از سایر نواحی در ریه بوده است. چنین مواردی شواهدی را فراهم می‌کنند که نشان دهنده راه استنشاقی به عنوان مواجهه احتمالی اولیه با ارگانیسم است.

بـه دلیـل ویژگی‌هـای کلینیکـی غیراختصاصـی، فئوهایفومایکـوز مغزی فقط به طریق هیسـتوپاتولوژی با فراهم شـدن نمونه‌های بافـت در حین عمل جراحی و یـا بعد از مرگ تشـخیص داده می‌شـود. در آزمایش هیسـتولوژی هایفی‌های پیگمانتـه در بافت‌های درگیر دیده می‌شود و شناسایی ارگانیسم مسبب به وسیله کشت صورت می‌گیرد. ارگانیسم بسـیار شایع کلادوفیالوفورا بانتیانـا (Cladophialophora bantiana) اسـت که بیش از یک سـوم از موارد گزارش شـده را به خود اختصـاص داده اسـت. کلادوفیالوفورا بانتیانا (اسـامی مترادف: زایلوهایفا بانتیانا، کلادوسپوریوم تریکوئیدس) یک قارچ نوروتروپیک اسـت، در یک مطالعه ۲۶ مورد از ۳۰ مورد عفونت‌های تایید شـده بوسیله کشت توسط این قارچ ایجاد شـده است. همچنین در مطالعات روی حیوانات آزمایشـگاهی این مساله نشان داده شده است. سایر قارچ‌های دیماتیاسئوس شامل ونجیلا درماتیتیدیس، فونسکا پدروزوئی، رمیکلوریدیوم مکگنزی (Ramichloridium mackenzii)، Curvularia pallescens,Ochroconis,gallopavum(Dactyloaria constricta var. gallopava, Scolecobasidium constrictum, Ochroconis constricta) و بایپولاریس اسپیسـیفرا (Bipolaris spicifera) می‌باشند.

پیامـد و عاقبت کلینیکـی در فئوهایفومایکوز مغزی تقریبا بطور یکسانی ضعیف است و بقای طولانی مدت صرفا موقعی ممکن اسـت دیده شود که لزیون مجزایی وجود داشته و بطور کامل به وسیله جراحی برداشته شده باشد. تجربیات منتشر شده مربوط به درمان طبی آنقدر محدود اسـت که نمی‌توان به ایـن طریق کارآمد بودن نسـبی مواد ضد قارچی را نشـان داد. حتی با دوزهای بـالای آمفوتریسـین B و فلوسـیتوزین نارسـایی‌های درمانـی گـزارش گردیده اسـت. ایـن دو داروی ضد قارچی فعالیت امید بخشی در مدل‌های حیوانی عفونت مغزی با کلادوفیالوفورا بانتیانا و وانجیلا درماتیتیدیس و Ochroconis gallopavum نشان داده‌اند.

گونه‌های اگزوفیالا از قارچ‌های محیطی شایع هستند که در خاک‌های غنی شده از مواد زائد آلی و چوب‌های در حال فسـاد وجود دارند. برخـی از گونه‌های آن به ویـژه اگزوفیـالا جینسـلمی و اگزوفیالا اسـپینیفرا به عنوان پاتوژن‌های انسـانی به خوبی شـناخته شده‌اند. تظاهرات کلینیکی آن‌ها شامل مایستوما (بویژه کمپلکس اگزوفیـالا جینسـلمی)، عفونت‌های پوسـتی لوکالیزه، کیسـت‌های زیرجلـدی، اندوکاردیـت، عفونت‌هـای مغزی و عفونت‌های منتشره است. فئوهایفومایکوزیس ناشـی از گونه‌هـای اگزوفیالا در انسـان‌های سـالم و نیز در افرادی که سیسـتم ایمنی آن‌ها سـرکوب شـده گزارش می‌شوند.

[Downloaded from labdiagnosis.ir on 2025-06-15]

قارچ‌های ملانیزه و بیماری‌های مرتبط در انسان

Diseases in humans	Common agents
Chromoblastomycosis	Fonsecaea pedrosoi (most common) F. compacta Cladophialophora carrionii Phialophora verrucosa Rhinocladiella aquapersa Exophiala spinifera Fonsecaea monophora
Eumycetoma	Madurella mycetomatis Madurella grisea Exophiala jeanselmei Leptosphaeria senegalensis Pyrenochaeta species
Phaeohyphomycosis	
Superficial phaeohyphomycosis	Tinea nigra: Hortae werneckii Black piedra: Piedraia hortae
Cutaneous phaeohyphomycosis	Exophiala jeanselmei Nattrassia mangiferae/ Scytalidium dimidiatum
Subcutaneous phaeohyphomycosis	Exophiala spp. Alternaria spp. Phialophora spp. Bipolaris spp.
Corneal phaeohyphomycosis (Mycotic keratitis)	Curvularia spp. Alternaria spp. Bipolaris spp. Lasiodiplodia theobrome
Sinusitis	Bipolaris spp. Curvularia spp.
Deep-seated phaeohyphomycosis (DSP) (Disseminated)	Scedosporium prolificans Bipolaris spp. Curvularia spp. Exophiala spp. Wangiella spp.
Cerebral phaeohyphomycosis	Cladophialophora bantiana(most common) Ochroconis gallopavum Rhinocladiella mackenziei

[Downloaded from labdiagnosis.ir on 2025-06-15]

کلادوسپوریوم بانتیانا

مناسب ترین محیط کشت برای این قارچ محیط PDA، مالت آگار و Oatmeal agar است. برای شناسایی قارچ‌های سیاه عموما محیط سابورودکستروز آگار ترجیح داده نمی‌شود زیرا کلنی‌ها رنگ مشخصه (characteristic) خود را در آن ایجاد نمی‌کنند و اسپورولاسیون و کنیدی زایی بصورت ضعیف و یا به کندی صورت می‌گیرد. این قارچ دارای سرعت رشد متوسطی است و بعد از ۷ الی ۸ روز انکوباسیون کلنی‌های قابل مشاهده ایجاد می‌شوند. در دمای اتاق و نیز در دمای ۳۷ درجه سانتیگراد رشد می‌کند. کلنی‌ها در مدت ۱۵ روز به بلوغ می‌رسند و ظاهر مخملی و رنگ زیتونی – خاکستری تا قهوه‌ای نشان می‌دهند و پشت کلنی نیز سیاه رنگ است. پیگمان قابل انتشار در محیط تولید نمی‌کند. در منظره میکروسکپی هایفی شفاف تا قهوه‌ای به همراه دیواره‌های عرضی مشاهده می‌شود. کنیدی‌های تک سلولی با دیواره صاف به رنگ زیتونی رنگ پریده، بیضی تا دوکی شکل و به ابعاد تقریبی ۱۱-۶×۵-۲/۵ میکرون دیده می‌شوند. کنیدی‌ها بصورت زنجیری شکل و دراز دیده می‌شوند و به ندرت انشعاب می‌دهند. زنجیره کنیدی‌ها مستقیما از هایفی ایجاد می‌شوند. گاهی اوقات کلامیدوکنیدی مشاهده می‌شود. جنس کلادوفیالوفورا و کلادوسپوریوم را می‌توان از یکدیگر تمیز داد. در کلادوفیالوفورا اسکارهای تیره رنگ در محل اتصال کنیدی‌ها دیده نمی‌شود.

کلادوفیالوفورا بانتیانا در دمای ۴۲ تا ۴۳ درجه نیز رشد می‌کند. در محیط حاوی سیکلوهگزامید رشد می‌کند. اوره آز مثبت است. در رنگ آمیزی فونتانا ماسون رنگ سیاه را به خود می‌گیرد. (فونتانا ماسون یک رنگ اختصاصی برای ملانین است). این گونه بر روی کازئین آگار پروتئولیتیک نیست و قادر به ذوب ژلاتین ۱۲٪ نمی‌باشد.

کلنی کلادوفیالوفورا بانتیانا

کنیدی‌های دوکی و زنجیره‌ای شکل در کلادوفیالوفورا بانتیانا

کلادوفیالوفورا بانتیانا به ندرت از منابع غیر انسانی جدا می‌شود و گزارش‌های اندکی در مورد جدا کردن آن از طبیعت وجود دارد. آشیانه دقیق اکولوژیک این قارچ ناشناخته است اما عقیده بر این است که یک قارچ خاکزی است. ارتباط شغلی عفونت توسط این قارچ با زراعت و کشاورزی مطرح کننده حضور آن در محیط می‌باشد. کلونیزاسیون اولیه ریوی قارچ بسیار اهمیت دارد زیرا به دنبال این کلونیزاسیون از طریق راه هماتوژنوس به سیستم عصبی مرکزی منتقل می‌شود. این قارچ در ریه‌های بیماران مبتلا به فئوهایفومایکوز مغزی دیده می‌شود. حضور عناصر قارچی در دیواره‌های سرخرگی به عنوان مدرکی برای انتشار آن به سیستم اعصاب مرکزی از طریق عروق خونی در نظر گرفته شده است. آبسه‌های متعدد مغزی که اغلب مشاهده می‌شود نیز مطرح کننده انتشار قارچ از طریق جریان خون است. عفونت‌های جلدی یا زیرجلدی که به ندرت رخ می‌دهند در نتیجه تلقیح تروماتیک ایجاد می‌شوند. پرسنل آزمایشگاهی که با این قارچ کار می‌کنند نباید این حقیقت را فراموش کنند که کلونیزاسیون ریوی حادثه ابتدایی است و قادر به ایجاد عفونت در افراد دارای ایمنی شایسته می‌باشد. این گونه در لیست قارچ‌هایی قرار می‌گیرد که هنگام انجام اقدامات آزمایشگاهی بر روی آن استفاده از هود بیولوژیک با سطح ایمنی زیستی ۲ (کلاس ۲) الزامی است. کلادوفیالوفورا بانتیانا قادر به ایجاد عفونت‌های سیستم اعصاب مرکزی در افراد جوان با ایمنی شایسته است بدون این‌که هیچ گونه فاکتور خطری برای تهاجم قارچی وجود داشته باشد. عفونت با این قارچ به طور معمول در افراد گیرنده پیوند، معتادان تزریقی به مواد مخدر و بیماران مصرف کننده

[Downloaded from labdiagnosis.ir on 2025-06-15]

کورتیکواستروئید دیده می‌شود. در مورد ویرولانس این قارچ تولید ملانین و مقاومت دمائی (بالاتر از ٤٠ درجه) را با اهمیت می‌دانند. مطالعات پاتوژنیسیته در مدل حیوانی تمایل قارچ به بافت گلیال را تایید کرده است.

اگزوفیالا (ونجیلا) درماتیتیدیس

اگزوفیالا (ونجیلا) درماتیتیدیس یک قارچ شبه مخمری قهوه‌ای رنگ است که از منابع محیطی مختلف شامل خاک، آب، مواد گیاهی در حال فساد و مدفوع انسان جدا شده است. اگرچه به عنوان یک قارچ ساپروب در نظر گرفته شده اما گاهی اوقات به عنوان عامل عفونت‌های انسانی نیز شناخته می‌شود که در این صورت می‌تواند پوست، مغز، ریه، چشم، مفاصل و اندوکارد را درگیر نماید. کلنی‌ها دارای رشد آهسته بوده، در ابتدا شبه مخمری و سیاه و سپس چرم و جیر مانند شده و به رنگ زیتونی مایل به خاکستری با ایجاد میسلیوم‌های هوایی در سطح کلنی در می‌آید. اغلب اوقات یک پیگمان قهوه‌ای رنگ در آگار تولید می‌شود. در فاز ابتدایی رشد که کلنی شبه مخمر است با سلول‌های تک، بیضوی یا تخم مرغی و سلول‌های جوانه زن مشخص می‌شود. سلول‌های مخمری شفاف و دارای دیواره نازک هستند و کم کم پیگمان تیره در آن‌ها ایجاد می‌شود (دیماتیاسئوس) و دیواره ضخیمی پیدا می‌کنند. با ایجاد میسلیوم آنیلیدهای فلاسکی تا استوانه‌ای شکل تولید می‌شود. کنیدی‌ها شفاف تا قهوه‌ای رنگ پریده، تک سلولی، دیواره صاف، کروی تا بیضوی و به ابعاد ٦-٢/٥×٤-٢ میکرون هستند و به صورت توپ‌های لزج در راس آنیلیدها و یا در اطراف آن‌ها تجمع پیدا می‌کنند. کشت در دمای ٤٢ درجه سانتیگراد و در مجاورت ٠/١ درصد سیکلوهگزامید صورت می‌گیرد.

کلنی اگزوفیالا درماتیتیدیس



منظره میکروسکپی اگزوفیالا درماتیتیدیس

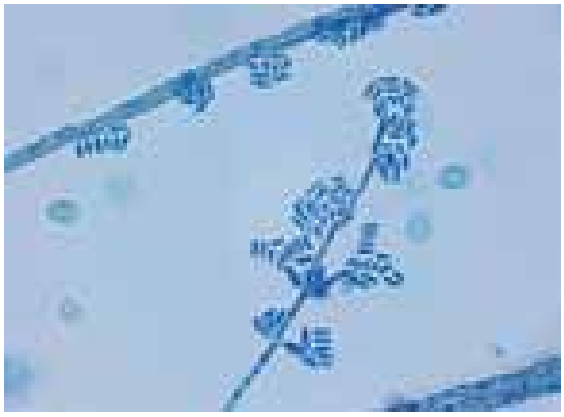

هایفی، آنیلیدهای گلدانی یا بیضی شکل که در جایگاه‌های مختلفی در طول هایفی قرار دارند و کنیدی ها

اگزوفیالا اسپینیفرا

کلنی‌ها در ابتدا موکوئید و شبه مخمری و سیاه است و سپس برجسته شده و میسلیوم‌های هوایی بر روی آن ظاهر می‌شود و نهایتا چرمی شکل تا پرزدار می‌گردد. پشت کلنی زیتونی مایل به سیاه است. کونیدیوفورها ساده یا منشعب، راست یا کمی مایل، خاری شکل و دارای دیواره‌های نسبتا ضخیم و قهوه‌ای رنگ هستند. کنیدی‌ها بصورت بیزی پتال (basipetal) در اطراف یا در راس هایفی با زاویه قائمه یا حاد از کنیدیوفورهای خاری شکل و یا از هایفی‌های تمایز نیافته جدا می‌شوند. سلول‌های کنیدی زا ١ تا ٣ میکرون طول دارند و کمی نواری شکل هستند. کنیدی‌ها تک سلولی، کمی شفاف، با دیواره نازک و صاف هستند و کروی تا بیضوی به ابعاد ٢/٥- ١/٨ ×٢/٩-١ میکرون هستند و بصورت دستجات خوشه مانند در انتهای هر آنیلید تجمع می‌یابند.

[Downloaded from labdiagnosis.ir on 2025-06-15]



کلنی‌های اگزوفیالا اسپینیفرا

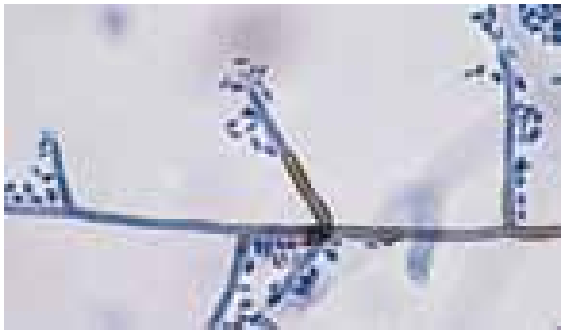

هایفی، آنیلیدها و کنیدی‌های اگزوفیالا اسپینیفرا

اگزوفیالا جینسلمی

کلنی‌های اگزوفیالا جینسلمی در ابتدا صاف، سبز مایل به خاکستری تا سیاه، موکوئید و شبه مخمر هستند و سپس برجسته شده و میسلیوم‌های هوایی بر روی آن‌ها ظاهر می‌شود. اغلب گنبدی شکل و شبیه چرم می‌شوند. پشت کلنی زیتونی مایل به سیاه است. سلول‌های جوانه دار، شبه مخمری و بیضوی به تعداد فراوان به ویژه در کشت‌های جوان وجود دارد. در بین این سلول‌های شبه مخمری بصورت پراکنده سلول‌های باد کرده و بزرگ به اشکال کروی بیضوی تا بیضوی پهن وجود دارد(germinating cells) که به سمت هایفی‌های کوتاه تمایل پیدا می‌کنند و بتدریج به هایفی‌های معمولی تبدیل می‌شوند. کنیدی‌ها در اطراف یا راس هایفی‌های تمایز نیافته در زاویه‌های قائمه یا حاد و یا از کنیدی‌های متورم جدا شده، ایجاد می‌گردند. سلول کنیدی زا ۱ تا ۳ میکرون طول دارد و کم کم نواری شکل می‌شود. کنیدی‌ها شفاف، با دیواره نازک، صاف، بیضوی و پهن به ابعاد ۲/۲-۱/۲×۴/۴-۳/۲ میکرون می‌باشند. کشت در ۳۷ درجه صورت می‌گیرد و در دمای ۴۰ درجه رشد انجام نمی‌شود.

منظره میکروسکوپی اگزوفیالا جینسلمی

References

1- Anaissie E J. CLINICAL MYCOLOGY. Churchill Livingstone. 2009.

2- Ganavalli S. Ajantha, Raghavendra D. Kulkarri. Cladophialophora bantiana,(2011) the Neurotropic Fungus- A Mini Review. J clin & Diagnostic Res. 5(6): 1301-6.

[Downloaded from labdiagnosis.ir on 2025-06-15]