

# عفونت‌های قارچی مجاری تنفسی

بخش دوم

● دکتر محمد قهری

دکترای علوم آزمایشگاهی، Ph.D قارچ شناسی

استادیار دانشگاه امام حسین (ع)

[ghahri14@gmail.com](mailto:ghahri14@gmail.com)



آسپر جیلوس نیدولانس (اسلاید کالچر)

## □ خلاصه

برخورد با قارچ‌های ساپروفیت در آزمایشگاه‌های میکروبی‌شناسی هر روز به صورت شایع اتفاق می‌افتد. معمولاً اکثر این قارچ‌ها را به عنوان آلوده کننده‌های معمولی محیط‌های کشت در نظر می‌گیرند و به آن اهمیت نمی‌دهند. هر چند که نوع نمونه و تعداد کلنی و محل رشد آن‌ها در نقاط تلقیح شده، بر اهمیت توجه و دقت در شناسایی و ارزیابی نقش آن‌ها در بیماری مورد تاکید قرار می‌گیرد. جنس آسپر جیلوس یک آلوده کننده ناشایع در

اکثر آزمایشگاه‌های میکروبیولوژی است و اهمیت جداسازی گونه‌های آن از نمونه‌های کلینیکی باید مورد توجه و تاکید بیشتری قرار گیرد.

شایع‌ترین گونه آسپر جیلوس که از مجاری تنفسی بیماران جدا می‌شوند شامل آسپر جیلوس فومیگاتوس، آسپر جیلوس فلاوس و آسپر جیلوس نیجر می‌باشد. آسپر جیلوس ترئوس، آسپر جیلوس اوستوس و آسپر جیلوس نیدولانس به عنوان پاتوژن‌های ریوی معمولاً کمتر جدا می‌شوند و آسپر جیلوس نیجر به صورت شایع‌تری در



حالات ساپروفیتیک نظیر بیماران مبتلا به بیماری انسداد مزمن ریوی و سینوزیت مزمن جدا شده است و نقش آن به عنوان عامل آسپرگیلوزیس تهاجمی ریوی در بیماران دارای سیستم ایمنی مختل شده به ندرت ثابت شده است. گونه‌های آسپرگیلوس در بافت هایفاهای دارای دیواره عرضی و با انشعابات دو شاخه و زاویه دار، وزیکول و فیالید یا کنیدی ایجاد می‌کنند. در فرم تهاجمی بافتی کنیدیوفور، وزیکول و فیالید یا کنیدی دیده نمی‌شود. در آزمایش هیستوپاتولوژیک هایفی دارای دیواره عرضی منشعب و دو شاخه و زاویه دار در یک نمونه بیوپسی باز از ریه هر چند که اغلب اوقات مربوط به گونه‌های آسپرگیلوس در نظر گرفته می‌شود ولی ممکن است مربوط به گونه‌های فوزاریوم، سودوآشریا بویدی ای و یا هیفومیست های دیماتیاسئوس نیز باشند. اهمیت تشخیص این گونه‌ها از یکدیگر در این است که به عنوان مثال سودوآشریا بویدی ای می‌تواند نسبت به آمفوتریسین B مقاوم باشد.

**واژه‌های کلیدی:** آسپرگیلوزیس، آسپرگیلوس فومیگاتوس، آسپرگیلوما، عفونت ریوی، عفونت سیستمیک قارچی

### □ آسپرگیلوزیس نکروز دهنده مزمن ریوی

آسپرگیلوزیس نکروز دهنده مزمن ریوی نوعی دیگری از آسپرگیلوزیس ریوی است. این شکل از عفونت در بیماران سالخورده، افراد مبتلا به بیماری انسدادی مزمن ریه (COPD)، توبرکلوز غیر فعال، پنموکونیوزیس یا سارکوئیدوز به صورت یک عفونت کند و بسیار آهسته (indolent) بروز می‌کند. اگر نقایص کوچکی در دفاع سیستمیک مربوط به سوء تغذیه، الکلیسم، دیابت ملیتوس یا مصرف کورتیکواستروئیدهای با دوز پایین وجود داشته باشد نیز می‌تواند این شکل از عفونت ریوی آسپرگیلوسی را به نمایش بگذارد. ممکن است این نوع عفونت به شکل آشکار نیز بروز نماید، در این حالت به شکل یک برونکوپنومونی مزمن مقاوم به درمان همراه با تب، کاهش وزن، سرفه و ارتشاح سلولی رو به افزایش خود را نشان می‌دهد و در بیوپسی شواهدی از آسپرگیلوزیس تهاجمی دیده می‌شود. این عفونت ممکن است به سمت حفره‌ای

شدن و تشکیل آسپرگیلوما پیشرفت کند و یا ممکن است از کانون اولیه آسپرگیلومایی توسعه یابد. در چنین بیمارانی ممکن است آسپرگیلوما پیشرفت کرده و پارانشیم ریوی اطراف خود را مورد حمله قرار دهد. در صورتی که درمان ضد قارچی شروع نشده باشد دوره این عفونت در طی ماه‌ها کامل می‌شود. آسپرگیلوزیس سینوس‌های پاراناژال در بیماران دارای سیستم ایمنی مختل شده یک فرآیند بسیار تهاجمی است و بیماران مبتلا در مراحل اولیه این عفونت ممکن است علائم اندکی داشته باشند.

شکایت بیمار در صورتی است که احتقان بینی یا سینوس‌های اطراف بینی بدون ترشح آشکار و واضحی ایجاد شده باشد. علائم نباید به عنوان رینیت ویرال در نظر گرفته شود. در این موقع با کمک اسپیکولوم بینی می‌توان اسکارهای موجود در طول موکوس تیغه‌های مارپیچی (turbinate) بینی را مشاهده کرد و در آزمایش حفره دهان اریتم در بخشی از موکوس دهانی (کام) به سمت سینوس عفونی شده آشکار است. حساسیت در لمس یا فشار (tenderness) در اوایل دوره عفونت بر روی سینوس‌های ماگزیلری شایع نیست. در نتیجه پیشرفت عفونت ممکن است حدقه چشم درگیر شود و در نتیجه جلو آمدگی تخم چشم (پروپتوزیس) ایجاد شود و غشاء مخاطی چشم متورم (کموزیس) شده و نکروز پوستی ایجاد شود. توسعه مستقیم از حدقه موجب عفونت لوب فرونتال می‌شود و به دنبال آن ممکن است ترومبوز سینوس کاورنوس به سرعت به وجود آید.

رادیوگرافی‌ها و اسکن CT از سینوس‌ها سطوح هوا-مایع یا کدورت و مات شدگی را نشان می‌دهد. تخریب استخوانی، انفیلتراسیون پشت حدقه و عفونت CNS نیز ممکن است به صورت آشکاری نشان داده شود. در بیماران دارای سیستم ایمنی مختل شده سینوزیت آسپرگیلوسی قبل و یا همزمان با آسپرگیلوزیس ریوی ممکن است ایجاد شود. رادیوگراف‌های سینوس‌های پاراناژال کدورت سینوس را آشکارا نشان می‌دهد. یک اسکن CT از سینوس‌های عفونی شده ممکن است تخریب استخوانی را نمایان سازد. همچنین اسکارهای مخاط ممکن است با آزمایش اتولارینگولوژیک دقیق در امتداد تیغه بینی دیده شوند.

بیوپسی و کشت از این ضایعات ممکن است آسپر جیلوزیس مهاجم را نشان داده و درمان مناسب و سریع با آمفوتریسین B بدون نیاز به روش تهاجمی در ناژ سینوس انجام گیرد.

به طور مشابهی اگر ضایعات تیغه بینی دیده نشوند آسپیره سینوس ممکن است قارچ را نشان بدهد و نیاز برای برونکوسکوپی را خاطر نشان سازد. اگر چه آسپر جیلوس شایع ترین علت سینوزیت قارچی در بیماران دارای سیستم ایمنی مختل شده می باشد قارچ های دیگری شامل زیگومیست ها، فوزاریوم، سودوآلشیریا بویدی ای، کوروولاریا، و آلترناریا نیز موجب سینوزیت قارچی می شوند. در طول دوره ای که گرآنولوسیتوپنی وجود دارد استراتژی ها برای کنترل آسپر جیلوزیس تهاجمی ریوی و سینوسی باید از تلاش ها و کوشش هایی که از انتشار عفونت پیشگیری می کند و نیز درمان عفونت خارج ریوی اولیه که فاقد علائم بالینی است، جانب داری کنند. چنین استراتژی هایی فقط وقتی مؤثر هستند که تشخیص زودرس آسپر جیلوزیس تهاجمی ثابت شده و درمان ضد قارچی قوی (aggressive) بلافاصله شروع شده باشد.

### □ آسپر جیلوزیس تهاجمی: تشخیص میکروبیولوژیک

شایع ترین گونه آسپر جیلوس که از بیماران جدا شده است شامل آسپر جیلوس فومیگاتوس، آسپر جیلوس فلاوس و آسپر جیلوس نایجر می باشد. آسپر جیلوس ترئوس، آسپر جیلوس اوستوس و آسپر جیلوس نیدولانس به عنوان پاتوژن های ریوی معمولاً کمتر جدا می شوند و آسپر جیلوس نایجر به صورت شایع تری در حالات ساپروفیتیک نظیر بیماران مبتلا به بیماری انسداد مزمن ریوی و سینوزیت مزمن جدا شده است و نقش آن به عنوان عامل آسپر جیلوزیس تهاجمی ریوی در بیماران دارای سیستم ایمنی مختل شده به ندرت ثابت شده است.

آسپر جیلوس یک آلوده کننده ناشایع در بسیاری از آزمایشگاه های میکروبیولوژی است و اهمیت جداسازی گونه های آن از نمونه های کلینیکی باید مورد تاکید قرار گیرد. گونه های پنسیلیوم به عنوان آلوده کننده های

آزمایشگاهی به طور قابل توجهی بسیار غالب تر می باشند. بنابراین اهمیت گونه های آسپر جیلوس که از نمونه های کلینیکی جدا می شوند باید به دقت ارزیابی شود.

گونه های آسپر جیلوس در بافت های فیبری دارای دیواره عرضی و با انشعابات دو شاخه و زاویه دار، وزیکول و فیالید یا کنیدی ایجاد می کنند. در فرم تهاجمی بافتی کنیدیوفور، وزیکول و فیالید یا کنیدی دیده نمی شود. این ساختمان ها ممکن است فقط گاهی اوقات دیده شوند، اگر چه در ضایعات حفره ای که مستقیماً با درخت تراکتوبرونشیاال مرتبط شده اند، می توانند مشاهده شوند. ارگانسیم معمولاً در بافت قابل تشخیص و تفکیک از گونه های کاندیدا که فقط سودوهایفی و بلاستوکونیدی دارند می باشد. هر چند که گاهی اوقات، هایفی آسپر جیلوس در بافت قطعه قطعه می شود و در مقاطع بافتی ممکن است مشابه اشکال مخمری بدون جوانه دیده شوند.

الگوی هیستوپاتولوژیک هایفی دیواره دار منشعب و زاویه دار دو شاخه (دیکوتوموس) ممکن است در عفونت تهاجمی بافتی مربوط به گونه های آسپر جیلوس، سودوآلشیریا بویدی ای، گونه های فوزاریوم و چند قارچ کمتر شایع دیگر دیده شود.

سودوآلشیریا بویدی ای ممکن است در بافت کنیدی های ترمینال تشکیل دهد. به هر حال تنها راه تشخیص این قارچ های مهاجم تکنیک کشت می باشد و تشخیص و تفکیک آن ها از یکدیگر کاملاً ضروری است زیرا سودوآلشیریا بویدی ای معمولاً نسبت به آمفوتریسین B مقاوم است و از طرفی می تواند نسبت به میکونازول حساس تر باشد و بنابراین جداسازی و شناسایی آن ها دارای اهمیت درمانی است. بیوپسی و کشت بافت دقیق ترین و قطعی ترین راهی است که به وسیله آن آسپر جیلوزیس تهاجمی را می توان اثبات نمود. با توجه به این که خیلی از بیماران در معرض خطر برای آسپر جیلوزیس مهاجم دارای نقایص هموستاتیک هستند که این امر مانعی برای روش های تشخیصی تهاجمی می باشند بنابراین اغلب لازم است که در ابتدا روش های جایگزین برای اثبات یک تشخیص احتمالی را در نظر گرفت. در مطالعات اولیه که توسط Aisner و همکاران انجام شده، آن ها دریافتند که کشت های مراقبتی مثبت از



بینی برای جدا کردن آسپرگیلوس فلاوس در میان یک طغیان آسپرگیلوزیس بیمارستانی در بیماران مبتلا به گرانولوسیتوپنی به صورت معنی داری با آسپرگیلوزیس تهاجمی ریوی همبستگی داشته است. فقدان کشت مراقبتی مثبت از بینی در یک بیمار مبتلا به گرانولوسیتوپنی همراه با تب مداوم با یک انفیلتراسیون ریوی، تشخیص آسپرگیلوزیس ریوی را رد نمی‌کند.

اخیراً Martino و همکارانش دریافتند که کشت‌های مراقبتی از بینی برای ایجاد آسپرگیلوزیس تهاجمی ریوی در طول دوره نوتروپنی دارای اثر پیشگویی کننده بسیار خوبی است. جداسازی گونه‌های آسپرگیلوس از کشت‌های مجاری تنفسی بیماران تب دار گرانولوسیتوپنیک با انفیلتراسیون ریوی باید به عنوان یک گواه قیاسی آسپرگیلوزیس ریوی در نظر گرفته شود. در یک مطالعه آینده نگر توسط Yu و همکارانش مشخص شد که جداسازی گونه‌های آسپرگیلوس از ترشحات مجاری تنفسی بیماران در معرض خطر برای آسپرگیلوزیس تهاجمی ریوی بسیار پیشگویانه بوده است. در بین ۱۰۸ بیمار که از آن‌ها گونه‌های آسپرگیلوس جدا شده است ۱۷ بیمار که مبتلا به گرانولوسیتوپنی یا لوکمی و یا هر دو بیماری بوده‌اند در آزمایش هیستوپاتولوژیک از نسج ریه آسپرگیلوزیس تهاجمی ریوی داشته‌اند اما در بیماران فاقد حالت گرانولوسیتوپنی و دارای تومورهای بافت جامد و یا بیمارانی که سیستم ایمنی سرکوب شده‌ای نداشتند، آسپرگیلوزیس تهاجمی یافت نشد. آنالیزهای آماری چند متغیری نشان داده است که گرانولوسیتوپنی جزو با اهمیت‌ترین فاکتورهای پیشگویی کننده برای آسپرگیلوزیس تهاجمی در بیماران با کشت مثبت مجاری تنفسی از نظر گونه‌های آسپرگیلوس می‌باشند.

یافته‌های Treger و همکارانش در یک مطالعه گذشته‌نگر نیز بر اهمیت جدا سازی گونه‌های آسپرگیلوس از ترشحات تنفسی در جمعیت‌های در معرض خطر تاکید می‌کند. گونه‌های آسپرگیلوس به ندرت جزو آلوده‌کننده‌های ترشحات تنفسی بوده‌اند. در مقابل بیماران گرانولوسیتوپنیک Yu و همکارانش دریافتند که هنگامی که گونه‌های آسپرگیلوس از ترشحات تنفسی سیگاری‌های غیر گرانولوسیتوپنیک جدا می‌شوند یک ارزش پیشگویی کننده پایین برای بیماری تهاجمی وجود دارد.

اخیراً یک مطالعه آینده نگر بر روی کشت‌های مربوط به مجاری تنفسی در تشخیص آسپرگیلوزیس تهاجمی ریوی منتشر شده است. در این سری از مطالعات ارزش پیش‌گویی کننده مثبت کشت‌های مجاری تنفسی از ۱۴ درصد در بیماران مبتلا به عفونت HIV تا ۵۸ درصد در بیمارانی که پیوند عضو جامد گرفته و یا تحت درمان با کورتیکواستروئیدها بوده‌اند و تا ۷۲ درصد در بیماران مبتلا به بدخیمی‌های هماتولوژیک، نوتروپنی یا افرادی که پیوند مغز استخوان گرفته‌اند متغیر بوده است. ارتباط و همبستگی کلینیکی و رادیوگرافیک در تفکیک نمونه‌های مثبت حقیقی از مثبت کاذب مفید بوده است. حضور گونه‌های آسپرگیلوس در مایع لاولژ برونکوآلولار در بیماران تب‌دار گرانولوسیتوپنیک با انفیلتراسیون تازه ریوی نشانگر آسپرگیلوزیس تهاجمی هستند اگر چه غیاب عناصر هایفال و یا کشت‌های منفی تشخیص را رد نمی‌کند. حتی حضور عناصر هایفی در آزمایش مستقیم در نمونه‌های BAL که دارای نتایج کشت منفی هستند و مربوط به بیماران تب دار نوتروپنیک همراه با انفیلترهای ریوی پیشرونده و مقاوم به آنتی‌بیوتیک هستند باید به عنوان مدارک و شواهد قیاسی برای آسپرگیلوزیس تهاجمی ریوی در نظر گرفته شوند. برونکوسکوپی و اسکن‌های با وضوح بالای CT ابزارهای تشخیصی تکمیل‌کننده‌ای هستند و باید در بیماران در معرض خطر برای آسپرگیلوزیس ریوی تهاجمی تا آنجا که ممکن است در دوره‌ای که پنومونی وجود دارد هر چه زودتر انجام گیرند. ندول‌های محیطی تحت راهنمایی CT به وسیله اسپیراسیون سوزنی زیر جلدی به آسانی قابل دسترسی هستند. به تازگی استفاده از توراکوسکوپی در بیماران در معرض خطر بالا که دارای ضایعات محیطی هستند به تشخیص کمک می‌نمایند.

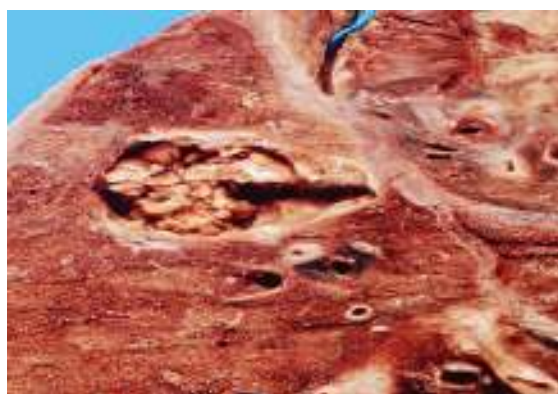اگر روش‌های اولیه تشخیص میکروبیولوژیک کمک نکنند و یا این که امکان انجام آن میسر نباشد باید بیوپسی باز از ریه انجام گیرد. برای بیماران با یک انفیلترای لوکالیزه اگر چه بیوپسی باز از ریه نیاز به توراکتومی از طریق مدیاستینال و یا طرفی (lateral) دارد. این مسئله الزامی است که جراح نمونه بیوپسی را از نواحی محیطی و مرکزی ریه اینرمال فراهم کند زیرا انتشار ارگانیزم در بافت ممکن است متفاوت باشد. ارزش بیوپسی باز از ریه در بیمارانی که عوامل دارویی (تجربی)

متعددی می‌گیرند بحث برانگیز است. هر چند که دوزهای بالای آمفوتریسین B (1-1.5 mg/kg/d) علیه آسپرگیلوزیس ریوی تهاجمی نسبت به دوزهای استاندارد تجربی از این دارو (0.5-0.6 mg/kg/d) بسیار موثرتر است. با توجه به اینکه دوزهای بسیار بالای این دارو نسبت به دوزهای معمولی تجربی آن نفروتوکسیسیته بیشتری دارند، قبل از کاربرد این دارو با دوز بالا ترجیحاً تشخیص عارضه از طریق روش‌های میکروبیولوژیک و یا هیستوپاتولوژیک باید ثابت شده باشد. بنابراین برای حصول بهبودی در بیماران گرانولوسیتوپنیک به دوزهای بالاتر اما بسیار نفروتوکسیک از آمفوتریسین B نیاز است. بیوپسی باز ریه که حضور آسپرگیلوس را نشان می‌دهد نیز به اقدامات درمانی با دوزهای بالاتر از دوزهای تجربی از این دارو نیاز دارد. علاوه بر این سه نوع فرمولاسیون لیپیدی آمفوتریسین B را می‌توان در دوزهای بالاتر و توکسیسیته کمتر ولی با قیمت گران‌تر به کار برد. مجدداً تأکید می‌شود که در هر جا که ممکن باشد باید تشخیص قطعی عفونت محرز شود. در آزمایش هیستوپاتولوژیک هایفی دارای دیواره عرضی منشعب و دو شاخه و زاویه دار در یک نمونه بیوپسی باز از ریه هر چند که اغلب اوقات مربوط به گونه‌های آسپرگیلوس در نظر گرفته می‌شود ولی ممکن است مربوط به گونه‌های جنس فوزاریوم، سودوآلشریا بویدی ای و یا هیفومیست های دیماتیاسئوس نیز باشند. اهمیت تشخیص این گونه‌ها از یکدیگر در این است که به عنوان مثال سودوآلشریا بویدی ای می‌تواند نسبت به آمفوتریسین B مقاوم باشد و بیمار مربوطه به ترکیبات ضد قارچی آزولی نیاز داشته باشد. پیشرفت‌های مهمی در روش‌های تشخیصی ایمونولوژیک و مولکولار بیولوژی به منظور آشکار سازی سریع‌تر آسپرگیلوزیس ریوی تهاجمی صورت گرفته است. وجود گالاکتومانان در سرم خون و ادرار در آسپرگیلوزیس منتشره تجربی (experimental) نشان داده شده است. برای ارزیابی اندازه گیری گالاکتومانان در مراحل اولیه آسپرگیلوزیس ریوی، گالاکتومانان سرمی در یک مدل خرگوشی که نوتروپنی ماندگاری داشته و دارای آسپرگیلوزیس ریوی تهاجمی بوده است اندازه گیری شده است. این مطالعه یک فراوانی معادل ۷۱ درصد وجود گالاکتومانان در حیواناتی که با نمونه‌های سریال پایش می‌شدند را نشان داده است. کاهش در تیتراهای گالاکتومانان

در خرگوش‌های درمان شده پتانسیل استفاده کلینیکی از این مارکر را برای پایش درمانی نشان داده است. یک آنتی‌ژن کربوهیدراتی مقاوم به حرارت که ممکن است به احتمال زیاد همان گالاکتومانان باشد در گردش خون بیماران مبتلا به آسپرگیلوزیس تهاجمی توسط Andriole و همکارانش نشان داده شده است. تجربیات اخیر عملی بودن پایش سریال یک مارکر جانشین مانند گالاکتومانان را با روش ساندریچ الیزا مطرح می‌کنند که ممکن است نسبت به تست آگلوتیناسیون لاتکس پاستورکس (pastorex) بسیار عالی‌تر باشد. در حال حاضر اندازه گیری گالاکتومانان در سرم در اروپا مجوز انجام را دارد اما این امکان فعلاً در ایالات متحده آمریکا فراهم نیست. به تازگی آشکارسازی آنتی بادی‌های اختصاصی نسبت به چند آنتی ژن آسپرگیلوسی با استفاده از روش‌های مختلف نیز نشان داده شده است اما همانند روش‌های اندازه گیری سرولوژیک قبلی به پاسخ فردی ایمونولوژیک بیمار بستگی دارد. روش‌های مولکولار بیولوژی (PCR) نیز توسعه یافته و ممکن است در آشکارسازی سریع‌تر آسپرگیلوزیس تهاجمی کمک کننده باشد. PCR اختصاصی برای آسپرگیلوس برای نمونه‌های مایع یا لواز برونکوالولار انجام شده و در ۵ مورد از ۷ مورد بیمار مبتلا به آسپرگیلوزیس ریوی تهاجمی مثبت بوده است اما این پاسخ‌ها مثبت کاذب بوده‌اند. به نظر می‌رسد که این تکنیک نسبت به اندازه گیری گالاکتومانان سرمی با استفاده از توالی‌های هدف برای آسپرگیلوس فلاوس و پروتئاز قلیایی، ۲ آنتی ژن کلیدی و فاکتورهای پتانسیل ویروالانس برای آسپرگیلوس فومیگاتوس ارزش بالاتری داشته باشد. محققین دیگر نیز عملی بودن روش PCR را برای بیماری تهاجمی و آسپرگیلوما نشان داده‌اند. در مطالعه‌ای توسط Mondon و همکاران برای آشکار کردن حضور یک مارکر مولکولی 0.95 kb اختصاصی از استرین‌های کلینیکی و محیطی آسپرگیلوس فومیگاتوس از PCR استفاده کردند. این محققین با استفاده از مدل موشی (موش‌های دارای اختلال در سیستم ایمنی) نشان دادند که استرین‌هایی که دارای مارکر 0.95 kb هستند با بیماری تهاجمی و مرگ و میر بالاتر در آن‌ها همراه بوده است. مطالعات بیشتر و امیدوار کننده‌ای پیرامون حساسیت، ویژگی، پتانسیل پایش و پیگیری درمانی به وسیله تکنیک‌های PCR در حال انجام



شامل مدیریت محافظه کارانه شیمی درمانی ضد قارچی و برداشت (رزکسیون) جراحی است. بسیاری از بیماران با کنترل و درمان پروسه‌های زمینه‌ای ریوی بهتر معالجه می‌شوند. بیماران مبتلا به آسپرگیلومی تحت حاد و موضعی مهاجم (آسپرگیلوزیس نکروز دهنده مزمن) ممکن است به آمفوتریسین B یا ایتراکونازول پاسخ دهند. ایتراکونازول در بیماران سرپایی بهتر تحمل می‌شود و کاربرد آن عملی‌تر است. مقدار دارو و مدت طول درمان باید نسبت به پاسخ بیمار طراحی شود و درمان نگهدارنده مزمن با ایتراکونازول یک انتخاب در بیماران دارای آثار باقیمانده زخم پارانشیمال می‌باشد. کاربرد داخل حفره‌ای آمفوتریسین B در صورتی که درمان سیستمیک قادر به کنترل پروسه عفونت نباشد می‌تواند جان‌نشین آن باشد. بیماری مزمن ریوی شدید و زمینه‌ای رزکسیون جراحی آسپرگیلوما را در بسیاری از بیماران محدود می‌کند. هموپتیزی راجعه یا تهدید کننده حیات علی‌رغم انجام درمان ضد قارچی یک اندیکاسیون نسبی برای مداخله جراحی است. داده‌های جدید مطرح می‌کنند که رزکسیون ریه (سگمنتکتومی، لوکتومی، پنموکتومی کامل) در بیماران انتخابی با آسپرگیلومی مهاجم با میزان مرگ و میر پایین ناشی از عمل جراحی می‌تواند اجرا شود. روی هم رفته پیامد کلی به شدت و میزان ناخوشی بیمار، اوضاع ریوی وی، میزان تأخیر در تشخیص و زمان شروع درمان مؤثر بستگی دارد.

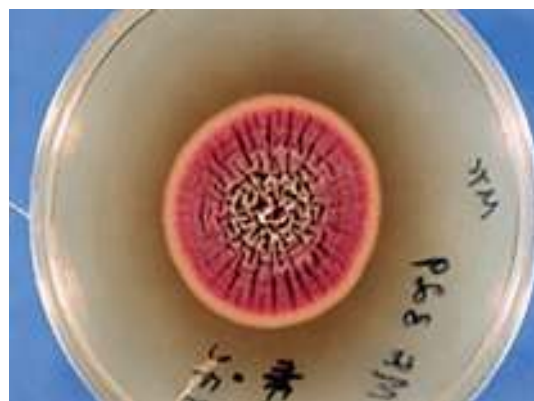


منظره میکروسکوپی آسپرگیلوما در قطعه فوقانی لوب تحتانی ریه دیواره فیبروز و فیبروز پارانشیمال که به سمت پلور توسعه یافته و ضخیم شده است

است. سطوح سرمی ۱ و ۳ بتا - دی - گلوکان در ۷ بیمار از ۸ بیمار مبتلا به آسپرگیلوزیس ریوی تهاجمی بالا بوده است و به طور بالقوه مارکر جایگزین دیگری برای نشان دادن عفونت را نشان می‌دهد هر چند که این نتایج هنوز در مراحل ابتدایی و تحقیقاتی هستند.

## □ درمان آسپرگیلوزیس مجاری تنفسی آسپرگیلوزیس آلرژیک

درمان انتخابی جاری برای حالت شدید آسپرگیلوزیس برونکوپولمونری آلرژیک (ABPA) پردنیزون به مقدار 1mg/kg و به دنبال آن 0.5mg/kg/d به مدت ۲ هفته است. درمان شدید و ضربتی سریع ممکن است پیشروی فاز فیبروتیک غیر قابل برگشت را ضعیف کند. ممکن است برخی از بیماران به درمان سرکوب کننده مزمن نیاز داشته باشند. مطالعات اولیه نشان می‌دهند که ایتراکونازول یک داروی کمکی با ارزش برای کنترل ABPA از طریق کاهش قابل توجه بار ارگانیزم در بیماران مبتلا می‌باشد. سینوزیت آلرژیک آسپرگیلوسی را می‌توان به وسیله درناژ سینوس و کورتیکواستروئیدها کنترل کرد اگر چه درمان مطلوب برای آن هنوز روشن نیست. سینوزیت آلرژیک آسپرگیلوسی در افراد مبتلا به اختلالات سیستم ایمنی به درناژ جراحی نیاز دارد.



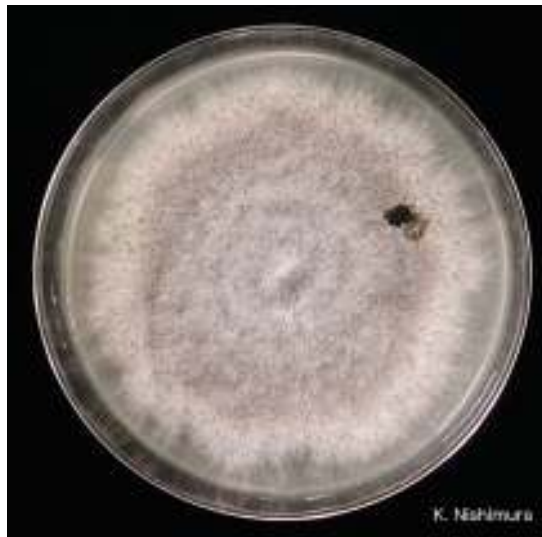کلنی آسپرگیلوس ترئوس

## □ درمان آسپرگیلوما

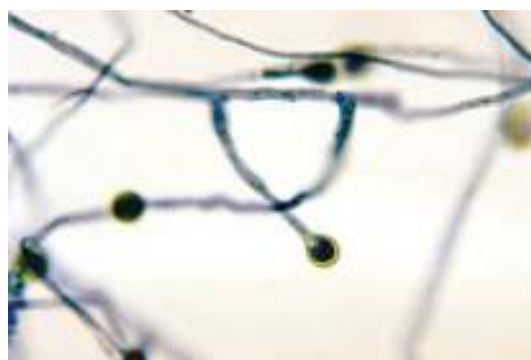درمان آسپرگیلوما حالت ویژه دارد و در هر فردی بر طبق شدت علائم و بیماری مزمن زمینه‌ای ریه به صورت جدا از دیگران باید انجام شود. روش‌های درمانی جاری

## □ درمان آسپرژیلوزیس تهاجمی

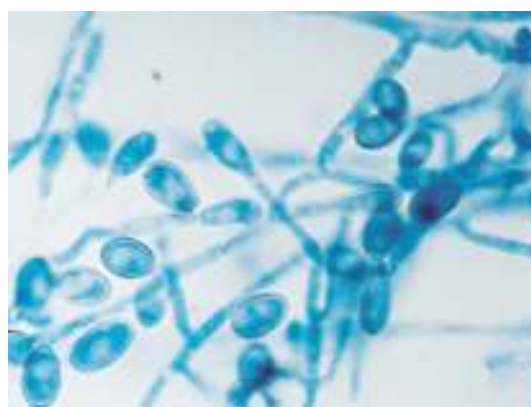
درمان ضد قارچی موفقیت آمیز در آسپرژیلوزیس تهاجمی ریوی در بیماران دارای اختلال در سیستم ایمنی به شروع به هنگام در استفاده از داروهای ضد قارچی و نیز برگشت نقص ایمنی یا جلوگیری از سرکوبی سیستم ایمنی بستگی دارد. تشخیص سریع و استعمال به موقع و بیدرنگ آمفوتریسین B به عنوان فاکتورهای بحرانی در زنده ماندن و نجات یافتن از عفونت آسپرژیلوسی تهاجمی شناخته شده‌اند. باز یافت حالت گرانولوسیتوپنی، حذف یا تخفیف درمان کورتیکواستروئیدی و بهبود فاکتورهای ایمونوسوپرسیو دیگر نیز از جمله فاکتورهای بحرانی در درمان موفقیت آمیز آسپرژیلوزیس تهاجمی ریوی در بیماران سرطانی می‌باشند. آمفوتریسین B داخل وریدی با دوز بالا (1-1.5 mg/kg/d) یا فرمولاسیون لیپیدی آمفوتریسین B با دوز  $\geq 5 \text{ mg/kg/d}$  در درمان ابتدایی در بیمارانی است که در زمینه اختلال ژرف در سیستم ایمنی به آسپرژیلوزیس تهاجمی ریوی مبتلا هستند. آسپرژیلوزیس تهاجمی ریوی اغلب در بیماران گرانولوسیتوپنیک که سابقاً آمفوتریسین B تجربی با دوز 5 mg/kg/d دریافت کرده‌اند ایجاد می‌شود. در چنین مواردی از این دارو با دوز ۱ تا یک و نیم میلی گرم به ازای هر کیلوگرم وزن در روز استفاده می‌شود. اغلب از انفوزیون‌های سریع (کمتر از یک ساعت) اجتناب می‌شود زیرا ممکن است با واکنش‌های مربوط به انفوزیون همراه شده و خطر آریتمی‌های قلبی در افرادی که قبلاً به بیماری کلیوی و یا اختلالات قلبی عروقی دچار هستند را افزایش دهد. چنین دوزاژی نیاز به مدیریت پزشکی دقیقی دارد تا از تومی را برگردانده یا اصلاح کند. استفاده از سالین (saline loading) به صورت ۳ تا ۵ میلی اکی والان گرم به ازای هر کیلوگرم وزن بدن در ۲۴ ساعت با توجه به وزن بدن، وضعیت الکترولیت‌ها و عملکرد قلبی ریوی می‌تواند به اصلاح وضعیت از تومی کمک کند. در بیمارانی که عوامل نفروتوکسیک دیگری مثل سیکلوسپورین آ و یا آمینوگلیکوزیدها نیز دریافت می‌کنند و یا در افرادی که بیماری زمینه‌ای کلیوی مربوط به دیابت و یا پرفشاری خون دارند پیشگیری از از تومی القاء شده توسط آمفوتریسین B سخت تر می‌شود. آمفوتریسین B



کلنی سودوآلشیریا بوییدی ای



کنیدی و کنیدیوفورهای سودوآلشیریا بوییدی ای



کنیدی و کنیدیوفورهای سودوآلشیریا بوییدی ای



در بیماران با زمینه اختلال شدید ایمنی که آسپر جیلوزیس منتشره و یا تهاجمی ریوی دارند را معالجه نمی‌کند. در عوض تنها می‌تواند عفونت را تا زمانی که ایمونوسوپرسیون برگشت کند تثبیت (stabilize) نماید. رهایی از وضعیت گرانولوسیتوپی، کاهش شدت درمان کورتیکواستروئیدی و بهبود سایر فاکتورهای ایمونوسوپرسیو فاکتورهای بحرانی در درمان موفقیت آمیز آسپر جیلوزیس تهاجمی در افراد مبتلا به اختلال سیستم ایمنی هستند. تا زمانی که وضعیت ایمونوسوپرسیون بهبود نیافته و یا برگشت نکند پروگنوز آسپر جیلوزیس تهاجمی فرصت طلب ملال انگیز است هر چند که درمان ترکیبی با عوامل دیگر ضد قارچی تصویری خوشایند و جذاب است اما داده‌های اندکی وجود دارد که از جنبه‌های درست و بر حق آن حمایت کنند. ایتراکونازول به عنوان انتخاب جدید در درمان آسپر جیلوزیس تهاجمی پیشنهاد شده است. در مطالعات جدید مشخص شده که این تری آزول ضد قارچی در درمان بیماران با آسپر جیلوزیس تهاجمی شامل آن دسته که پیوند ارگان و یا پیوند مغز استخوان گرفته‌اند و یا افرادی که عفونت HIV دارند فعالیت دارد.

گیرندگان پیوند عضو جامد که سایکلواسپورین دریافت می‌کنند ممکن است به عنوان جایگزین از ایتراکونازول که ترکیب غیرسمی برای کلیه‌ها است بهره ببرند. استفاده همزمان از ایتراکونازول و سایکلواسپورین موجب رسیدن سیکلواسپورین به غلظتی می‌شود که آن را به سطوح نفروتوکسیسیته نزدیک می‌کند و لذا پایش سطوح این دارو و کاهش دوز آن ضروری است. علاوه بر این فراهمی زیستی (bioavailability) ایتراکونازول در بیمارانی که آسیب مخاطی ناشی از شیمی درمانی دارند و نیز در افرادی که از داروهای آنتی اسید استفاده می‌کنند (شامل عوامل بلوک کننده گیرنده H<sub>2</sub>) ممکن است دچار اختلال شود. مشکلات مربوط به آشفتگی قابلیت دسترسی دارو را می‌توان با استفاده از محلول سیکلودکسترتین ایتراکونازول اصلاح و برطرف کرد. برای درمان آسپر جیلوزیس تهاجمی سطوح پلاسمایی بالایی از ایتراکونازول باید فراهم شود. به عنوان مثال در یک مطالعه فارماکودینامیک جدید نشان داده شده که یک ارتباط مستقیم بین سطوح ایتراکونازول و

فعالیت ضد قارچی در شرایط *in vivo* علیه آسپر جیلوس فومیگاتوس وجود دارد. Denning و همکاران حساسیت آسپر جیلوس فومیگاتوس به ایتراکونازول را تحت شرایط استاندارد شده آزمایشگاهی مطالعه کرده و پیامد کلینیکی آن را بررسی کردند. همچنین در بیماران انتخاب شده مبتلا به آسپر جیلوزیس تهاجمی لوکال (در حالت غیرنوتروپنیک) که با آمفوتریسین B درمان شده بودند از داروی ایتراکونازول به عنوان درمان پایشی موفقیت‌آمیز در آسپر جیلوزیس تهاجمی استفاده گردیده است. محققین دیگری از این دارو برای سرکوب کردن عفونت مزمن و نیز در بیماران با بیماری گرانولوماتوز مزمن استفاده کرده‌اند. همانطور که قبلاً گفته شد کاربرد پارنترال محلول سیکلودکسترتین ایتراکونازول مشکلات مربوط به فراهمی زیستی آن را برطرف کرده است.

رزکسیون جراحی در آسپر جیلوزیس ریوی در شرایط ویژه‌ای انجام می‌شود. این شرایط عبارتند از: ۱- وجود هموپتیزی از یک لژیون حفره‌ای منفرد، ۲- پیشرفت یک لژیون حفره‌ای علیرغم درمان ضد قارچی، ۳- ارتشاح سلولی به داخل استخوان یا نسج نرم توراسیک ضمن دریافت درمان ضدقارچی و ۴- پیشرفت عفونت در یک ارگان هدف کریتیکال مثل سیستم اعصاب مرکزی یا پریکارد.

رزکسیون به هنگام در ترکیب با درمان ضد قارچی شدید در یک روش تهاجمی برای عفونت لوکالیزه در بیماران انتخابی به کار برده شده است. تصمیم برای هر بیمار باید منحصر به فرد باشد. عوامل مختلف دارویی از قبیل ریفامپین و فلوسیتوزین با آمفوتریسین B در شرایط *in vitro* ترکیب شده‌اند و به صورت کلینیکی برای درمان آسپر جیلوزیس تهاجمی ریوی به کار رفته‌اند. در آزمایش‌های بالینی یا داده‌های *in vivo* برای حمایت از استفاده روتین ترکیب درمان ضد قارچی با عوامل دارویی گفته شده و یا با آزول‌ها به عوض استفاده از آمفوتریسین B مدارک و شواهد با ثباتی وجود ندارد. ریفامپین ممکن است موجب القاء کلستاز داخل کبدی و ترومبوسیتوپی در این بیماران شود. در صورت استفاده از فلوسیتوزین به منظور جلوگیری از بروز آثار میلویتوکسیسیته آن باید به سطح سرمی آن توجه دقیقی شود. ایمنی، فارماکودینامیک

و خصوصیات ضد قارچی فلوسیتوزین در جای دیگری مرور شده است. اگر آسپر جیلوزیس ریوی علی رغم تحمل دوز ماکزیمم روزانه آمفوتریسین B به پیشرفت خود ادامه دهد استفاده از فرمولاسیون لیپیدی آمفوتریسین B لازم می شود. کنترل انتقال محیطی کنیدی های آسپر جیلوس در اداره کردن شیوع بیمارستانی آسپر جیلوزیس اهمیت دارد. ظرفیت آسپر جیلوس فومیگاتوس برای بنا نمودن عفونت ریوی در یک میزبان با سیستم ایمنی مختل بستگی به میزان و مقدار تلفیح شده اسپورهای آن دارد. پالس های بزرگ کنیدی ها از منابع محیطی آلوده یک ریسک بالا برای توسعه آسپر جیلوزیس ریوی در بیماران دارای سیستم ایمنی مختل شده می باشند. در یک مرور آسپر جیلوزیس مهاجمی بیمارستانی مشاهده شد که شایع ترین منابع این قارچ در طغیان های بیمارستانی آلودگی با واحدهای تهویه هوا و مکان های ساخت و ساز است. شواهد میکروبیولوژیکی برای نشان دادن ارتباط بین تکثیر داخل بیمارستانی ارگانیسیم های آسپر جیلوس با آسپر جیلوزیس اندمیک و اپیدمیک نیز در مطالعه دیگری نشان داده شده است. بعد از حذف فیلترهای هوای آلوده شده و اصلاح کانون های محیطی بیش از ۱۰۰ برابر در شمارش اسپورهای آسپر جیلوس کاهش نشان داده شده و نیز چهار برابر کاهش در آسپر جیلوزیس مهاجمی در طول ۲ سال بعد از مطالعه وجود داشته است. سدها و حصارهای از کف تا سقف برای پیشگیری از انتقال کنیدی های آسپر جیلوس به جمعیت های در معرض خطر بالا باید در نواحی از بیمارستان که در آن عملیات ساختمانی یا نوسازی انجام می شود برقرار شود.

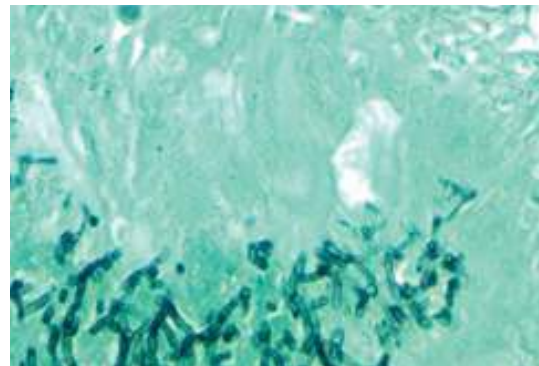
سیستم های تهویه مطبوع از طریق میکروبیولوژیکال باید پایش شوند به ویژه در طول مدتی که در دست تعمیر هستند و یا عملکرد خرابی دارند. در صورت امکان در بخش هایی از بیمارستان که بیماران گرانولوسیتوپنی حاد و شدید بستری هستند مثلاً در گیرندگان پیوند مغز استخوان آلوژنیک باید از فیلترهای HEPA استفاده کرد. گزارش های جدید توسط Anaissie و همکاران مطرح کرده است که سیستم های آب بیمارستانی ممکن است یک منبع بالقوه برای آئروسول کردن گونه های آسپر جیلوس و

فوزاریوم باشند اما باز هم مطالعات بیشتری مورد نیاز است. در ارتباط با مراجع کنترل عفونت بیمارستانی تیم مهندسی بیمارستانی و پزشکانی که بیماران دارای سیستم ایمنی مختل شده را تحت نظر دارند هنگامی که تعمیرات سیستم های تهویه مطبوع و یا ساختمان سازی انجام می شود باید اقدامات مربوط به کنترل عفونت و محیط را به طور مناسب به کار گیرند. برای جلوگیری از آسپر جیلوزیس مهاجمی ریوی آمفوتریسین B آئروسول شده کافی نیست و ممکن است به طور ضعیفی تحمل شود و به طور کلی نقش آن روشن نیست. در یک آنالیز موقتی آمفوتریسین B آئروسولیزه برای جلوگیری از آسپر جیلوزیس مهاجمی ریوی در بیماران سرطانی نوتروپنیک سودمندی نشان نداده است. عوارض نامطلوب در بیش از ۵۰٪ بیماران و قطع پروفیلاکسی در ۲۳٪ بیماران پدید آمده است. آئروسولیزاسیون فرمولاسیون های لیپیدی آمفوتریسین B و پنومکاندین ها در مطالعات حیوانی قابل انجام و مؤثر بوده است اما اطلاعات چندانی در مورد انسان در دسترس نیست. فلوکونازول در دوزاژ تأیید شده فعلی یعنی ۴۰۰ میلی گرم در روز در پیشگیری از آسپر جیلوزیس مهاجمی مؤثر نیست. در مطالعات محدودی مطرح شده که ایتراکونازول ممکن است برای این منظور مفید باشد اگر چه اطلاعات بیشتری مورد نیاز است. در یک آزمایش تصادفی مربوط به ایتراکونازول، اختلاف قابل توجهی در گسترش کلی میکوزهای مهاجمی در بیماران دریافت کننده ایتراکونازول دیده نشده است در حالی که گزارش های دیگری در مورد ایتراکونازول در مطالعات غیر تصادفی فعالیت ایتراکونازول خوراکی در جلوگیری از آسپر جیلوزیس مهاجمی در بیماران مبتلا به بدخیمی های هماتولوژیک و بیماری گرانولوماتوز مزمن را نشان داده اند.

مطالعه بزرگی نیز در حال انجام است که اثر عوامل جدید سیکلودکستین ایتراکونازول در جلوگیری از میکوزهای مهاجمی به ویژه آسپر جیلوزیس را ارزیابی کند. استراتژی ها برای پیشگیری از عفونت مهاجمی قارچی به طور دقیق در بیماران نوتروپنیک مطالعه شده است. دو استراتژی پیشگیری در میزبانان نوتروپنیک وجود دارد: پروفیلاکسی و درمان تجربی.



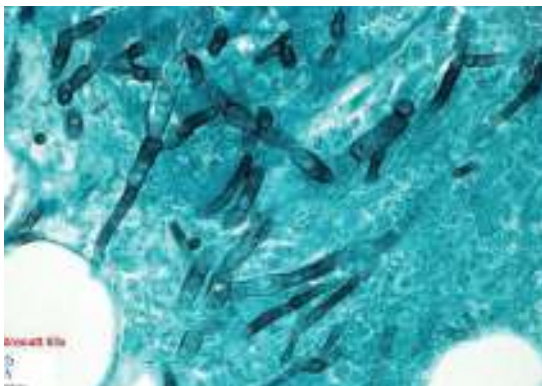
جدیدی برای پیشگیری از این عفونت مرگ آور فراهم شده است. یک کار آزمایشی بزرگ چند مرکزی وریکونازول را در مقابل آمفوتریسین B لیپوزومال برای درمان تجربی به کار گرفته است که ممکن است سودمندی این نسل جدیدتری آزول ها را برای پیشگیری از اسپرجیلوزیس نشان دهد. اگر اسپرجیلوزیس ریوی در بیماری ایجاد شود که نیاز به شیمی درمانی سیتوتوکسیک دارد ریسک عود اسپرجیلوزیس ریوی تقریباً ۵۰ درصد بالا می‌رود. بسیاری از بیماران مبتلا به لوکمی، لنفوم و تومورهای بافت‌های جامد مختلف تحت چندین سیکل شیمی درمانی قوی قرار می‌گیرند. بنابراین یک راه برای اداره کردن این بیماران با سابقه اسپرجیلوزیس تهاجمی استفاده از آمفوتریسین B با دوز 1-1.5mg/kg/d در آغاز شروع تب و گرانولوسیتوپنی است. این روش آغاز سریع استفاده از آمفوتریسین B را می‌توان یک فرم «پیشگیری ثانویه» دانست. درمان پروسه نئوپلاستیک زمینه‌ای برای زنده ماندن بیمار، مسئله‌ای اساسی است. شیمی درمانی سیتوتوکسیک ممکن است در بیماران سرطانی با میکوز تهاجمی ادامه داشته باشد. در این ارتباط تجربیات بیشتری در مورد کاندیدیازیس منتشره مزمن نسبت به اسپرجیلوزیس وجود دارد. فرمولاسیون‌های لیپیدی آمفوتریسین B کمتر توکسیک هستند اما به همان اندازه آمفوتریسین B دزوکسی کولات در شرایط داخل بدن (in vivo) فعال می‌باشند. چندین ترکیب تحقیق شده برای استفاده در آمریکای شمالی تأیید شده‌اند: آمفوتریسین B کمپلکس لیپیدی (ABLC)، یک فرمولاسیون وزیکولی تک لایه‌ای کوچک (Ambisome) و آمفوتریسین B با پراکندگی کلئیدال (Colloidal dispersion) با نام تجاری (ABCD, Amphotec). این ترکیبات اجازه می‌دهند که از دوزهای بالاتری از آمفوتریسین B با سمیت کمتری استفاده شود. منطق استفاده از آمفوتریسین B لیپوزومال در درمان اسپرجیلوزیس تهاجمی ریوی براساس چندین کارآزمایی بالینی در طول سال‌های گذشته استوار گردیده است. داده‌های فارماکوکینتیک که اخیراً منتشر شده‌اند نشان می‌دهد که آمفوتریسین B لیپوزومال به بالاترین میزان غلظت سرمی خود می‌رسد و ناحیه زیر منحنی با



### هجوم هایفی های دو شاخه‌ای اسپرجیلوس در بافت ریه

مداخلات پروفیلاکتیک در طول شیمی درمانی یا بلافاصله بعد از اتمام شیمی درمانی سیتوتوکسیک شروع می‌شود. درمان ضد قارچی تجربی در بیمارانی که نوتروپنی پایدار و تب داشته‌اند علی‌رغم استفاده از آنتی بیوتیک‌های وسیع الطیف شروع می‌شوند. علی‌رغم پیشرفت‌های قابل ملاحظه در این قسمت، اسپرجیلوزیس تهاجمی هنوز در بین استراتژی‌های پیشگیری جاری پدیدار شده است. با وجود فعالیت‌های زیادی که در زمینه استفاده از فلوکونازول در پیشگیری از کاندیدیازیس تهاجمی ناشی از کاندیدا آلبیکنس انجام شده اما این مسئله شامل گونه‌های اسپرجیلوس نبوده است. ایتراکونازول که جذب روده‌ای نامنظمی دارد ممکن است سطوح پلاسمايي کافی را برای جلوگیری از گسترش اسپرجیلوزیس به دست نیاورد. فرمولاسیون پارنترال ایتراکونازول ممکن است بر این محدودیت فارماکوکینتیک غلبه کند هر چند که مطالعات جاری برای ارزیابی تأثیر آن در جلوگیری از اسپرجیلوزیس ناکافی است. اسپرجیلوزیس به صورت واضحی در بیماران دریافت کننده آمفوتریسین B تجربی گسترش می‌یابد. با این وجود یک کاهش در گسترش اسپرجیلوزیس تهاجمی در بیماران دریافت کننده آمفوتریسین B لیپوزومال در مقابل آمفوتریسین B معمولی ثابت شده است. با معرفی تری آزول های ضد قارچی جدید نسل دوم که فعالیت قوی علیه گونه‌های اسپرجیلوس دارند و قابلیت انعطاف استعمال دهانی و پارنترال دارند مودالیتی های

سرم نسبت به مقدار پایه‌ای آن به طور قابل ملاحظه‌ای کاهش داشت. در بین ۱۲۶ بیمار با کراتینین پایه‌ای  $\geq 2.5\text{mg/d}$  در آغاز درمان با ABLC، متوسط میزان کراتینین کاهش قابل توجهی از هفته اول تا هفته ششم نشان داد. در بین ۲۹۱ موردی که به لحاظ قارچ شناسی تأیید شده بود برای پاسخ درمانی قابل ارزیابی بودند، ۱۶۷ مورد (۵۷ درصد) با آسپرگیلوزیس، ۶۷ درصد (۲۸ مورد) از ۴۲ بیمار) با کاندیدایزیس منتشره، ۷۱ درصد (۱۷) از ۲۴ مورد بیمار) با زایگومایکوزیس و ۸۲ درصد (۹) از ۱۱ مورد) با فوزاریوزیس میزان‌های پاسخ بر حسب طرح عفونت مهاجم قارچی، وضعیت زمینه‌ای و علت پذیرش (عدم تحمل در مقابل عفونت پیشرونده) متفاوت بود. این یافته‌ها استفاده از ABLC را در درمان عفونت‌های قارچی مهاجم در بیمارانی که به درمان ضد قارچی مرسوم مقاومت دارند یا نسبت به آن عدم تحمل دارند حمایت می‌کند.



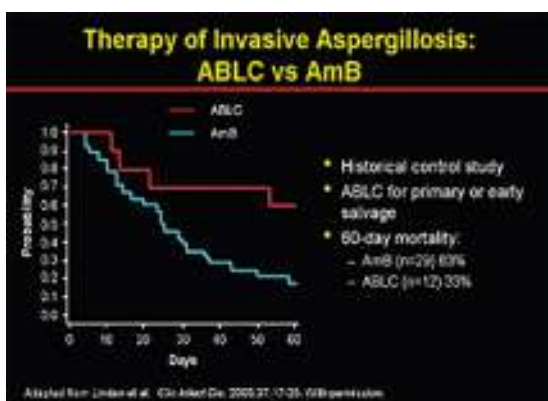
### واسکولیت در آسپرگیلوزیس تهاجمی

Mehta و همکاران اثر بخشی مشابهی را در بیمارستان Royal Marsden در ۶۴ بیمار مبتلا به بدخیمی هماتولوژیک که از ABLC به میزان  $5\text{mg/kg/d}$  استفاده کردند نشان دادند. داده‌های تحقیقاتی استفاده از ABCD در دوز  $5\text{mg/kg/d}$  را در درمان آسپرگیلوزیس تهاجمی حمایت می‌کنند. Bowden و همکاران ایمنی، تحمل و اثربخشی ABCD در گیرندگان پیوند مغز استخوان با آسپرگیلوزیس تهاجمی را گزارش کردند. در یک آنالیز چند مرکزی در مقایسه ABCD با نمونه‌های کنترل

فرمولاسیون‌های لیپیدی دیگر و آمفوتریسین B دزوکسی کولات در بیماران مبتلا به بیماری‌های خوش خیم و با بیماری وخیم مقایسه می‌شود. تجربیات کلینیکی اخیراً در اروپا با آمفوتریسین B لیپوزومال به ویژه در پروتکل‌های نجات بخش برای میکوزهای تهاجمی از جمله آسپرگیلوزیس و نیز در درمان تجربی ضد قارچی برای بیماران نوتروپنیک، تب دار و در معرض خطر بالا هیجان انگیز بوده‌اند. Denning و Ng در مرور گذشته نگر خود به طور کلی ۵۹ درصد میزان پاسخ برای بیماران با آسپرگیلوزیس تهاجمی درمان شده با آمفوتریسین B لیپوزومال با دوز  $5\text{mg/kg/d}$  و ۸۰ درصد پاسخ موقعی که آمفوتریسین B لیپوزومال درمان اولیه بوده است را گزارش کرده‌اند. Mills و همکاران در یک زیر گروه از ۱۷ بیمار که در آن‌ها آسپرگیلوزیس تهاجمی تأیید شده بود یک پاسخ ۷۷ درصد را مورد توجه قرار دادند. ۱۱ نفر از این بیماران در درمان اولیه با آمفوتریسین B شکست خورده بودند. Bohme و Hoelzer از آمیزوم در دوز  $3-5\text{mg/kg}$  به صورت یک روز در میان در ۲۳ بیمار گرانولوسیتوپنیک با پنومونی استفاده کرده و پاسخ‌های آن‌ها را با نمونه‌های کنترلی که قبلاً با آمفوتریسین B درمان شده بودند مورد مقایسه قرار دادند. یک پاسخ بهبودی ۹۲ درصد و ۵ درصد مرگ و میر در بیماران با آسپرگیلوزیس ثابت شده یا احتمالی که با آمفوتریسین B لیپوزومال درمان شده بودند در مقایسه با ۴۱ درصد پاسخ و ۳۲ درصد مرگ و میر برای نمونه‌های کنترل قبلی به دست آمد. اقدامات تازه بر روی پلی اتیلن گلیکول (PEG) و الحاق ایمونولوژیکی (Immunoconjugation) آمفوتریسین B لیپوزومال در یک تلاش برای طولانی کردن نیمه عمر سرم و بافت در مدل موشی متمرکز شده است. Royal Marsden و همکاران درمان موفقیت آمیز آمفوتریسین B لیپوزومال با نفروتوکسیسیته حداقل در بیماران نوتروپنیک و آن‌هایی که تحت پیوند مغز استخوان قرار داشته‌اند را گزارش کردند. تأثیر کارایی ایمنی و اثر ضد قارچی ABLC در ۵۵۶ عفونت مهاجم قارچی مورد ارزیابی قرار گرفته است. این بیماران به آمفوتریسین B مقاوم بوده و یا نسبت به آن تحمل نداشتند. در طول مدت درمان با ABLC کراتینین



تحریک کننده کلنی ماکروفاژ-گرانولوسیت (GM-CSF) و فاکتور تحریک کلنی ماکروفاژ (M-CSF) پتانسیل برای کوتاه کردن دوره گرانولوسیتوپنی و بهبودی زودتر از وضعیت گرانولوسیتوپنی یا فعال کردن ماکروفاژهای آلوئار ریوی را پیشنهاد می کند.



### مقایسه روش درمانی آمفوتریسین B لیپید کمپلکس با آمفوتریسین B معمولی

دوره کوتاه تر گرانولوسیتوپنی مربوط به درمان سیتوکائینی در لوسمی حاد میلوژنوس نشان داده شده که انسیدانس عفونت را در برخی از بیماران و البته نه در همه آنها کاهش داده است و ممکن است فرکانس آسپرگیلوزیس تهاجمی را نیز کاهش دهد. بهبود زودتر از گرانولوسیتوپنی باید پاکسازی از ضایعات آسپرگیلوسی را همراه با درمان ضد قارچی تسهیل نماید. ترانسفوزیون های نوتروفیلی از دهندگانی که G-CSF تحریک شده دارند (5mg/kg/d SC) به همراه شیمی درمانی ضد قارچی در درمان عفونت های ثابت شده قارچی استفاده شده است.

قبل از درمان آسپرگیلوزیس تهاجمی میزان پاسخ ۴۸/۸ درصد و میزان زنده ماندن ۵۰ درصد در بیماران درمان شده با ABCD به آن هایی که با آمفوتریسین B درمان شده بودند (به ترتیب ۲۳/۴ درصد و ۲۸/۴ درصد) برتری داشته است. به علاوه ABCD اثرات نفروتوکسیک کمتری داشته است. امولوسیون های داخل لیپیدی آمفوتریسین B در برخی از مطالعات غیر تصادفی و کوچک مورد طرفداری قرار گرفته است که اثر بخشی بهتری داشته و توکسیسیته کمتری در مقایسه با آمفوتریسین B که به صورت سنتی استفاده می شود داشته است. اگر چه این مطالعات اندازه کوچک داشته، به صورت تصادفی نبوده و تعداد بسیار زیادی از بیماران غیر قابل ارزیابی بوده اند و نیز داده های ناکاملی بر روی پایداری شیمیایی و قابلیت تکرار فرمولاسیون داخل لیپیدی وجود داشته است. ترکیبات جدیدتر تحت بررسی برای درمان آسپرگیلوزیس تهاجمی شامل نسل سوم تری آزول ها (مانند وریکونازول)، (پسوکونازول و راوکونازول) و اکینوکاندین ها (مثل کاسپوفونجین، میکافونجین و VER-002 LY303366) هستند. بحث در مورد این ترکیبات در جای دیگری به طور مستقل باید مطرح شود. به تازگی کاسپوفونجین برای درمان آسپرگیلوزیس تهاجمی در بیمارانی که به درمان ضد قارچی استاندارد مقاوم بوده و یا نسبت به آن تحمل نداشته اند تأیید شده است. گرانولوسیتوپنی طولانی یکی از مهم ترین فاکتورهای خطر برای گسترش آسپرگیلوزیس تهاجمی ریوی در بیماران مبتلا به بیماری های نئوپلاستیک است. سیتوکاین های رگمبینانت انسانی مانند فاکتور تحریک کننده رشد گرانولوسیت (G-CSF) و فاکتور

## References

1- Elias J. Anaissie, Michael R. McGinnis, Michael A. Pfaller. *Clinical Mycology*. Churchill Livingstone (2003), Chap 25.