

# عفونت‌های قارچی مجاری تنفسی

بخش چهارم

● دکتر محمد قهری

دکترای علوم آزمایشگاهی، Ph.D قارچ شناسی

استادیار دانشگاه امام حسین (ع)

[ghahri14@gmail.com](mailto:ghahri14@gmail.com)



## خلاصه

هیالوهایفومایکوزیس به طور کلی به عفونت‌های سیستمیک ناشی از قارچ‌های کپکی شفاف گفته می‌شود که مناظر هیستوپاتولوژیک کم و بیش مشابهی در بافت نشان می‌دهند و تنها راه تشخیص افتراقی و تفکیک آن‌ها از یکدیگر کشت و شناسایی جنس و گونه‌های مربوطه است. بنابراین مشاهده‌هایفومی منشعب با انشعابات دیکوتوموس، با زاویه حاد و دارای سپتوم الزاماً آسپرگیلوزیس را مطرح نمی‌کند بلکه ممکن است با عفونت‌های ناشی از قارچ‌های دیگری از قبیل فوزاریوم، سودوآلشیریا بویدی ای و یا قارچ‌های دیگر مواجه باشیم. از طرف دیگر اکثر این پاتوژن‌های فرصت طلب نسبت به آمفوتریسین B مقاومت دارند و یا این که نیاز به استفاده از دوزهای بالاتری پیدا می‌کنند و یا گاهی اوقات تست‌های حساسیت دارویی برای انجام درمان مناسب ضرورت پیدا می‌کند، لذا کشت و جداسازی این قارچ‌ها در محیط کشت اهمیت پیدا می‌کند. **کلمات کلیدی:** عفونت‌های قارچی ریه، بیماری‌های دستگاه تنفسی، عفونت‌های سیستمیک قارچی، فوزاریوزیس منتشره، هیالوهایفومایکوزیس

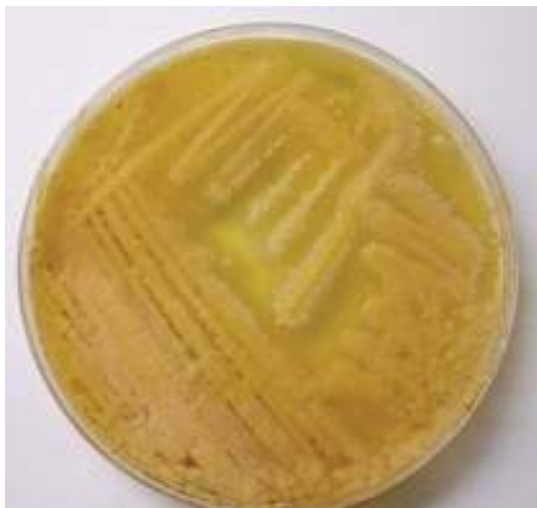## عفونت‌های فوزاریوم

جنس فوزاریوم به ۶ گروه یا کمپلکس طبقه بندی شده و هر کمپلکس دارای تعدادی گونه هستند:

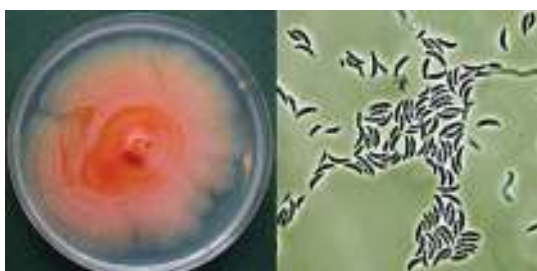- Fusarium chlamydosporum complex
- Fusarium dimerum complex
- Fusarium fujikuroi complex
- Fusarium incarnatum-equiseti complex
- Fusarium oxysporum complex
- Fusarium solani complex

به طور کلی ۳۰۰ گونه به لحاظ فیلوژنتیکی در جنس فوزاریوم شناخته شده و فوزاریوم های فرصت طلب بیماریزا در سه کمپلکس سولانی، اکسی سپوروم و فوجیکورویی قرار دارند.

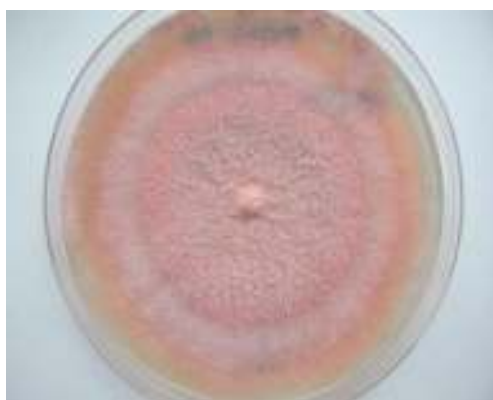در طی دهه‌های گذشته عفونت‌های منتشره ایجاد شده توسط گونه‌های فوزاریوم مورد توجه قرار گرفته‌اند. این عفونت‌ها به ویژه در بیماران گرانولوسیتوپنیک که تحت شیمی درمانی ضد لوسمی هستند و یا بیمارانی که پیوند مغز استخوان شده‌اند دیده می‌شود. گونه‌هایی که به صورت شایع‌تر در بیماران ایمنوسوپرس مسبب عفونت منتشره هستند عبارتند



کلنی های فوزاریوم دایمروم



کلنی فوزاریوم دایمروم به رنگ نارنجی تا زرد آلویی رنگ و ماکروکونیدی ها



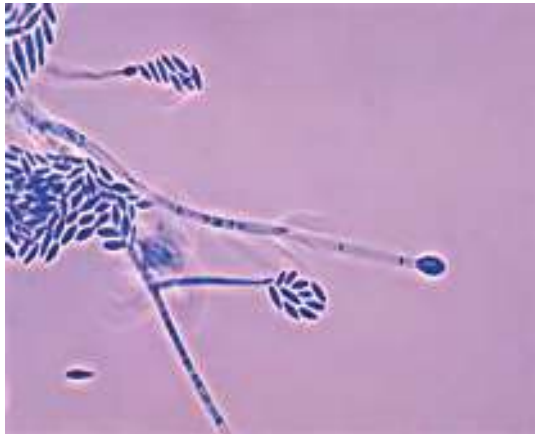کلنی فوزاریوم سولانی بعد از یک هفته بر روی محیط سابوردکستروز آگار

از: فوزاریوم سولانی (*F. solani*)، فوزاریوم اکسی سپوروم (*F. oxysporum*)، فوزاریوم مونیلیفرم (*F. moniliforme*) و فوزاریوم کلامیدوسپوروم (*F. chlamydosporum*). راه‌های اولیه ورود ارگانیسم به بدن، ریه، سینوس‌ها و پوست می‌باشد. نواحی اطراف ناخن پاها به ویژه محل ورود مهمی برای تهاجم اولیه است. عفونت‌های تهاجمی فوزاریوم طرحی مشابه آسپرگیلوزیس ریوی دارند. عفونت‌های فوزاریوم در بیماران گرآنولوسیتوپنیک با ارتشاح ریوی، لزیون‌های جلدی، کشت‌های خون مثبت و سینوزیت مشخص می‌شوند. بیوپسی از لزیون‌های پوستی اغلب هایفی‌های با دیواره عرضی با زاویه حاد و انشعابات دو شاخه و ظریفی را به نمایش می‌گذارند. برخلاف گونه‌های آسپرگیلوس گونه فوزاریوم غالباً به وسیله سیستم‌های پیشرفته کشت خون مانند تکنیک لیزسانتریفیوژ (*lysis centrifugation*) جدا سازی می‌شوند. این پاتوژن قارچی اغلب به دوزهای بالای آمفوتریسین B ( $1-1.5\text{mg/kg/d}$ ) پاسخ می‌دهد. به عنوان مثال Merz و همکارانش گزارش کردند که ۵ بیمار از ۶ بیمار مبتلا به فوزاریوز منتشره هنگامی که با دوز بالای آمفوتریسین B یعنی  $1-1.5\text{mg/kg/d}$  و فلوسیتوزین تحت درمان قرار گرفتند زنده ماندند. پروفیسور Anaissie اخیراً تجربه M. D. Anderson بر روی ۴۳ مورد از فوزاریوز منتشره در بیماران مبتلا به بدخیمی هماتولوژیک بین سال‌های ۱۹۸۶ و ۱۹۹۵ را شرح داده است. وی نقش پوست را به عنوان محل ورود بالقوه مورد تاکید قرار داده و همچنین پاسخ بیماران به ترانسفوزیون‌های نوتروفیلی از دهندگان G-CSF تحریک شده، عود بالقوه عفونت در طول دوره‌هایی از نوتروپنی و اهمیت سیستم آب رسانی بیمارستانی به عنوان مخزن (*reservoir*) عفونت را ذکر کرده است.

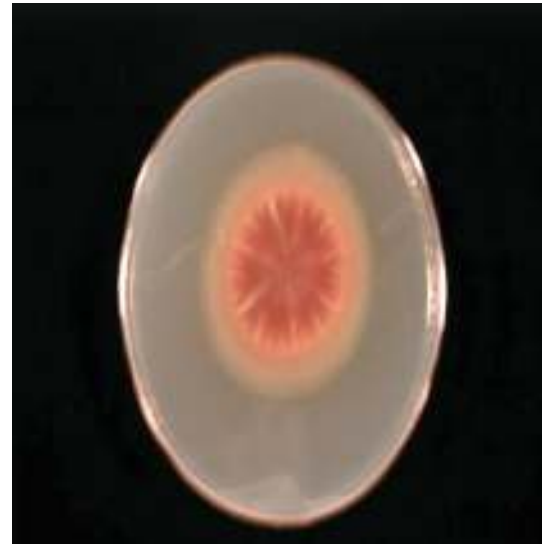

کلنی پنبه‌ای کرکی فوزاریوم آرتروسپروئیدس

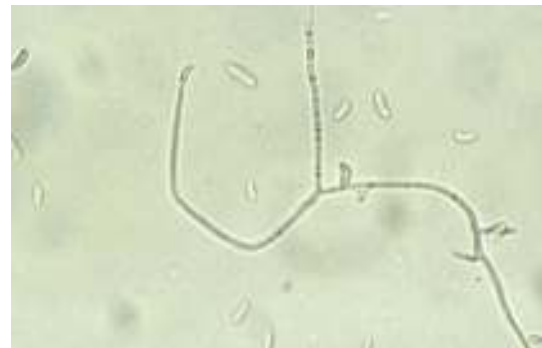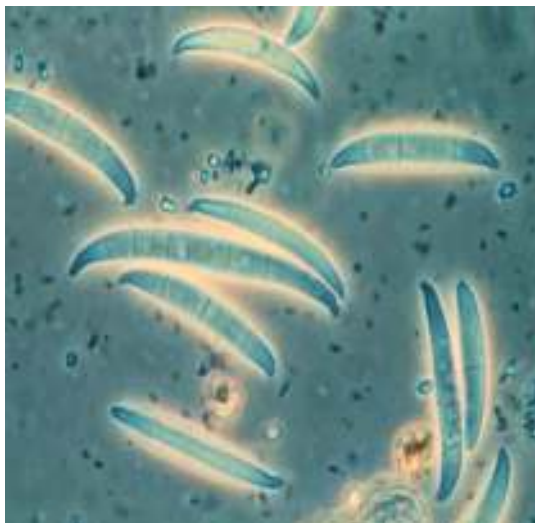




دستگاه زایشی فوزاریوم (کونیدیوفور و اجتماع کنیدی های هلالی شکل)



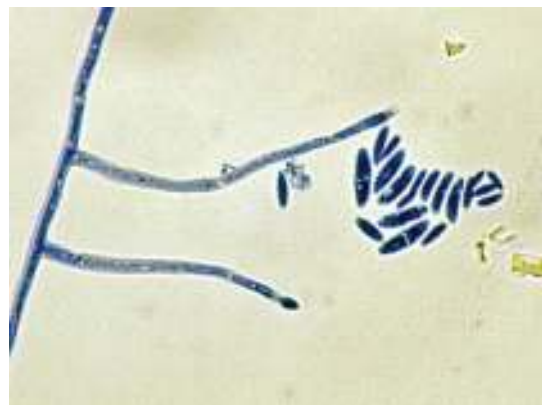
منظره پشت کلنی فوزاریوم در محیط ساپورودکستروز آگار



هایفی، کونیدیوفور و کنیدی های موزی شکل فوزاریوم

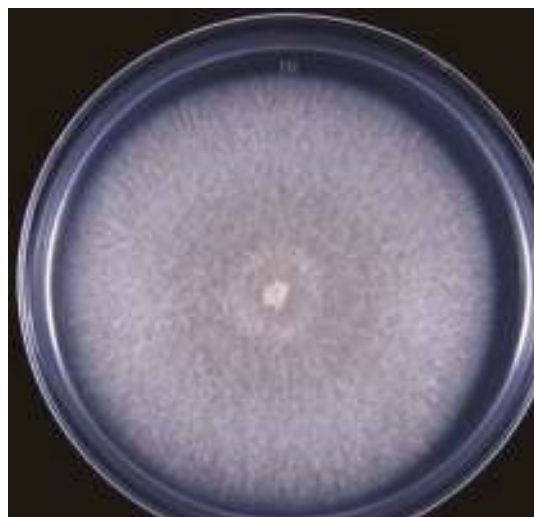#### ماکروکونیدی های هلالی یا موزی شکل فوزاریوم

برخی موارد از عفونت‌های تهاجمی فوزاریوم ممکن است به طور کامل نسبت به آمفوتریسین B مقاوم باشند و بنابراین به ترکیبات ضد قارچی که در دست تحقیق هستند نیازمند می‌باشند. از ABLC به صورت موفقیت آمیز در درمان فوزاریوز استفاده شده است. مسئله مهم و اساسی در پیامد بیماری و در کنترل این عفونت بهبود وضعیت نوتروپنی است. اخیراً اثرات یک‌تری آزول جدید به نام SCH 56592 در شرایط آزمایشگاهی (in vitro) و درون بدن (in vivo) نتایج امید بخشی به همراه داشته است.



میکروکونیدی های فوزاریوم سولانی بر روی فیالیدهای طویل

هایفی های دو شاخه، زاویه دار و دارای دیواره عرضی می‌باشد هر چند که ممکن است آنلوکونیدیای انتهایی در برخی از بافت‌های عفونی شده در مقاطع هیستولوژیک دیده شوند. تشخیص قطعی با استفاده از روش‌های میکروبیولوژیک است که در نتیجه کشت ارگانیسیم ممکن است به صورت غیر جنسی به نام سدوسپوریوم آپیوسپرموم (*Sedosporium apiospermum*) و یا به صورت جنسی (سودوآلشیریا بویدی ای) همراه با کلیستوتیشیوم‌ها رشد کند. عفونت‌های مربوط به سودوآلشیریا بویدی ای غالباً نسبت به درمان‌های ضد قارچی از قبیل آمفوتریسین B مقاومت دارند. این مقاومت ممکن است منعکس کننده پاسخ معیوب میزبان و یا مقاومت میکروبیولوژیک ذاتی نسبت به ترکیبات ضد قارچی باشد و البته هنوز به صورت قطعی روشن نیست. آزول‌های ضد قارچی اغلب به عنوان عوامل انتخابی برای عفونت‌های مربوط به سودوآلشیریا بویدی ای در نظر گرفته می‌شوند. بیماران مبتلا به اختلالات سیستم ایمنی درگیر با پنومونی، آبسه‌های مغزی، اندوفتالمیت، استئومیلیت و یا عفونت‌های منتشره مربوط به سودوآلشیریا بویدی ای نسبت به درمان یک دارویی با یک عامل آزولی پاسخ نمی‌دهند و برای درمان این گونه عفونت‌ها نیازمند به راهکارهای درمانی جدید هستیم. در یک مطالعه جدید نشان داده شده که اگر چه ۷ مورد (۳۲٪) از ۲۲ ایزوله کلینیکی سودوآلشیریا بویدی ای در شرایط *in vitro* به غلظت‌های بیش از ۲ میکروگرم در میلی لیتر از آمفوتریسین B مقاوم بوده‌اند ۸ مورد (۳۶٪) دارای حداقل غلظت مهارکننده معادل کمتر از نیم میکروگرم در میلی لیتر بوده است. این پاسخ وابسته به استرین نسبت به آمفوتریسین B مطرح کننده استفاده وسیع‌تر از این دارو است که احتمالاً در ترکیب با آزول‌های ضد قارچی بر علیه عفونت‌های ناشی از سودوآلشیریا بویدی ای نسبت به قبل انجام گیرد. فعالیت ضد قارچی افزایش یافته در شرایط *in vitro* هنگامی که آمفوتریسین B در ترکیب با ایتراکونازول یا فلوکونازول به کار رفته است دیده شده است. سودوآلشیریا بویدی ای همچنین در شرایط *in vitro* نسبت به وریکونازول (یک‌تری آزول جدید) حساسیت نشان داده است.



منظره کلنی فوزاریوم سولانی بعد از ۷ روز در محیط Ptato dextrose Agar

### □ عفونت‌های تنفسی مربوط به سودوآلشیریا بویدی ای

سودوآلشیریا بویدی ای موجب سینوزیت، پنومونی و عفونت‌های منتشره در میزبانان مبتلا به اختلالات سیستم ایمنی و نیز موجب مایستوما در افراد دارای ایمنی شایسته می‌گردد. عفونت‌های تهاجمی و عمقی مربوط به سودوآلشیریا بویدی ای مرگ و میر بالایی دارند. به عنوان مثال بین ۳۱ بیمار با عفونت مهاجم سیستم اعصاب مرکزی، ریه و قلب ۱۹ بیمار (۶۱٪) در نتیجه عفونت فوت کردند. پنومونی مربوط به سودوآلشیریا بویدی ای به لحاظ بالینی از عفونت مربوط به گونه‌های آسپرگیلوس غیر قابل تشخیص است. همانند آسپرگیلوزیس ریوی وضعیت پیچیده کننده انتشار پنومونی مربوط به سودوآلشیریا بویدی ای اغلب منجر به درگیری سیستم عصبی مرکزی می‌گردد. روش‌ها و راهکارهای تشخیصی از قبیل CT اسکن توراسیک، لاواژ برونکوالولار و بیوپسی ریه مشابه آن چیزی هستند که در مورد آسپرگیلوزیس تهاجمی ریوی انجام می‌گیرد. منظره ارگانیسیم در گسترش میکروسکوپی مستقیم و همچنین در بافت مشابه گونه‌های آسپرگیلوس به صورت



## □ عفونت‌های تنفسی مربوط به کپک‌های دیماتیاستوس

در بین بسیاری از عوامل فئوهایفومیکوز تنفسی سدوسپوریوم انفلاتوم (*Scedosporium inflatum*) و گونه‌های بایپولاریس (*Bipolaris spp.*) وجود دارند. سدوسپوریوم انفلاتوم پاتوژنی است که به تازگی مورد شناسایی واقع شده است و ارتباط نزدیکی با سودوآلشریا بویدی ای دارد و در بیماران دارای سیستم ایمنی مختل شده می‌تواند پنومونی و عفونت منتشره و همچنین لزیون‌های پوستی ایجاد کند. عفونت‌های مربوط به این ارگانیسم به درمان‌های ضد قارچی بسیار مقاوم هستند. سینوزیت ناشی از بایپولاریس به ویژه نسبت به آمفوتریسین B مقاوم دارد. اگر چه یافته‌های جدید نشان می‌دهد که ایتراکونازول به ویژه بر علیه سینوزیت ناشی از بایپولاریس (که نسبت به آمفوتریسین B مقاوم بوده‌اند) مؤثر است. در یک مورد از عفونت تهاجمی مربوط به بایپولاریس در یک گیرنده پیوند کبد ABLC مؤثر بوده است.

## □ عفونت‌های تنفسی مربوط به قارچ‌های دیمورفیک

هیستوپلاسما کپسولاتوم واریته کپسولاتوم، بلاستومایسس درماتیدیدیس، کوکسیدیوئیدس ایمیتیس، پاراکوکسیدیوئیدس برازیلینسیس و پنی سیلیوم مارنفتی قارچ‌های دیمورفیکی هستند که می‌توانند مجاری تنفسی را عفونی کنند. اسپوروتریکس شنکئی که دیمورفیسم حرارتی مشخصی دارد به نظر نمی‌رسد که طرح اندمیک جغرافیایی مشخصی را در انتشار داشته باشد، در عوض عفونت‌های مربوط به این ارگانیسم دارای انتشار در سرتاسر جهان است و نواحی طبیعی خاصی مرتبط با گیاهان چوبی و خزه اسفاگونوم را در بر می‌گیرد. دیمورفیسم قارچی طبق تعریف به معنای فرم‌های دوگانه فنوتیپیک یک قارچ است که در محیط ساپروفیتیک و در بافت میزبان گسترش می‌یابد. این قارچ‌ها همچنین تحت نام پاتوژن‌های اولیه یا سیستمیک نیز یاد می‌شوند. در محیط غیر زنده در دماهای پایین‌تر از ۳۵ درجه سانتیگراد فرم میسلالی با هایفی‌های دیواره دار منشعب و شفاف تولید می‌کنند. هایفی‌های

هیستوپلاسما کپسولاتوم، بلاستومایسس درماتیدیدیس، پاراکوکسیدیوئیدس برازیلینسیس و پنی سیلیوم مارنفتی در بافت و یا در محیط غنی شده در دمای ۳۷ درجه سانتیگراد تبدیل به فرم مخمری می‌شوند و کوکسیدیوئیدس ایمیتیس در بافت تولید اسفرول می‌کند. قارچ‌های دیمورفیک اندمیک در چندین شکل دیگر مشابه به هم هستند. هر کدام از این قارچ‌ها به طور طبیعی در طبیعت وجود دارند و انتشار جغرافیایی مشخصی دارند که نشان دهنده نواحی اندمیک برای عفونت است. اکثر عفونت‌های ناشی از هر یک از این عوامل بدواً به وسیله استنشاق کنیدی‌های موجود در طبیعت شروع می‌شود. عفونت ریوی ممکن است بدون علامت باشد و به طور خودبخودی بهبود یابد اما ممکن است بعدها مجدداً فعال شود. هر یک از این عوامل قارچی می‌توانند از ریه به ارگان‌های دیگر منتشر شوند. میزان عفونت در نواحی اندمیک در بخش‌های جغرافیایی ویژه‌ای بالا است اما اکثریت این عفونت‌های اندمیک خود محدود شونده هستند. این قارچ‌ها به طور روتین افراد با سطوح ایمنی نرمال را درگیر می‌کنند و به این علت است که پاتوژن‌های اولیه قارچی نام گرفته‌اند. همان طور که گفته شد در اکثر موارد میکوز‌های دیمورفیک اندمیک به دنبال استنشاق کنیدی‌های آئروسل شده اتفاق می‌افتد. واکنش متقابل دفاع‌های میزبان و فاکتورهای قارچی مختلف هنگامی که کونیدی‌ها وارد مجاری تحتانی تنفسی می‌شوند تعیین کننده پیامد عفونت هستند. قارچ‌ها معمولاً توسط ماکروفاژهای آلوتلار مهار می‌شوند که این ماکروفاژها به وسیله لنفوسیت‌های T تنظیم می‌شوند و برای هیستوپلاسما کپسولاتوم، پاراکوکسیدیوئیدس برازیلینسیس و پنی سیلیوم مارنفتی تولید یک پاسخ التهابی گرانولوماتوزی لوکالیزه می‌کنند. یک پاسخ التهابی ترکیبی حاد (پیوژنیک) و مزمن (تک هسته‌ای/ ماکروفاژ) اغلب با کوکسیدیوئیدس ایمیتیس و بلاستومایسس درماتیدیدیس دیده می‌شود. کلسیفیکاسیون‌ها در محل برطرف شدن کانون‌های گرانولوماتوز هیستوپلاسما کپسولاتوم توسعه یافته و اغلب در رادیوگراف‌های سینه این بیماران دیده می‌شود. تخمین زده می‌شود که بیشتر از ۹۵ درصد موارد هیستوپلاسمازموزیس، کوکسیدیوئیدومایکوزیس و

پاراوکسیدئوئیدومایکوزیس خودبخود محدود شونده هستند و تولید علائم حداقلی می‌کنند. در اکثر موارد تنها گواه مبنی بر وجود عفونت ایجاد و گسترش پاسخ ایمنی است که به وسیله یک تست پوستی مثبت از نوع تاخیری و یا تولید آنتی بادی‌های اختصاصی، پرسپییتین‌ها و آنتی‌بادی‌های فیکس کننده کمپلمان مشخص می‌شود. درصد کمی از این وقایع که به عفونت ریوی پیش‌رونده و یا عفونت کلینیکی منجر می‌شوند اغلب با فاکتورهای خطر مستعد کننده به ویژه نقایص زمینه‌ای در ایمنی با واسطه سلولی مرتبط هستند مانند آنچه که در میزبانان عفونی شده با HIV و یا در بیمارانی که داروهای کورتیکوستروئیدی دریافت می‌کنند اتفاق می‌افتد.

## □ تظاهرات کلینیکی، تشخیص آزمایشگاهی و درمان

قارچ‌های دیمورفیک که موجب میکوزهای سیستمیک می‌شوند به وسیله آزمایش مستقیم میکروسکوپی نمونه‌ها، جداسازی و شناسایی عامل قارچی در کشت و به وسیله تکنیک‌های مولکولی مانند DNA probing و یا به وسیله نشان دادن اگزو آنتی ژن‌های تولید شده مورد شناسایی قرار می‌گیرند.

## □ هیستوپلاسموزیس

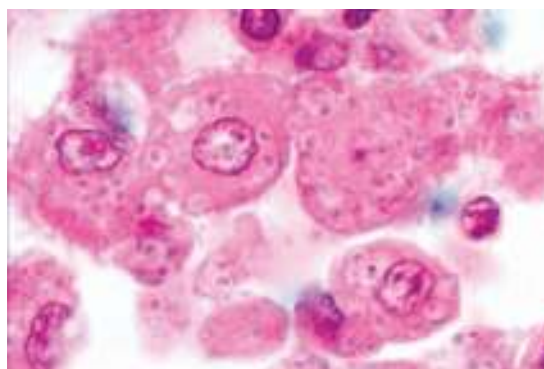
تظاهرات کلینیکی هیستوپلاسموزیس ممکن است بر طبق محل عفونت (ریوی، خارج ریوی یا منتشره)، به وسیله طول مدت عفونت (حاد، تحت حاد و مزمن) و به وسیله طرح عفونت (اولیه در مقابل فعال شدن مجدد) طبقه‌بندی شود. هیستوپلاسموزیس حاد اولیه ریوی (APPH) ممکن است در میزبانان نرمال با ایمنی شایسته که با مقدار زیادی اسپور (heavy inoculums) مواجه شده دیده شود. تاریخچه برخورد و مواجهه محیطی به صورت بالقوه به ویژه در بیماران ساکن در مناطق آندمیک در بیماران مبتلا به APPH مورد بررسی قرار می‌گیرد. مراجع بهداشت عمومی محلی باید نسبت به حضور احتمالی یک منبع آلودگی آگاهی داشته باشند. علائم APPH که اغلب شبیه بیماری آنفلوآنزا است معمولاً خودبخود محدود شونده

است و اغلب با مراقبت‌های عمومی و حمایت کننده بیمار کنترل می‌شود. رادیوگرافی سینه در APPH نوعاً یک طرح انفیلتراتیو آلوئالر- اینترستیشیال و یا رتیکولوندولار را مشخص می‌کند. این تغییرات رادیوگرافیک ممکن است به طور کامل برطرف شوند یا یک طرح ظریف ارزنی از کلسیفیکاسیون های ریوی را از خود بر جای بگذارند. در بیماران مبتلا به هیستوپلاسموزیس ریوی فعال سلول‌های مخمری هیستوپلاسم کپسولاتوم ممکن است در آزمایش مستقیم خلط در داخل ماکروفازهای آلوئالر ریوی مشاهده شوند. هیستوپلاسموزیس ریوی حفره‌ای مزمن (ccph) یک عفونت کند اما پیش‌رونده تنفسی است که در بیماران با بیماری زمینه‌ای انسدادی مزمن ریوی (COPD) دیده می‌شود. این دسته از بیماران معمولاً شامل مردان مسن سیگاری هستند که در نواحی اندمیک بیماری کار می‌کنند و اغلب در معادن زغال سنگ مشغول به کار هستند جایی که فونکسیون ریوی آن‌ها نیز رو به بدتر شدن می‌رود. از دست دادن فونکسیون ریوی به صورت پیش‌رونده احتمالاً ناشی از ترکیب بیماری مزمن ریه و هیستوپلاسموزیس - هر دو- است. اکثر موارد عفونت مربوط به هیستوپلاسم کپسولاتوم وارپته کپسولاتوم یک فونژمی کلینیکی بدون علامت دارند و در رادیوگراف های سینه با کلسیفیکاسیون‌های طحالی و کلسیفیکاسیون های ریوی بدون علامت نشان داده می‌شوند. این انتشار مخفیانه (cryptic) به ارگان‌های متعدد در میزبانانی که تحت استرس باشند و یا سیستم ایمنی مختل شده‌ای داشته باشند موجب فعال شدن مجدد بعدی در محل‌های ریوی و خارج ریوی مشابه آنچه که در پاتوژنز توبرکلوزیس دیده می‌شود می‌گردد. هیستوپلاسموزیس ممکن است سال‌ها بعد در بافت‌های خارج ریوی به خصوص سیستم عصبی مرکزی، غدد آدرنال، سطوح مخاطی جلدی و محل‌های دیگر دوباره فعال شود. این طرح از بیماری که اغلب در افراد مسن و بیماران دارای سیستم ایمنی مختل شده اتفاق می‌افتد باید از میکوزهای دیگر، توبرکلوزیس و یا بیماری نئوپلاستیک افتراق داده شود. بافت هریک از این محل‌ها ممکن است برای کشت و مطالعات هیستولوژیک در نظر گرفته شود. هیستوپلاسموزیس منتشره ممکن است در بیماران دارای

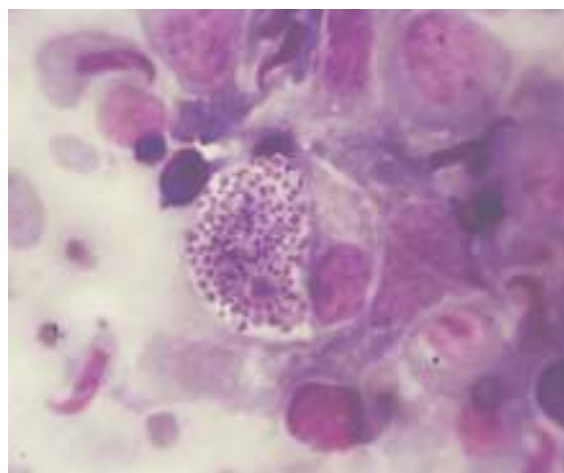


بیماران آلوده شده با HIV و مبتلا به هیستوپلاسموز منتشره ممکن است لزیون های نکروز دهنده پوستی متعدد و یا لزیون های دهانی داشته باشند. بیوپسی و کشت از این لزیون ها ممکن است گرانولوم های ناکافی یا بد تشکیل شده که حاوی مقدار زیادی از فرم های مخمری جوانه دار کوچک مربوط به هیستوپلازما کپسولاتوم است را آشکار می کند. آزمایش مستقیم نمونه ها برای هیستوپلازما کپسولاتوم به کمک رنگ های ویژه ای بهتر انجام می شود. سلول های مخمری جوانه دار هیستوپلازما کپسولاتوم (به ابعاد ۲ تا ۴ میکرون) در لام تهیه شده با کالکوفلور وایت و یا پتاس در نمونه خلط ممکن است خیلی کوچک باشد و ممکن است با کاندیدا گلابراتا اشتباه شود. کاندیدا گلابراتا در اندازه کوچک تر است و اغلب در محوطه دهانی حلقی (اروفارنکس) کلونیزه می شود. سلول های مخمری کوچک هیستوپلازما کپسولاتوم غالباً در سیتوپلاسم ماکروفاژها دیده می شوند. در مقابل سلول های مخمری کاندیدا گلابراتا به ندرت در داخل ماکروفاژها دیده می شوند. رنگ آمیزی گیمسا و هماتوکسین-ئوزین مخمرهای داخل سلولی هیستوپلازما کپسولاتوم را به ویژه در نمونه های خلط، اسمیرهای خون، آسپیره های مغز استخوان و نمونه های بیوپسی به آسانی آشکار می کنند.

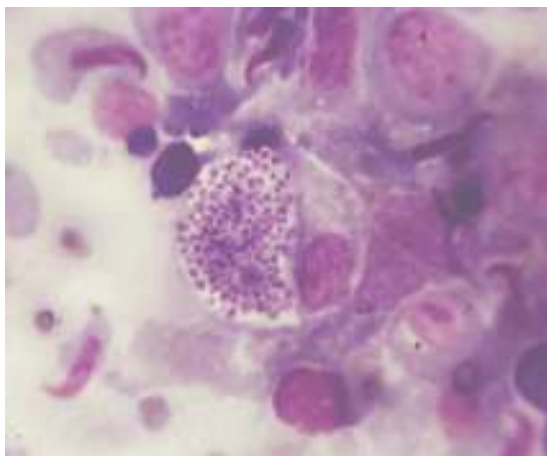
سیستم ایمنی مختل شده با نقائص ایمنی سلولی دیده شود. در این بیماران علائم عفونت منتشره (هیپوتانسیون، هیپاتوسپلنومگالی، پانسیتوپنی و هیپوآدرنالیسم) ممکن است گرفتاری های ریوی را تحت الشعاع خود قرار دهند.



سلول های مخمری هیستوپلازما کپسولاتوم درون ماکروفاژ های ریوی



اجتماع سلول های مخمری هیستوپلازما کپسولاتوم درون ماکروفاژ

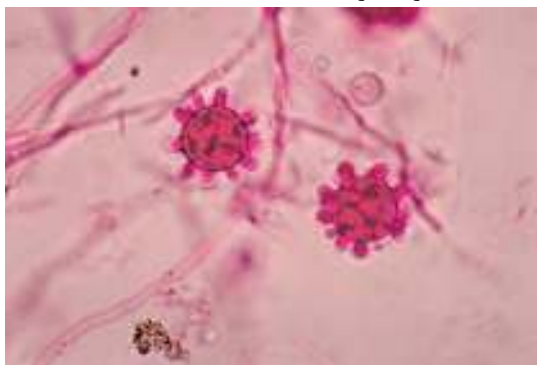


سلول های مخمری هیستوپلازما کپسولاتوم درون ماکروفاژ ریه

رنگ آمیزی گوموری متنامین سیلور (GMS) جزئیات سلولی عناصر مخمری را نشان می دهد اما

تظاهرات رادیوگرافیسینه در بیماران ایدزی مبتلا به هیستوپلاسموز متنوع و غیر اختصاصی است. هیستوپلاسموز منتشره ممکن است در اطفال سالم کوچک تر از ۲ سال نیز دیده شود. نمونه های بالینی مناسب برای کشت عبارتند از خون، ادرار، مغز استخوان و خلط.

هستند. تکنیک *Lysis centrifugation* یک روش بسیار حساس برای بازیابی هیستوپلازما کپسولاتوم و نیز سایر قارچ‌های دیمورفیک از نمونه خون است. آشکار سازی یک آنتی ژن کربوهیدراتی هیستوپلازما کپسولاتوم در سرم و ادرار یک ابزار با ارزش در تشخیص و پایش درمانی هیستوپلازما سموز منتشره به ویژه در بیماران عفونی شده با HIV است. در مقایسه آشکار سازی آنتی ژن در سرم و ادرار بیماران غیر عفونی شده با HIV با بیماری ریوی لوکالیزه حساسیت کمتری دارد.



#### ماکروکونیدی های کنگره دار هیستوپلازما کپسولاتوم در کشت در حالت میسلیال

درمان هیستوپلازما سموزیس ریوی بستگی به وضعیت میزبان و طرح (*pattern*) بیماری دارد. بیماران دارای ایمنی شایسته با هیستوپلازما سموز ریوی حاد معمولاً بیماری خود محدود شونده‌ای است که ممکن است با مراقبت و حمایت کنترل شود. بیماران با هیستوپلازما سموز حاد ریوی که ممکن است سالخورده باشند، خیلی جوان (کمتر از ۲ سال) ناتوان شده یا دارای اختلال در سیستم ایمنی ممکن است با ایتراکونازول یا کتوکونازول درمان شوند. بیمارانی که دارای اختلالات شدیدتری در سیستم ایمنی هستند یا افرادی که هیستوپلازما سموز شدید ریوی همراه با هیپوکسمی دارند و یا بیماری خارج ریوی تهدید کننده حیات دارند با آمفوتریسین B درمان می‌شوند. بیماران مبتلا به هیستوپلازما سموز منتشره همراه با ایدز ممکن است بدو به وسیله آمفوتریسین B یا با یکی از فرمولاسیون‌های لیپیدی آن درمان شوند. این فرمولاسیون‌های جدیدتر به وسیله سلول‌های رتیکولواندوتلیال کبد و طحال برداشت می‌شوند.

جزئیات سلولی سلول‌های التهابی میزبان را نشان نمی‌دهد. آزمایش هیستوپاتولوژی یک بلوک‌های پارافینی (*paraffin-embedded*) رنگ آمیزی شده با هماتوکسیلین-ئوزین و PAS پاسخ التهابی گرانولوماتوز ناشی از هیستوپلازما کپسولاتوم را آشکار می‌کند. در هیستوپلازما سموز حاد ریوی یا در نوع منتشره آن تعداد زیادی از مخمرهای کوچک در سیتوپلازم ماکروفاژها دیده می‌شوند. این سلول‌های مخمری را باید بتوان از پارازیت‌های داخل سلولی لیشمانیا دونوانی و توکسوپلازما گوندی ای تشخیص داد. لیشمانیا دونوانی دارای یک کینتوبلاست است که در سلول‌های مخمری هیستوپلازما دیده نمی‌شوند. تاکی زوئیت‌های توکسوپلازما گوندی ای به وسیله گوموری متنامین سیلور رنگ نمی‌گیرند. همان طور که لزیون‌ها فیبروتیک و کلسیفیه می‌شوند تعداد مخمرها رو به کاهش می‌گذارند. در مواردی که تعداد مخمرها کم است بهترین رنگ آمیزی GMS است. در لزیون‌های مزمن هیستوپلازما سموزیس حالت‌های جوانه زدن ممکن است دیده نشوند. هیستوپلازما کپسولاتوم در دمای ۲۵ تا ۳۰ درجه سانتیگراد به آهستگی به صورت میسلیوم‌های هوایی و به رنگ سفید تا زرد مایل به قهوه‌ای رشد می‌کنند. در کشت حالت میسلیال میکروکونیدی‌های کروی تا بیضوی تا گلابی شکل به قطر ۲ تا ۵ میکرون حضور دارند. با ادامه رشد کپک تولید کنیدیوفورهای سیلندری شکل و ماکروکونیدی‌های گلابی شکل و کروی به اندازه ۸ تا ۱۶ میکرون دارد. به علت اینکه این ماکروکونیدی‌ها ممکن است مشابه آن‌هایی باشند که در جنس ساپروفیتیک سپیدونیوم دیده می‌شوند و بنابراین یک ایزوله مشکوک برای این که به عنوان هیستوپلازما کپسولاتوم شناسایی شود باید بتواند به فرم مخمری تبدیل شود و نیز نشان داده شود که آنتی ژن *h* یا *m* تولید می‌کند و موقعی که با یک پروب اسیدنوکلئیک اختصاصی تست می‌شود واکنش مثبت نشان دهد. علاوه بر این هیستوپلازما کپسولاتوم در محیط حاوی سیکلوهمزامید رشد می‌کند ولی گونه‌های سپیدونیوم رشد نمی‌کنند. فونز می‌مربوط به هیستوپلازما کپسولاتوم اغلب در بیماران مبتلا به هیستوپلازما سموز منتشره دیده می‌شود به ویژه در افرادی که به عفونت HIV نیز دچار





نمونه‌های سریالی از سرم و ادرار با روش ایمونوفلورسانس پایش شود. داده‌های جدید یک روش الیزا با حساسیت و ویژگی قابل قبول به عنوان آلترناتیو برای اندازه‌گیری سطوح آنتی‌ژن هیستوپلازما در ادرار بدون استفاده از ایزوتوپ‌های رادیواکتیو را مطرح می‌کنند. اثر بخشی ترکیبات چندگانه جدید شامل تری آزول SCH 56592، پنموکاندین MK-991 و مهار کننده کیتین سنتتاز Nikkomycin Z در شرایط داخل بدن موجود زنده (in vivo) در مدل موشی بر علیه هیستوپلازما موزیس نشان داده شده است.

در بخش پایانی عفونت‌های ریوی مربوط به کوکسیدیوئیدو مایکوزیس، بلاستومایکوزیس، پاراکوکسیدیوئیدومایکوزیس، پنسیلیوزیس و اسپوروتریکوزیس مرور خواهد گردید.

با در نظر داشتن فایده این اصل فارماکودینامیکی ABLC اثر بخشی خوبی در درمان هیستوپلازما موز منتشره نشان داده است. به دنبال درمان اولیه با آمفوتریسین B یا یکی از فرمولاسیون‌های لیپیدی، ممکن است برای پیشگیری از عود بیماری از ایتراکونازول استفاده شود. اداره خدمات بهداشت عمومی ایالات متحده استفاده از ایتراکونازول را برای پروفیلاکسی ثانوی توصیه می‌کند و به تازگی نشان داده که دارای اثر بخشی ۹۵٪ در طول یک سال در یک کارآزمایی بالینی چند مرکزی بوده است. بیماران مبتلا به ایدز و هیستوپلازما موز ملایم تا متوسط به طور موفقیت آمیزی با ایتراکونازول درمان شده‌اند. پاسخ درمانی به ویژه در بیماران مبتلا به HIV که بار آنتی ژن کربوهیدراتی بالایی با هیستوپلازما کپسولاتوم دارند می‌تواند با

## References:

1- Elias J. Anaissie, Michael R. McGinnis, Michael A. Pfaller. *Clinical Mycology*. Churchill Livingstone (2003), Chap 25.

